ISSN 1809-1172

ORTO & TRAUMA

Discussões & Complicações

UMA PUBLICAÇÃO DO INSTITUTO NACIONAL DE TRÁUMATO-ORTOPEDIA ▪ VOLUME 3 ▪ ABRIL ▪ 2006

www.ortoetrauma.com.br

***Os acromiale* sintomático**

Tumor de células gigantes no mediopé

Falência séptica pós-artroplastias do joelho

NAS DORES DE DIVERSAS ETIOLOGIAS

Dolamin®
clonixinato de lisina

RÁPIDO ALÍVIO DA DOR

Início de ação a partir de 15 minutos na dor

Muscular • Pós-traumática • Articular • Pós-cirúrgica

Apresentação injetável: solução injetável com 6 ampolas de 4ml com 200 mg **Posologia:** 1 ampola até 4 vezes ao dia

Apresentação comprimidos: caixa com 16 comprimidos revestidos de 125 mg **Posologia:** 1 comprimido 3 a 4 vezes ao dia

A PERSISTIREM OS SINTOMAS, O MÉDICO DEVERÁ SER CONSULTADO.

0800 25 01 10

FQM Farmoquímica

A Arte de Promover Saúde

Sumário

Uma publicação

INTO
INSTITUTO NACIONAL DE TRÁUMATO-ORTOPEDIA

FQM Farmoquímica

Editada e produzida por

DIAGRAPHIC EDITORA

Comercialização e contatos médicos

FARMÍDIA

EDITOR
Newton Marins

EDITOR-CIENTÍFICO
Sérgio Vianna

COORDENADORA-EDITORIAL
Jane Castelo

REVISORA-CHEFE
Claudia Gouvêa

REVISORES
Leila Dias
Jeová Pereira

DIRETOR DE ARTE
Hélio Malka Y Negri

PROGRAMADOR VISUAL
João Luis Guedes P. Pereira

Toda correspondência deve ser dirigida à
Av. Paulo de Frontin 707 – Rio Comprido
CEP 20261-241 – Rio de Janeiro-RJ
Telefax: (21) 2502-7405
e-mail: editora@diagraphic.com.br
www.diagraphic.com.br

As matérias assinadas, bem como suas respectivas fotos de conteúdo científico, são de responsabilidade dos autores, não refletindo necessariamente a posição da editora.

Distribuição exclusiva à classe médica.

ORTO & TRAUMA

Discussões & Complicações

UMA PUBLICAÇÃO DO INSTITUTO NACIONAL DE TRÁUMATO-ORTOPEDIA ▪ VOLUME 3 ▪ ABRIL ▪ 2006

EDITORIAL ____ 4

RELATO DE CASO

Os acromiale sintomático ____ 5

Tumor de células gigantes no mediopé ____ 8

Falência séptica pós-artroplastias do joelho ____ 12

Instituto Nacional de Tráumato-Ortopedia (INTO)
Rua Washington Luiz 47 • Centro • Cep 22350-200 • Rio de Janeiro-RJ
Tel.: (21) 3852-7772 • Fax: (21) 3854-8858

DIRETOR-GERAL
Sérgio Côrtes

COLEGIADO DIRETOR
Coordenador do HTO
Francisco Matheus

Coordenador de Programas Institucionais
Jorge Ronaldo Moll

Coordenador de Adm. Geral e Recursos Humanos
Miguel Lessa

Coordenador de Planejamento
Monique Zita

Coordenador de Ensino e Pesquisa
Sérgio Vianna

Editor-Executivo
Rinaldo Pavanello

Secretária-Executiva
Luciana Simo Soares

CONSELHO EDITORIAL
Coluna
Luiz Claudio Schettino

Crânio-Maxilo-Facial
Ricardo Cruz

Fixador Externo
Fernando Adolphsson

Joelho
Lais Turqueto Veiga

Mão
Anderson Vieira Monteiro

Medicina Desportiva
Luiz Antonio Vieira

Microcirurgia
Pedro Bijos

Ombro
Geraldo Motta Filho

Ortopedia Infantil
Stelio Galvão

Pé
Verônica Vianna

Quadril
Fernando Pina Cabral

Trauma
João Matheus

Tumores Musculoesqueléticos
Walter Meohas

A ortopedia e suas vertentes

Em 1741, Nicholas Andry introduziu o termo ortopedia, cujo significado remonta a dois vocábulos gregos: *orthos* (que quer dizer certo, correto, direito) e *paidos* (que significa criança). Ortopedia era a arte de prevenir e corrigir, nas crianças, as deformidades do corpo.

Criou-se, assim, uma especialidade muito abrangente, para falar somente nas anomalias congênitas. Somem-se todas as lesões do aparelho locomotor, traumas craniofaciais, anomalias congênitas urinárias e mais um sem-número de áreas de atuação.

Com o passar do tempo, os limites da especialidade foram se definindo e hoje restringe a sua atuação aos membros superiores e inferiores, além da coluna vertebral.

Os níveis de conhecimento nas diversas áreas da Ortopedia/Traumatologia aprofundaram-se de forma acentuada, criando a necessidade das subespecialidades para que o ortopedista pudesse dar conta do seu recado. Assim surgiram Cirurgia da Mão, Cirurgia do Pé, Cirurgia da Coluna, Cirurgia do Quadril e outras subdivisões.

Para compensar as limitações do homem, o médico, de forma artificial, retalhou o paciente em pequenos fragmentos, como se isso fosse possível sem o comprometimento do verdadeiro ser total. Essa visão compartimentalizada pode levar a dificuldades de diagnóstico e a uma visão distorcida quando se faz necessária a análise de patologias sistêmicas.

A Ortopedia, com as modernas aquisições do presente, sobretudo em função dos avanços tecnológicos, não pode abdicar de conhecimentos mais abrangentes do que aqueles limitados ao âmbito da subespecialidade. O aparelho locomotor deve ser pensado como uma unidade morfofuncional efetivamente indivisível.

DR. SÉRGIO VIANNA

Coordenador de Ensino e Pesquisa do Instituto Nacional de Tráumato-Ortopedia (INTO); chefe do Grupo de Pé e Tornozelo do INTO, Rio de Janeiro

Os acromiale sintomático

Dr. Geraldo Rocha Motta Filho
Chefe do Grupo de Cirurgia de Ombro e Cotovelo do Instituto Nacional de Tráumato-Ortopedia (INTO)

Dr. Martim Teixeira Monteiro
Médico-assistente do Grupo de Cirurgia de Ombro e Cotovelo do INTO

Dr. Nilton César Lessa Pereira
Médico-assistente do Grupo de Cirurgia de Ombro e Cotovelo do INTO

Dr. Marcio Theo Cohen
Médico-residente do quarto ano do Grupo de Cirurgia de Ombro e Cotovelo do INTO

Dr. Frederico Coutinho de Moura Vallim
Médico-residente do segundo ano do INTO

INTRODUÇÃO

O *os acromiale* representa a falha de fusão da apófise anterior do acrômio, que se desenvolve a partir de quatro centros de ossificação. Sua incidência é de até 8%, com bilateralidade de 60%, sendo mais comum em negros e homens. Embora seja, na maioria das vezes, um achado radiográfico, o *os acromiale* é identificado como uma causa de síndrome de impacto e de lesão do manguito rotatório. O tratamento é inicialmente não-cirúrgico, incluindo repouso, analgesia e fisioterapia. Se houver falha desse tratamento, a intervenção cirúrgica se torna uma opção.

RELATO DO CASO

Paciente do sexo feminino, 49 anos de idade, parda, solteira, faxineira, com quadro de dor em ombro direito há dois anos, sem história de trauma, de aparecimento e evolução insidiosos. A dor apresentava moderada intensidade, caráter intermitente, com piora à noite e irradiação para o braço ipsilateral. Foi submetida a tratamento fisioterápico por cerca de 18 meses, sem melhora dos sintomas.

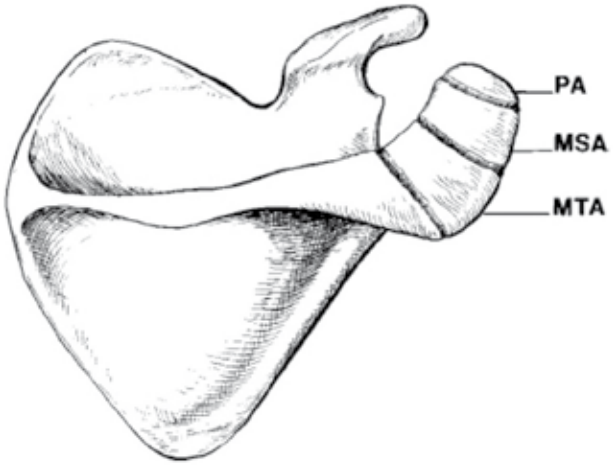

Figura 1 • ***Localização anatômica dos tipos de os acromiale***

Ao exame físico apresentava flexão anterior de 130°, rotação externa de 60°, rotação interna até T8 e abdução de 70°. Os testes para impacto subacromial de Neer e Hawkins foram positivos, assim como o teste de função do músculo supra-espinhal (Jobe). Os testes para função dos músculos infra-espinhal (Patte) e subescapular (Gerber) foram negativos.

Foi realizada análise radiológica com radiografias e ultra-sonografia do ombro direito. As incidências utilizadas para estudo radiográfico do ombro foram ântero-posterior verdadeira, perfil de escápula, axilar, bem como a de Rockwood. Foi identificada, na incidência axilar do ombro, ausência de fusão do núcleo de ossificação do mesoacrômio, caracterizando assim

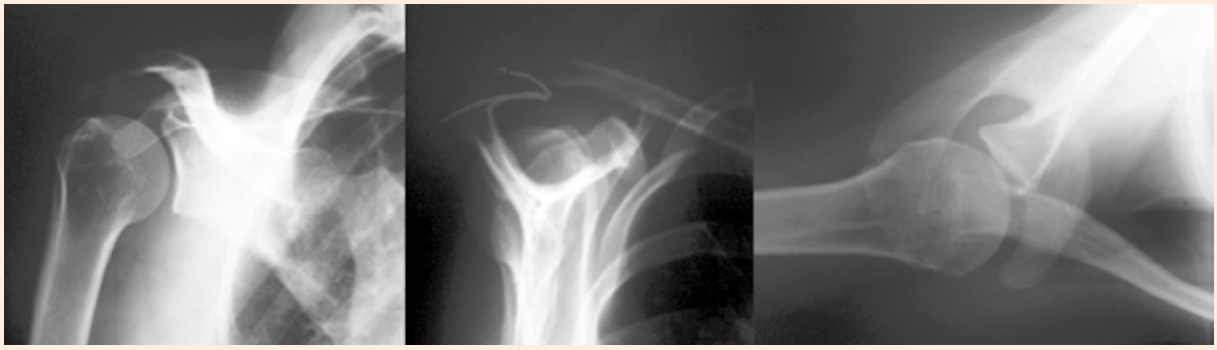

Figura 2 • ***Incidências em ântero-posterior, perfil de escápula e axilar do ombro direito. Presença de os acromiale dos tipos mesoacrômio e acrômio ganchoso***

o *os acromiale*. Classificamos o acrômio como ganchoso ou tipo III de Bigliani. A ultra-sonografia mostrou um espessamento importante da bursa subdeltóidea e uma tendinose do supra-espinhal.

De acordo com os achados do exame clínico da paciente e diante da ausência de resposta ao tratamento incruento, foi indicada a cirurgia, consistindo em epifisiodese acromial.

TÉCNICA CIRÚRGICA

O procedimento cirúrgico iniciou-se com acesso nas linhas de Langer, longitudinal, cerca de um centímetro lateral à articulação acromioclavicular. Foi feita diérese entre as porções média e anterior do músculo deltóide, seguida de bursectomia subdeltóidea. Visualizou-se mobilidade na epífise mesoacromial, distal ao foco de falha de fusão fisária, caracterizando a instabilidade desse fragmento. Foi identificada ainda tendinose do supra-espinhal, junto à sua inserção na grande tuberosidade, e esporão subacromial. Foram realizadas acromioplastia ântero-inferior, curetagem da fise remanescente, enxertia autóloga com osso esponjoso retirado da região olecraniana ipsilateral e osteossíntese com dois parafusos canulados corticais de 3,5 milímetros, parcialmente rosqueados. Após a fixação visualizou-se ausência de mobilidade residual no foco.

COMENTÁRIOS

O acrômio normalmente se forma a partir de quatro centros de ossificação. Três deles (pré-acrômio, mesoacrômio e metacrômio) normalmente se fundem entre 15 e 18 anos de idade, enquanto o quarto (basoacrômio) tipicamente se funde com a espinha da escápula em torno de 12 anos.

Quando não ocorre união óssea dessa apófise no esqueleto maduro, denomina-se o *os acromiale*. A localização mais freqüente da não-união ocorre entre o mesoacrômio e o metacrômio. Embora a prevalência radiográfica dessa condição varie de 1,4% a 8,1%, com bilateralidade de ate 60%, o *os acromiale* raramente está associado a sintomas no ombro, podendo ser apenas a um achado radiográfico (diagnosticado tipicamente na incidência axilar do ombro). Entretanto a associação do *os acromiale* com a síndrome de impacto e com a lesão do manguito rotatório está descrita. Na literatura existe a descrição de diversos tratamentos para essa condição, como excisão do fragmento instável (principalmente no pré-acrômio), acromioplastia modificada

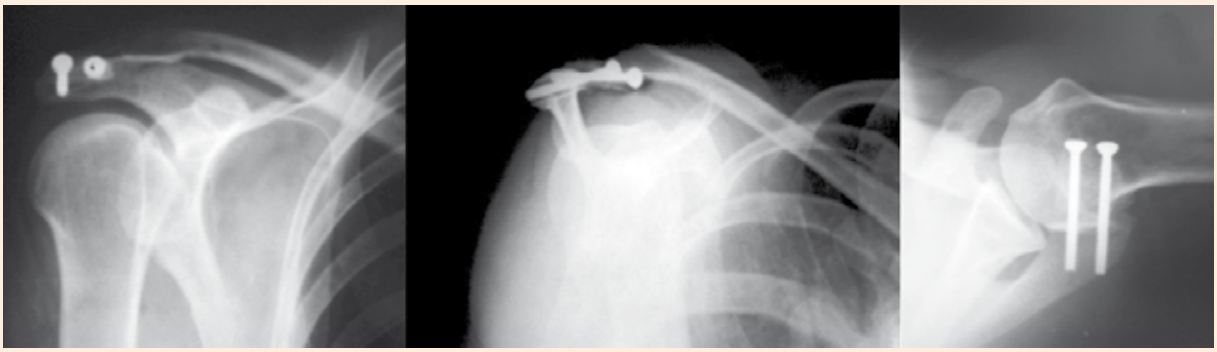

Figura 3 • ***Pós-operatório: osteossíntese com dois parafusos e enxertia óssea autóloga***

e epifisiodese da não-união. Deve-se ter muito cuidado ao indicar a ressecção simples apenas, uma vez que isso pode causar fraqueza do deltóide. Nesses casos é fundamental uma boa reinserção do deltóide. Acreditamos que o mecanismo de dor não somente se explica pela mobilidade do fragmento, mas também pelo desvio inferior do aspecto inferior do acrômio de encontro ao manguito rotatório por tração do deltóide, causando o impacto. Assim indicamos a epifisiodese do *os acromiale* do caso descrito como forma de estabilização desse mecanismo.

Na paciente em questão foi realizado o diagnóstico de síndrome do impacto associada a *os acromiale*. No ato cirúrgico foi confirmada a instabilidade do acrômio, sendo então proposta a epifisiodese do fragmento instável através de osteossíntese com dois parafusos canulados e enxertia autóloga.

REFERÊNCIAS

1. BIGLIANI, L. U. et al. The surgical treatment of an unfused acromial epiphysis in association with a tear of the rotator cuff: a review of 41 cases. J. Shoulder and Elbow Surg, v. 2, p. 24, 1993.
2. BURKHART, S. S. Os acromiale in a professional tennis player. Am J Sports Med, v. 20, p. 483-4, 1992.
3. EDELSON, J. O.; ZUCKERMAN, J.; HERSHKOVITZ, I. Os acromiale: anatomy and surgical implications. J. Bone and Joint Surg, v. 75B(4), p. 551-5, 1993.
4. HUTCHINSON, M. R.; VEENSTRA, M. A. Arthroscopic decompression of shoulder impingement secondary to os acromiale. Arthroscopy, v. 9, p. 28-32, 1993.
5. LIBERSON, F. Os acromiale: a contested anomaly. J Bone and Joint Surg, v. 19, p. 683-9, 1937.
6. MUDGE, M. K.; WOOD, V. E.; FRYKMAN, G. K. Rotator cuff tears associated with os acromiale. J Bone and Joint Surg, v. 66-A, p. 427-9, 1984.
7. NEER, C. S. II. Correspondence. J. Bone and Joint Surg, 66-A, p. 1320-1, 1984.
8. NEER, C. S. II; MARBERRY, T. A. On the disadvantages of radical acromionectomy. J Bone and Joint Surg, v. 63-A, p. 416-9, 1981.
9. SACHS, R. A., STONE, M. L.; DEVINE, S. Open vs. arthroscopic acromioplasty: a prospective, randomized study. Arthroscopy, v. 10, p. 248-54, 1994.
10. STERLING, J. C. et al. Os acromiale in a baseball catcher. Med and Sci Sports and Exerc, v. 27, p. 795-9, 1995.

Tumor de células gigantes no mediopé

Dr. Sergio Vianna
Chefe do Grupo de Cirurgia do Pé e Tornozelo do Instituto Nacional de Tráumato-Ortopedia (INTO)

Dra. Verônica Vianna
Médica-assistente do Grupo de Cirurgia do Pé e Tornozelo do INTO

Dr. Isnar Moreira Castro Júnior
Médico-assistente do Grupo de Cirurgia do Pé e Tornozelo do INTO

Dr. Bernardo Lopes Araújo
Residente do quarto ano do Grupo de Cirurgia do Pé e Tornozelo do INTO

J. M. R., nascida em 15 de setembro de 1980, ingressou no ambulatório em 11/07/02 (prontuário 130.621) queixando-se de dor no pé direito, de caráter insidioso e sem relação com trauma, que durava 18 meses. No atendimento, foi encaminhada para avaliação, a qual apontou diagnóstico prévio de tumor.

Em janeiro daquele ano, J. M. R foi submetida à biópsia incisional do pé direito, que apresentou laudo histopatológico de cisto ósseo, sendo tratada apenas com medidas sintomáticas. Relatou ainda a ocorrência freqüente de gânglios na região inguinal e perda ponderal de aproximadamente 4kg em duas semanas. Também negava febre e sinais infecciosos.

Ao exame físico apresentava dor à palpação e discreto edema no dorso do pé direito. A radiografia apresentava lesão lítica no osso cuneiforme lateral, sem outras co-morbidades, sendo indicada biópsia incisional aberta.

A cirurgia ocorreu em 3/10/02, com laudo histopatológico de tumor de células gigantes (TCG).

A paciente foi então submetida a nova intervenção cirúrgica em 8/10/02, quando se realizou ressecção marginal incluindo as bases dos metatarsos II, III, IV e V, as três cunhas e o cubóide. O pé foi fixado, provisoriamente, com três fios K, e duas medidas de cimento ósseo (aproximadamente 75g) foram utilizadas para preenchimento do espaço morto resultante.

Em 26/12/02 não apresentava sinais radiográficos de recidiva. Assim, iniciou carga com gesso e, em março de 2003, uso de órtese de tornozelo-pé (AFO).

Em outubro de 2003, completado um ano de pós-operatório, não havia recidiva do tumor, sendo indicada enxertia com osso homólogo (banco de ossos).

Em 7/11/03, 13 meses após a cirurgia para excisão de TCG, a paciente foi submetida a retirada do cimento ósseo e enxertia óssea homóloga com duas réguas de fêmur distal (cerca de 160g) fixadas com dois fios K cruzados. Posteriormente, com seis semanas de pós-cirúrgico, iniciou carga com gesso.

Em 2/12/04, um ano após a enxertia óssea, iniciou quadro de dor mecânica e deformidade progressiva em varo do mediopé com adução do antepé, sendo indicada revisão da artrodese.

A revisão, realizada em 14/12/2004, constatou enxerto homólogo não-incorporado, que foi retirado e, em seguida, colocou-se cimento ósseo no espaço morto. O material ósseo enviado para exame histopatológico apresentou sinais de osteomielite crônica, mas a cultura foi negativa. Não havia sinal de recidiva de TCG.

Em 12/5/05 houve nova revisão da artrodese (20 semanas após a primeira), que evidenciou boa evolução, com evidências clínicas e radiográficas de consolidação. Iniciou carga sem gesso.

Na última consulta, em 12/1/06, completado um ano de revisão pós-operatória, apresentou evolução satisfatória, com dor leve a moderada, de caráter vespertino, deambulação sem muletas e sinais radiográficos de consolidação óssea.

REFERÊNCIAS

1. SCHAJOWICZ, F. Neoplasias ósseas e lesões pseudotumorais. Rio de Janeiro: Revinter; 2000. p. 257-99.
2. VIANNA, S.; AYMORE, I.; SCHOTT, P. C. Tumores e condições tumorais ósseos do pé. Rev Bras Orthop, v. 27, p. 856-60, 1992.
3. LAU, J. T. C.; FERGUSON, P. C.; WUNDER, J. S. Tumors. Orthopaedic knowledge foot and ankle. American Academy of Orthopaedic Surgeons. Giant cell tumor of bone.curettage and cemente reconstruction. Clin Orthop (United States), v. 321, p. 245-50, 1995.

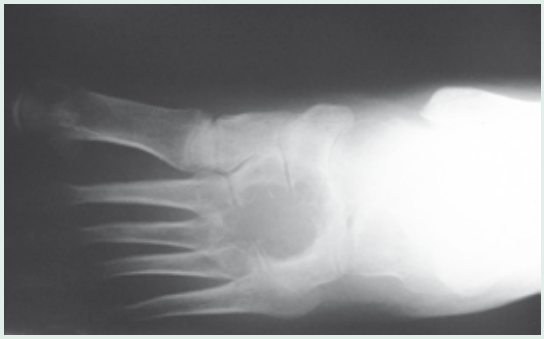

Figura 1 • *Lesão osteolítica no mediopé direito*

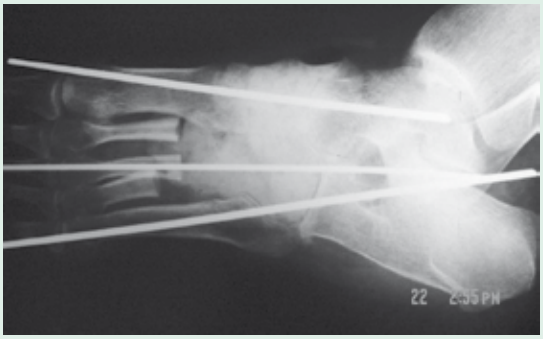

Figura 2 • *Ressecção marginal*

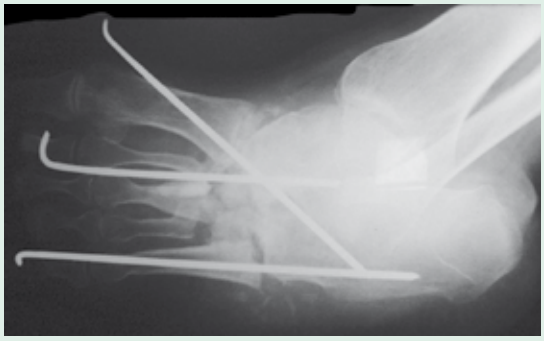

Figura 3 • *Ressecção marginal*

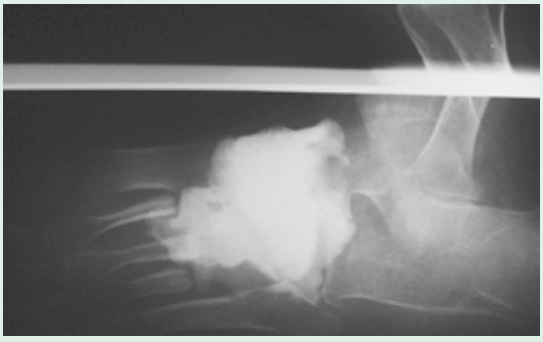

Figura 4 • *Lesão preenchida com cimento ósseo*

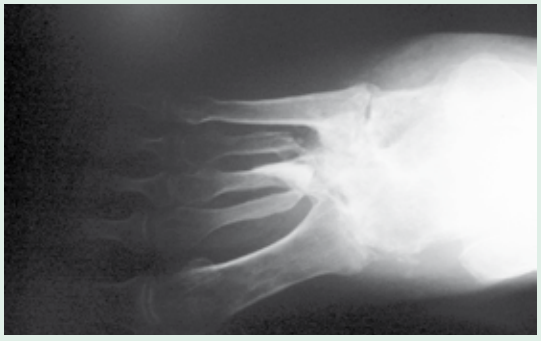

Figura 5 • *Revisão da artrodese*

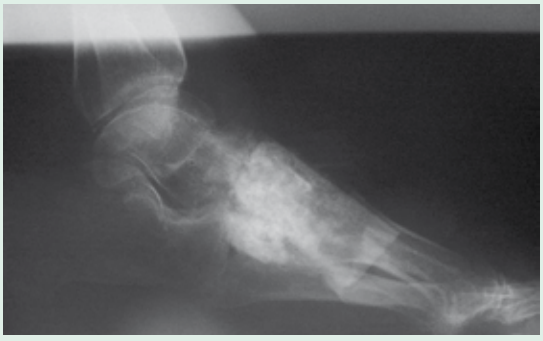

Figura 6 • *Controle com um ano de pós-operatório*

Todo mundo está saltando
para a Tecnologia Flex.
Sua vez está chegando.
Aguarde.

Falência séptica pós-artroplastias do joelho

Dr. Alfredo Villardi
Mestre em Medicina na área de concentração de Ortopedia e Traumatologia pela Universidade Federal do Rio de Janeiro (UFRJ); membro do Serviço de Cirurgia de Joelho do Instituto Nacional de Tráumato-Ortopedia (INTO)

RESUMO

O autor relata o caso de paciente portadora de infecções recorrentes pós-artroplastias do joelho, sendo a última realizada com implante não-convencional. Tais ocorrências, associadas a extensa perda óssea, inviabilizavam procedimentos consagrados para o tratamento de falências sépticas de artroplastias, como artroplastia de ressecção, artrodese ou artroplastia de revisão. O objetivo deste relato é apresentar a alternativa para salvamento do membro utilizada no tratamento dessa paciente.

INTRODUÇÃO

A artroplastia total do joelho (ATJ) tem como principais finalidades o alívio da dor, a correção de deformidades e a restauração da mobilidade estável em indivíduos com degeneração articular.

A infecção pós-ATJ é uma complicação que pode produzir impacto catastrófico, tanto de ordem local quanto geral.

Comprometimento do estado imunológico, terapias imunossupressoras, diabetes, má nutrição, obesidade, ambiente cirúrgico impróprio, imprecisões de técnica e material inadequado são alguns dos fatores que determinam o aumento da taxa de infecção.

As sucessivas internações, os longos períodos de hospitalização para terapia antimicrobiana, a limitação funcional e a reabilitação prolongada produzem alto custo financeiro, social e, sobretudo, emocional, comprometendo intensamente a qualidade de vida do paciente portador de infecção pós-artroplastia.

Sem dúvida, o tratamento da falência séptica de uma artroplastia pode constituir-se num verdadeiro desafio para o cirurgião, por envolver múltiplos procedimentos que, não raras vezes, contribuem para aumentar as perdas de estoque ósseo. Extensas perdas ósseas, associadas a infecções recorrentes, deixam poucas expectativas de um resultado final além da artrodese, a artroplastia de ressecção ou, em circunstâncias extremas, a amputação.

Entre essas opções de tratamento a amputação é o procedimento que mais compromete a capacidade funcional, principalmente em idosos, mas sua indicação deve ser considerada em situações especiais como risco de morte, sepse, infecção persistente, extensas perdas ósseas, deficiência irreparável de partes moles e, finalmente, em respeito ao desejo do próprio paciente.

Segundo a literatura, a prevalência de amputação devida à infecção pós-ATJ varia de 0,02% a 6%[1-3]. A média de procedimentos cirúrgicos realizados antes da amputação varia entre seis e 13[1, 4].

RELATO DO CASO

A.A., 79 anos, sexo feminino, branca, diabética, com histórico de artrodese do joelho direito para tratamento de osteoartrose, em 1998. Relata infecção pós-operatória aguda tratada com limpeza mecânico-cirúrgica e fixador externo. Após a regressão dos sintomas, foi

realizada artroplastia total do joelho, que também evoluiu com infecção aguda. Foi, então, realizado tratamento da infecção em dois tempos, consistindo o primeiro em retirada do implante, desbridamento, colocação de espaçador de cimento ortopédico com antibiótico e antibioticoterapia venosa. Sete meses após, no segundo tempo, foi realizada nova artroplastia, com implante não-convencional, havendo recorrência da infecção. Foram realizados novos procedimentos de lavagem e desbridamento, num total de seis, na tentativa de preservação do implante, além de terapias antimicrobiana venosa, hiperbárica e de suporte nutricional, que, segundo a própria paciente, não produziram resultado eficaz ao longo do tempo.

Em agosto de 2004, a referida paciente nos foi encaminhada com queixas álgicas no joelho e na perna, instabilidade articular e persistência da infecção. Utilizava cadeira de rodas há mais de um ano devido à incapacidade de apoio com o membro inferior direito (MID).

Ao exame físico, apresentava fístula secretante no terço médio da perna, rubor e calor perifistulares, múltiplas cicatrizes cirúrgicas e hipotrofia muscular global do MID (**Figura 1**).

Apresentava amplitude articular limitada (5° x 70°), varismo de 5° e instabilidade varo/valgo (+/4+).

Os exames radiográficos evidenciavam presença de implante não-convencional, com sinais de afrouxamento, formação de pedestal, perda óssea de aproximadamente 18cm, alteração do alinhamento do membro, orifício fistular na diáfise da tíbia e acentuada rarefação óssea (**Figuras 2**, **3** e **4**).

EXAMES LABORATORIAIS

Cultura: *S. aureus*
Velocidade de hemossedimentação (VHS) = 80mm na primeira hora
Reação em cadeia da polimerase (PCR) = 8,8mg/l

COMENTÁRIOS

Este caso é bastante representativo das conseqüências dramáticas que podem advir da falência séptica de uma ATJ.

Cabe ressaltar que o binômio extensas perdas ósseas e recorrência do processo infeccioso torna as opções de tratamento extremamente restritas.

A indicação de amputação nos pareceu a mais adequada no momento e já havia sido proposta por outro colega, mas a paciente a recusava terminantemente.

A utilização de enxerto estrutural homólogo poderia resolver o problema da perda óssea, entretanto a sua utilização com novo implante de revisão, em leito com infecção recorrente, não pareceu ser uma opção viável.

Outra possibilidade a ser tentada seria a utilização da haste de Wichita®, não com a finalidade da artrodese do joelho, já que o encurtamento resultaria num membro não-funcional[5]. Manter o comprimento do membro, alinhar e estabilizar o joelho seriam os propósitos desse procedimento. Entretanto tal hipótese foi abandonada, pois, além de não contarmos, em nosso meio, com esse material, julgamos que não se conseguiria obter uma fixação adequada devido à péssima qualidade óssea e também pelo temor de utilizar material metálico intramedular com fixação tipo *interlocking* em vigência de infecção ativa.

Imaginamos, então, como procedimento alternativo, a utilização de haste intramedular envolta em cimento ortopédico com antibiótico, que, introduzida no canal medular da tíbia e do fêmur, poderia prover estabilização, alinhamento e manter o comprimento do membro sem o inconveniente do contato do metal com os tecidos, já que estava envolto pelo cimento ortopédico.

Após exaustivas ponderações sobre os possíveis riscos e benefícios do procedimento, com a concordância da paciente e de seus familiares, foram realizados retirada da prótese e do cimento ósseo, fistulectomia e rigoroso desbridamento (**Figuras 5**, **6** e **7**).

A haste do tipo Küntscher foi revestida com duas doses de cimento com antibióticos (gentamicina + vancomicina) (**Figuras 8** e **9**).

Já que as larguras do canal medular do fêmur e da tíbia apresentam diâmetros diferentes, sobre o envoltório de cimento da haste foram apostas mais duas doses de cimento com antibióticos e, praticamente ao final da secagem, foi modelado no interior do canal medular do fêmur, retirado e deixado polimerizar

completamente fora do canal. O mesmo procedimento foi realizado na outra extremidade da haste, para ser introduzida na tíbia. Com os aditamentos totalmente polimerizados, foram introduzidas uma extremidade da haste no fêmur e, sob tração do membro, a outra extremidade no canal medular tibial. Complementarmente, foram utilizadas mais duas doses de cimento com antibióticos para envolver a parte central da haste, a fim de diminuir o espaço morto e fazer um pedestal entre o fêmur e a tíbia, evitando a telescopagem da haste (**Figuras 10**, **11**, **12** e **13**).

Como tratamento adjuvante foi realizada antibioticoterapia venosa por seis semanas.

Após 16 meses de pós-operatório, a paciente não apresentou sinais de recidiva da infecção, está sem queixas álgicas, com excelente aspecto local e valores de PCR e leucometria dentro dos limites normais (**Figura 14**).

Ela consegue fazer apoio aliviado no MID e tem extensão contra-resistente. Para redução da solicitação mecânica sobre o implante foi confeccionada órtese em polipropileno e ainda não foi liberada para caminhar, devido também à intensa osteoporose (**Figura 15**).

◀ *Figura 1* • ***Aspecto clínico do MID, com múltiplas cicatrizes e curativo sobre a fístula na perna***

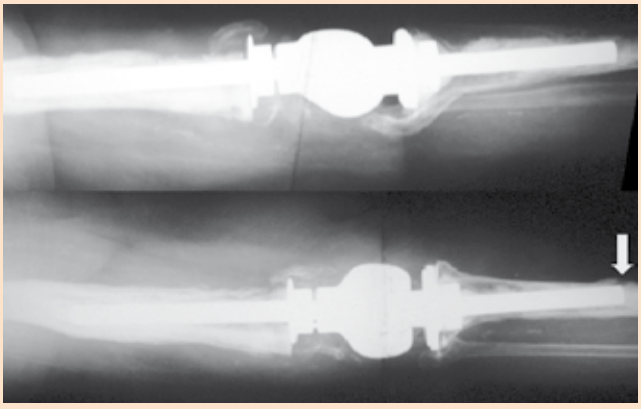

▶ *Figura 2* • ***Radiografias panorâmicas do MID nas incidências em AP e lateral, evidenciando o implante e o trajeto fistular na tíbia (seta)***

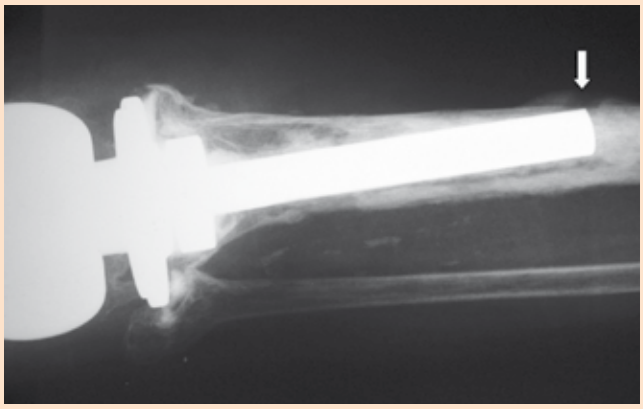

◀ *Figura 3* • ***Detalhe do componente tibial e do orifício fistular (seta)***



▶ *Figura 4* • ***Detalhe do afrouxamento do componente tibial (setas)***

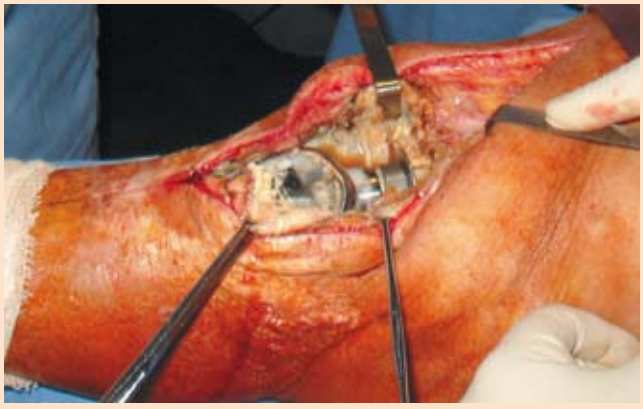

◀ *Figura 5* • ***Imagem peroperatória. Observar presença de secreção***

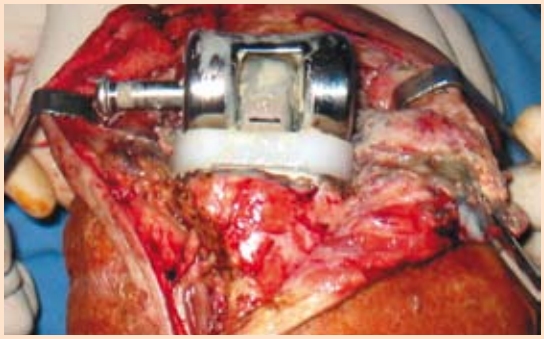

◀ *Figura 6 • Imagem peroperatória da retirada do implante*

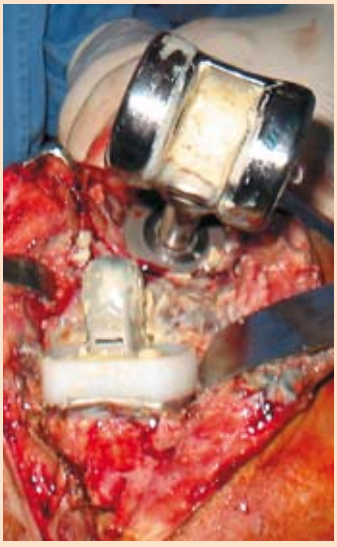

▶ *Figura 7 • Imagem peroperatória. Luxação dos componentes*

◀ *Figura 8 • Cimento ortopédico com gentamicina e haste intramedular do tipo Küntscher*

▶ *Figura 9• Haste intramedular envolta com o cimento ortopédico*

◀ *Figura 10* • ***Imagem da haste posicionada nos canais medulares da tíbia e do fêmur, mantendo o comprimento do membro***

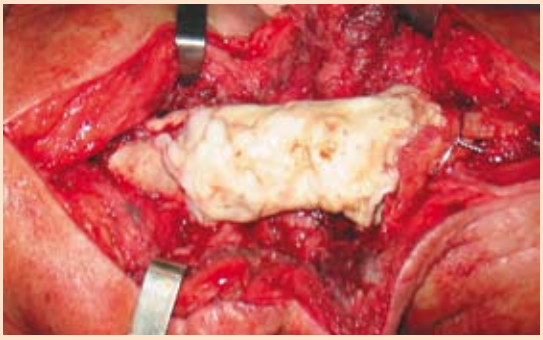

▶ *Figura 11* • ***Aditamento de cimento em torno da haste, para redução do espaço morto. Cerclagem de fragmento ântero-medial da tíbia***

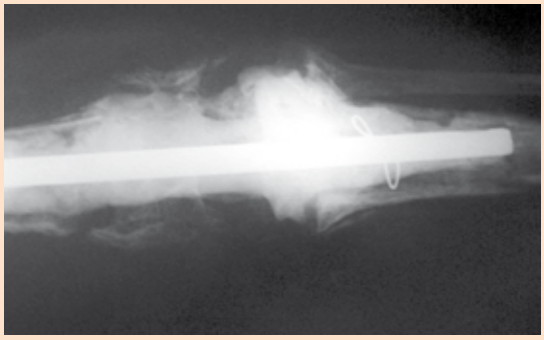

◀ *Figura 12* • ***Controle radiográfico em AP no pós-operatório imediato***

▶ *Figura 13* • ***Controle radiográfico em lateral no pós-operatório imediato***

◀ *Figura 14* • ***Aspecto clínico do MID após 12 meses de pós-operatório***

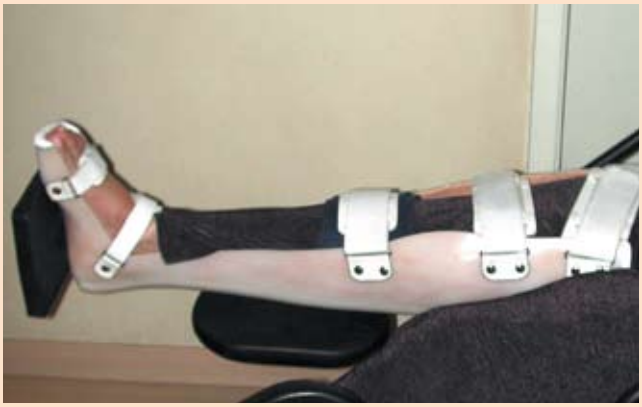

▶ *Figura 15* • ***Detalhe da órtese de polipropileno***

REFERÊNCIAS

1. ISIKLAR, Z. U.; LANDON, G. C.; TULLOS, H. S. Amputation after failed total knee arthroplasty. Clin Orthop, v. 299, p. 173-8, 1994.
2. JOHNSON, D. P.; BANNISTER, G. C. The outcome of infected arthroplasty of the knee. J Bone Joint Surg Br, v. 68, p. 289-91, 1986.
3. BENGTSON, S.; KNUTSON, K. The infected knee arthroplasty: a 6-year follow-up of 357 cases. Acta Orthop Scand, v. 62, p. 301-11, 1991.
4. HANSSEN, A. D.; TROUSDALE, R. T.; OSMON, D. R. Patient outcome with reinfection following reimplantation for the infected total knee arthroplasty. Clin Orthop Relat Res, v. 321, p. 55-67, 1995.
5. CHRISTIE, M. J. et al. Salvage procedures for failed total knee arthroplasty. J Bone Joint Surg Am, v. 85-A, suppl. 1, p. S58-62, 2003.

Novos talentos surgem a todo instante.

Mas precisam do apoio certo para brilhar.

ALENDIL® 70
alendronato sódico

Material destinado à classe médica.

PROGRAMA Entre no Clima

Economia e praticidade:

- Apresentação: com 2, 4, 8 ou 12 comprimidos
- Dose única semanal

FQM Farmoquímicos

A PERSISTIREM OS SINTOMAS, O MÉDICO DEVERÁ SER CONSULTADO.

ALENDIL® alendronato sódico - **USO ADULTO - COMPOSIÇÃO:** Cada comprimido contém 5mg, 10mg ou 70mg de alendronato sódico e excipiente q.s.p. 1 comprimido. **INDICAÇÕES:** Prevenção/tratamento da osteoporose em mulheres após a menopausa. **CONTRA-INDICAÇÕES:** O uso de alendronato sódico é contra-indicado em mulheres com antecedentes de hipersensibilidade à droga. Hipocalcemia, distúrbios no metabolismo do cálcio, deficiência de vitamina D e em portadores de insuficiência renal (clearance de creatinina < 35 ml/min). **PRECAUÇÕES:** O uso de alendronato sódico deve ser cauteloso em pacientes com distúrbios do trato gastrintestinal superior, como disfagia, doença esofagiana sintomática, gastrite, duodenite e úlcera. Distúrbios no metabolismo mineral e do cálcio, tais como hipovitaminose D e hipocalcemia, devem ser corrigidos antes de iniciar o tratamento com o alendronato sódico. Devem ser consideradas outras causas para a osteoporose além da deficiência estrogênica e do envelhecimento. A segurança do uso do alendronato sódico em mulheres grávidas e lactantes não foi estabelecida. A eficácia e segurança do uso do alendronato sódico em pacientes pediátricos ainda não foi estabelecida. **REAÇÕES ADVERSAS:** As reações adversas devida ao uso do alendronato sódico têm sido geralmente leves e transitórias e não têm requerido a suspensão do tratamento. Foram relatados: distensão abdominal, constipação, diarreia, disfagia, flatulência, úlcera esofagiana, dor muscular-esquelética e cefaléia. Raramente foram relatados eritema e erupções cutâneas. **POSOLOGIA:** A posologia recomendada, quando a osteoporose ainda não foi instalada, é de 1 comprimido de 5mg por dia, em jejum pela manhã, acompanhado de um copo com água (exclusivamente água natural, não mineral) no mínimo 30 minutos antes do primeiro alimento ou bebida do dia, e os pacientes devem evitar deitar-se por, pelo menos, 30 minutos após tomarem o comprimido para reduzir o tempo de contato de alendronato sódico com o trato gastrintestinal superior; após a menopausa, a posologia pode ser de 10mg ao dia, ou 70mg, em dose única semanal, em jejum, seguindo as mesmas recomendações do uso de 5mg. Não é necessário ajuste posológico para pacientes idosos ou com insuficiência renal leve a moderada (clearance da creatinina de 35 a 60 ml/min). **APRESENTAÇÃO:** Embalagens contendo 30 comprimidos de 5mg, 15 e 30 comprimidos de 10mg e 2, 4, 8 e 12 comprimidos de 70mg. **VENDA SOB PRESCRIÇÃO MÉDICA.** Reg. MS Nº 1.0390.8123. CNPJ 33349473/0003-10. **FARMOQUÍMICA S.A.**

SAC 0800 25 01 10 www.fqm.com.br

INMETRO

Antiinflamatórios

O custo pode fazer a diferença



INICOX®

meloxicam 15mg

		PMC	ECONOMIA**
INICOX® meloxicam 15mg	15mg - 10 comp.	26,13	22% ou R$ 7,53
Meloxicam 15mg - 10 comp. [concorrente]***		33,66	
INICOX® meloxicam 15mg	Injetável c/ 5 amp.	24,19	22% ou R$ 6,98
Meloxicam injetável c/ 5 amp. [concorrente]***		31,17	

**Dados ABCFARMA março 2006 ***Concorrente: Movatec, produto do laboratório Boehringer Ingelheim do Brasil Chtda. e Farm. Ltda. (CMS 18% Prog.Medicina no Consumidor

INICOX® comprimido - Meloxicam - COMPOSIÇÃO: Cada comprimido contém 15mg de Meloxicam e excipiente (celulose microcristalina, lactose, polivinilpirrolidona, sobrenato de magnésio e dióxido de silício coloidal) q.s.p. 1 comprimido. INDICAÇÕES: Medicamento antiinflamatório, tratamento sintomático da artrite reumatóide e da osteoartrose dolorosa (artroses, doenças degenerativas das articulações). CONTRA-INDICAÇÕES: Pacientes hipersensíveis ao Meloxicam, ao ácido acetilsalicílico e a outros AINEs; histórico pregresso de asma, pólipos nasais, edema de Quincke ou urticária com uso do ácido acetilsalicílico. Úlcera péptica ativa, insuficiência renal ou hepática grave e crianças/adolescentes com menos de 15 anos de idade. REAÇÕES ADVERSAS: Foram observados poucos efeitos adversos, tais como: • Gastrintestinais (dispepsia, náusea, vômitos, flatulência, diarréia, hemorragia gastrintestinal microscópica, doença ulcerosa) • Hematológicos (anemias e muito raramente leucopenia e trombocitopenia) • Dermatológicos (prurido e erupção cutânea) • Cardiovascular (edema e raramente, rubor facial, hipertensão e palpitação). POSOLOGIA: Artrite Reumatóide: 15mg, uma vez ao dia, podendo ser reduzida para 7,5mg/dia. Osteoartrose: 7,5mg/dia podendo ser aumentada para 15mg, uma vez ao dia. APRESENTAÇÃO: Comprimidos embalagem com 10 comprimidos de 15mg. VENDA SOB PRESCRIÇÃO MÉDICA. Reg. MS Nº 1.8098.0122. FARMOQUÍMICA S/A - CNPJ: 333.349.473/0003-10

INICOX® injetável - Meloxicam - Uso Adulto - Uso Exclusivo Intramuscular - COMPOSIÇÃO: Cada ampola contém 15mg de meloxicam e veículo q.s.p. 1,5ml. INDICAÇÕES: Como antiinflamatório, no tratamento sintomático de artrite reumatóide, da osteoartrose dolorosa (artroses, doenças degenerativas das articulações). CONTRA-INDICAÇÕES: Pacientes hipersensíveis ao meloxicam, ao ácido acetilsalicílico e outros AINEs; história pregressa de asma, pólipos nasais, edema de Quincke ou urticária após o uso do ácido acetilsalicílico. Úlcera péptica ativa, insuficiência renal ou hepática grave, o crianças/ adolescentes com menos de 15 anos de idade. REAÇÕES ADVERSAS: Foram observadas poucas reações adversas, tais como: Gastrintestinais (dispepsia, náusea, vômitos, flatulência, diarréia, hemorragia gastrintestinal microscópica, doença ulcerosa), Hematológicas (anemias e muito raramente leucopenia e trombocitopenia). Dermatológicas (prurido e erupção cutânea) e Cardiovascular (edema e raramente, rubor facial, hipertensão e palpitação). Sistema Nervoso Central (tontura e cefaléia, menos frequentemente: vertigem, zumbido e sonolência). Outras reações: aparentemente do mesmo espaço — raramente, elevações das taxas sanguíneas de creatinina e/ou de ureia.POSOLOGIA E ADMINISTRAÇÃO: Uso por via intramuscular profunda. A dose diária é de 1 ampola (15mg/ dia). A administração intramuscular deve ser utilizada nos primeiros dias de tratamento, e para a continuidade do tratamento, deve-se optar pela administração oral. Recomenda-se não exceder a dose diária de 15mg. APRESENTAÇÃO: Solução injetável. Embalagem contendo 5 ampolas de 1,5ml. VENDA SOB PRESCRIÇÃO MÉDICA. Reg. MS Nº 1.8098.0122. FARMOQUÍMICA S/A - CNPJ: 333.349.473/0003-10

A PERSISTIREM OS SINTOMAS, O MÉDICO DEVERÁ SER CONSULTADO.

SAC 0800 55 01 10 www.fqm.com.br

FQM Farmoquímica
A Arte de Promover Saúde

5016881