

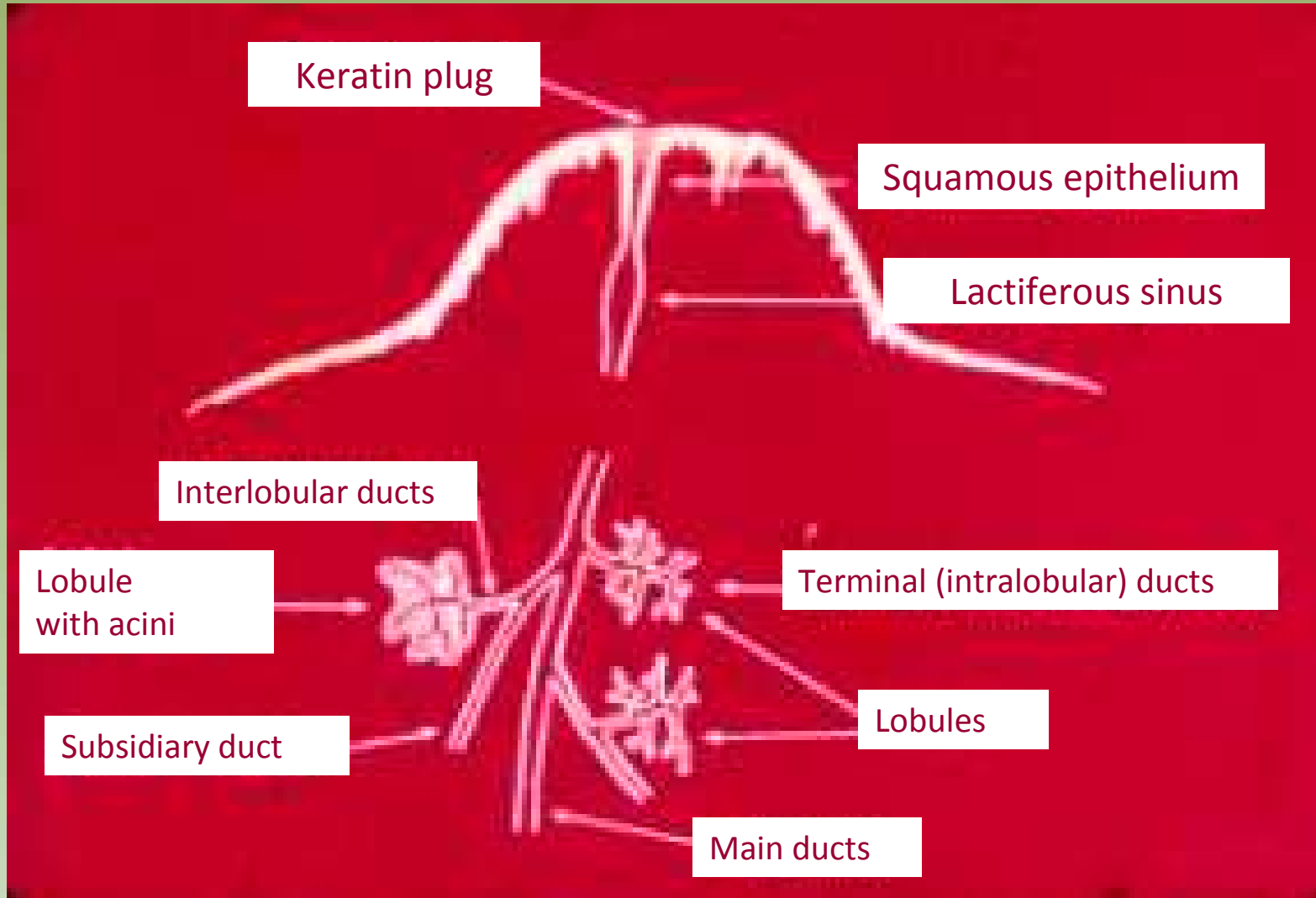
# Citologia Mamária

Projeto Gráfico: Serviço de Edição e Informação: Técnico-Científica / CEDOC / INCA

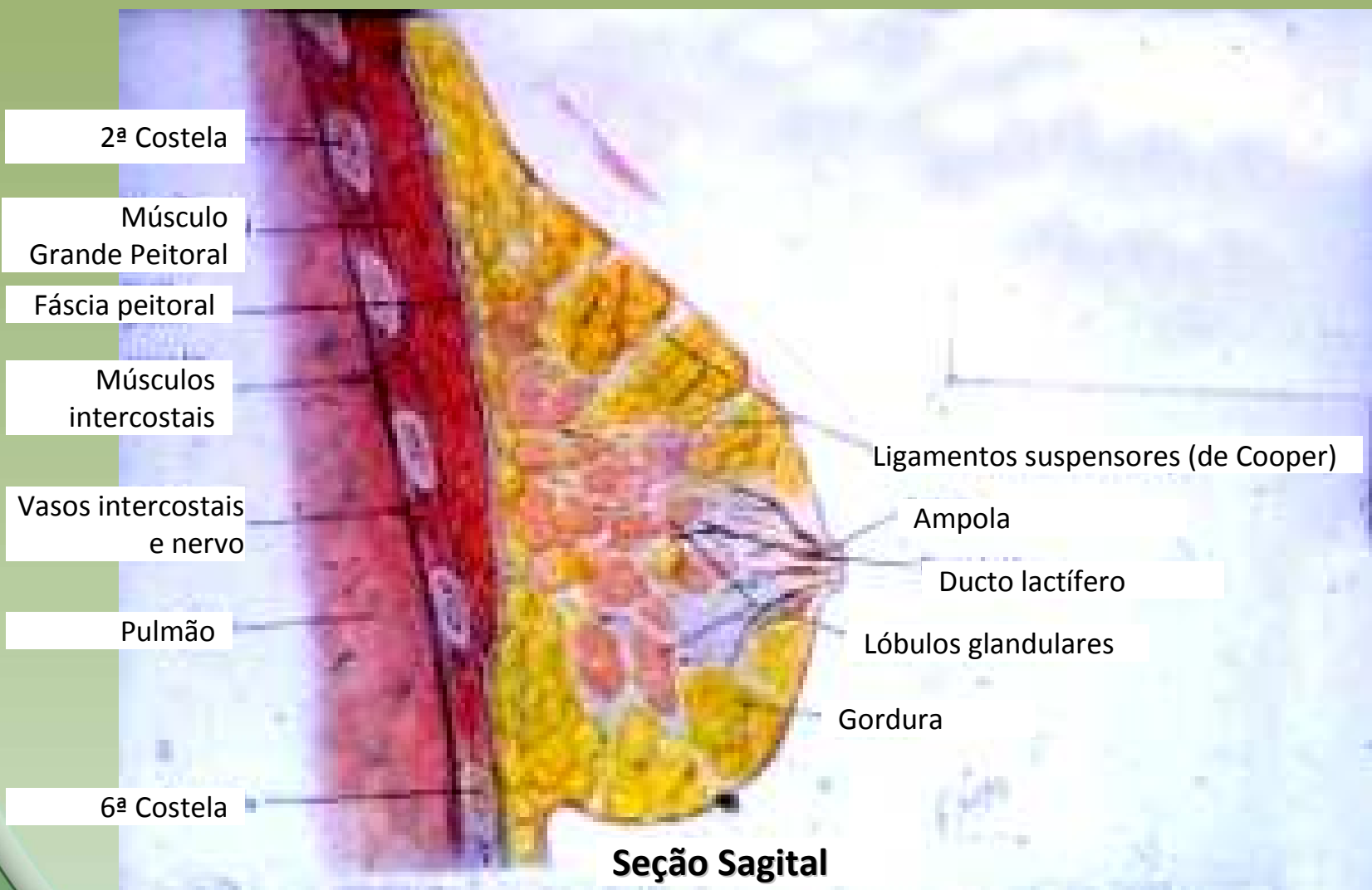


Ministério da  
Saúde





Projeto Grafico: Serviço de Edição e Informação: Técnico-Gráfica / CEDO / INCA



2ª Costela

Músculo Grande Peitoral

Fáscia peitoral

Músculos intercostais

Vasos intercostais e nervo

Pulmão

6ª Costela

Ligamentos suspensores (de Cooper)

Ampola

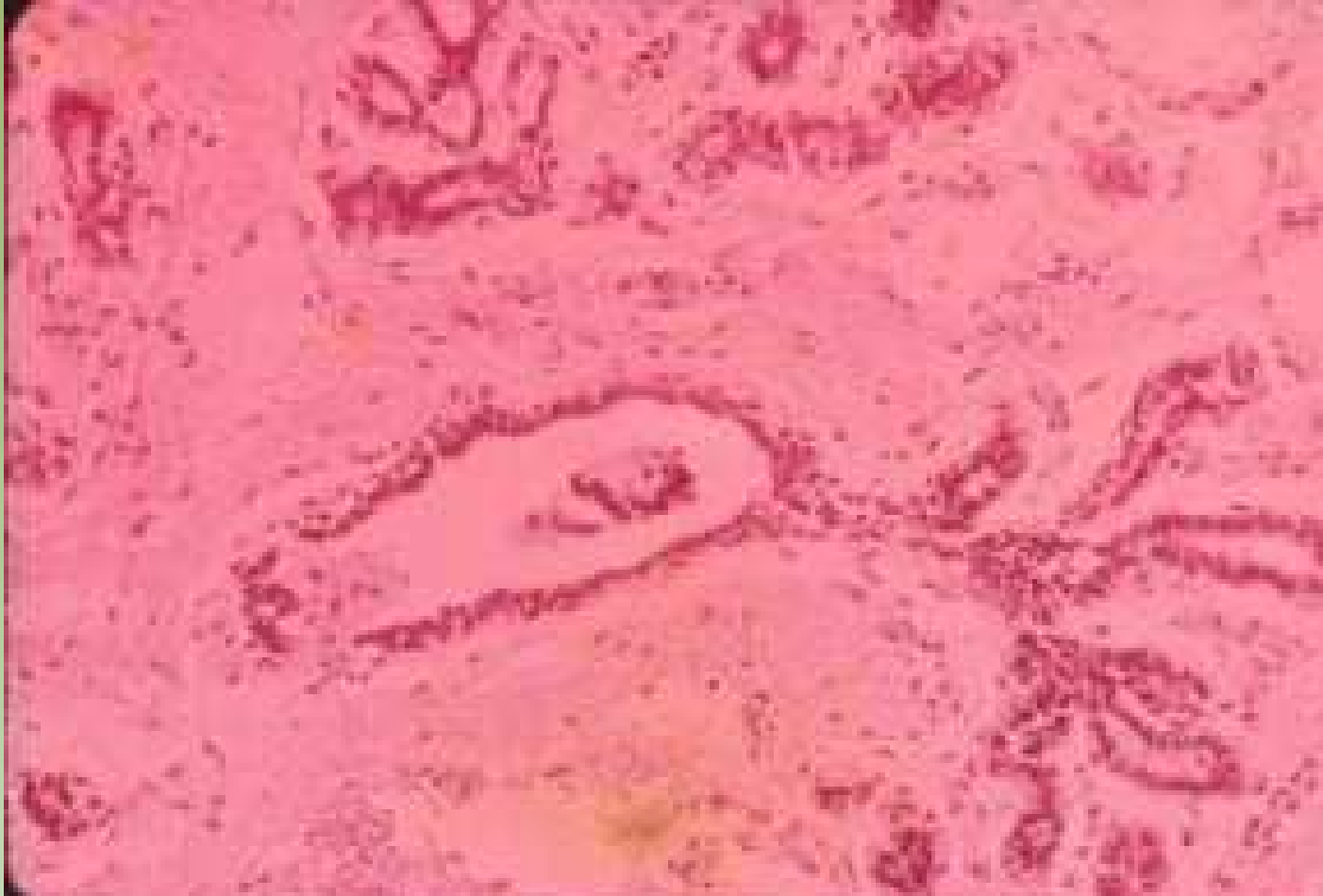Ducto lactífero

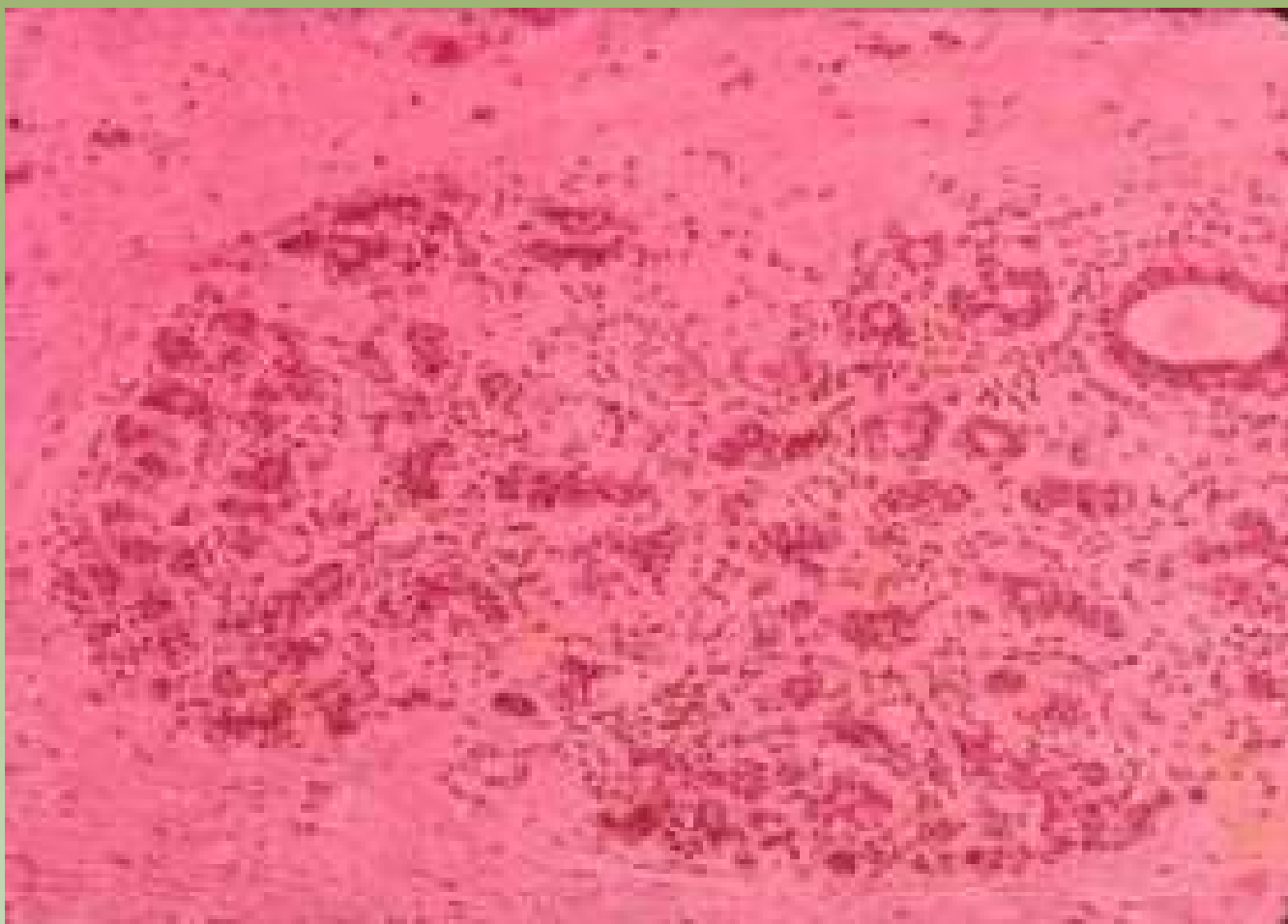
Lóbulos glandulares

Gordura

**Seção Sagital**

Projeto Graficos: Serviço de Ensino e Informação / Técnico-Científica / CEDOC / INCA



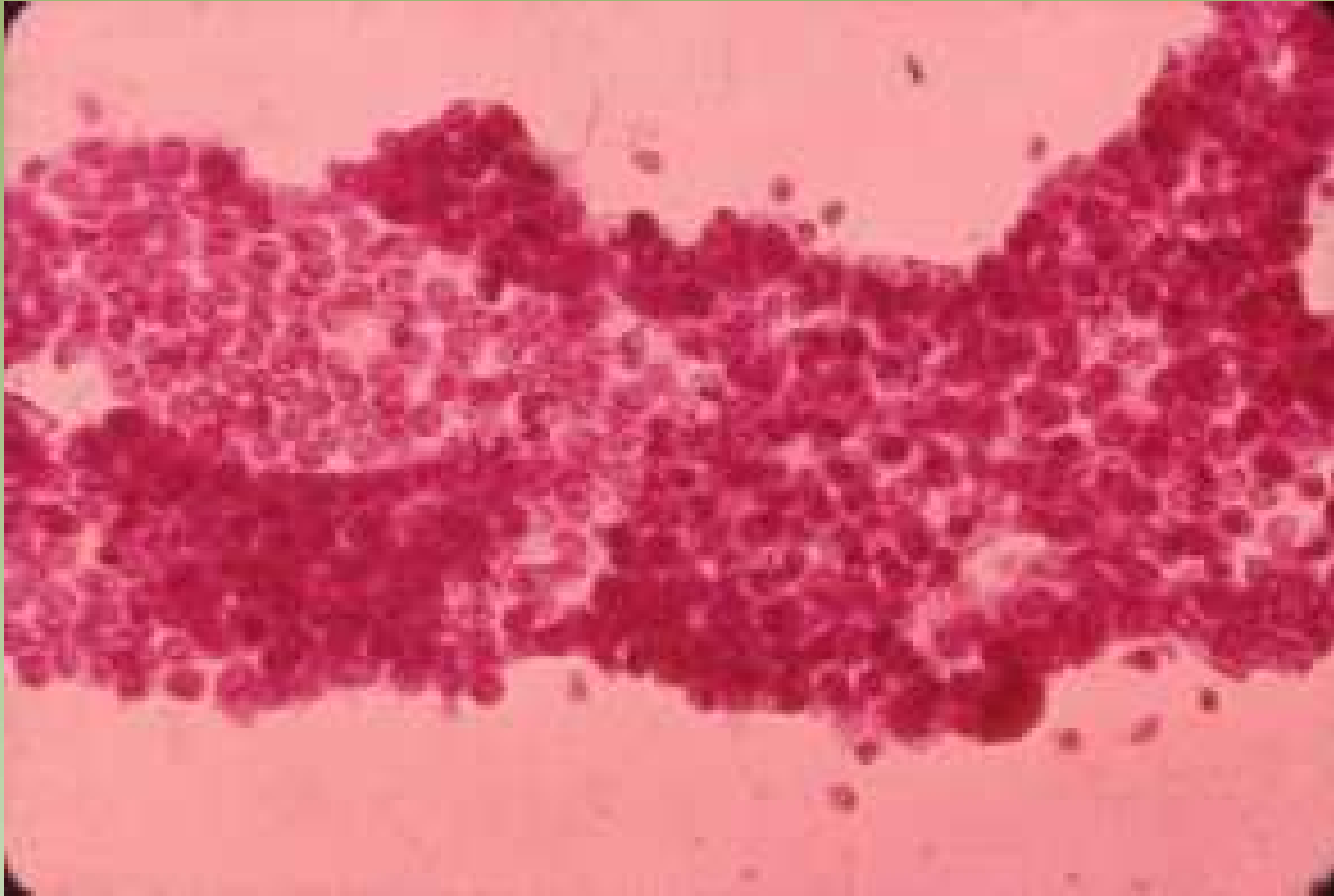


Projeto Graficos: Serviço de Edição e Informação / Técnico-Científica / CEDOC / INCA



Ministério da  
Saúde

GOVERNO FEDERAL  
**BRASIL**  
PAÍS RICO E PAÍS SEM POBREZA

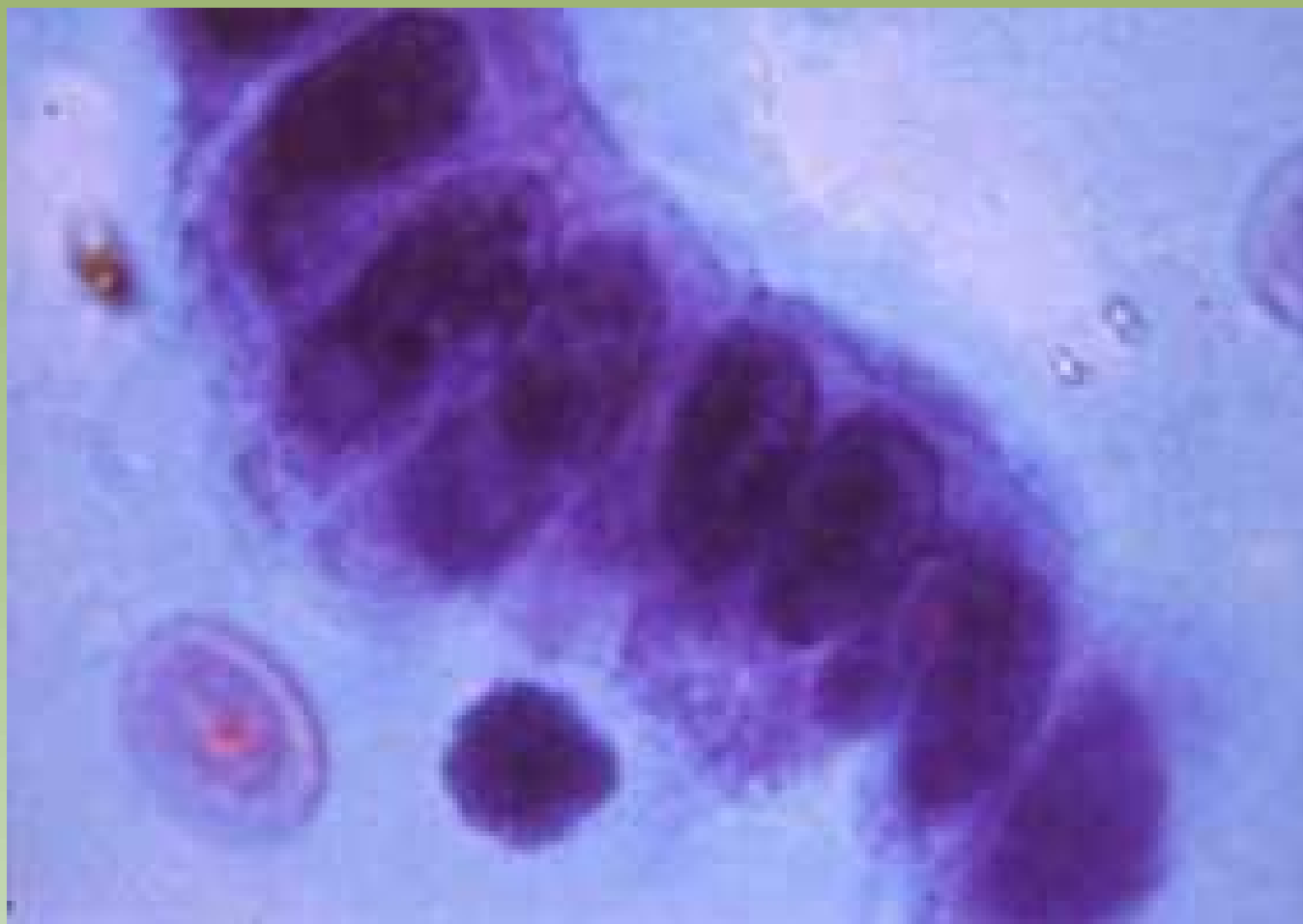


Projeto Graficos: Serviço de Estilo e Informação / Técnico-Gráfica / CEDD / INCA



Ministério da Saúde



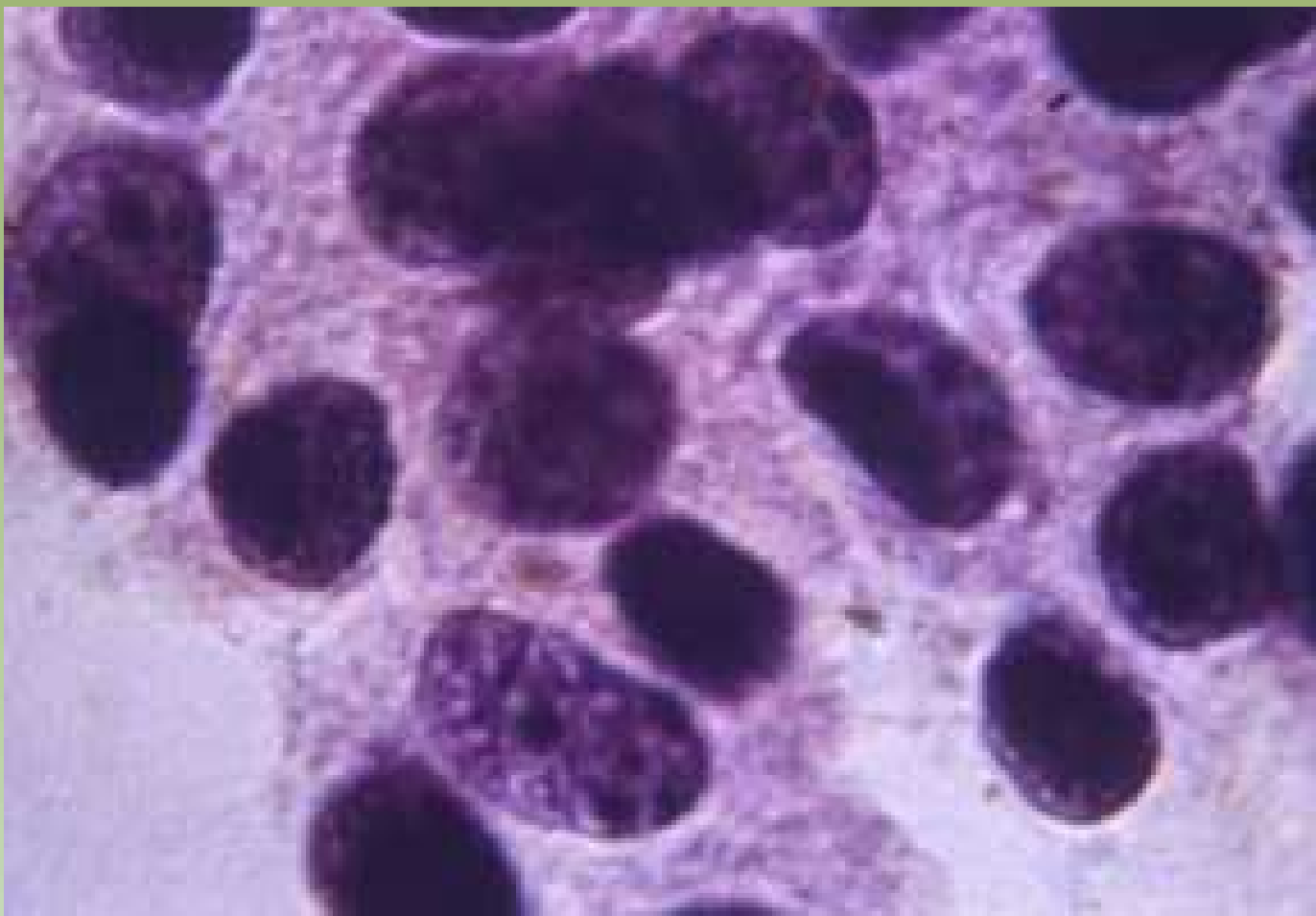


Projeto Graficos: Serviço de Estilo e Informação / Técnico-Científica / CEDD / INCA



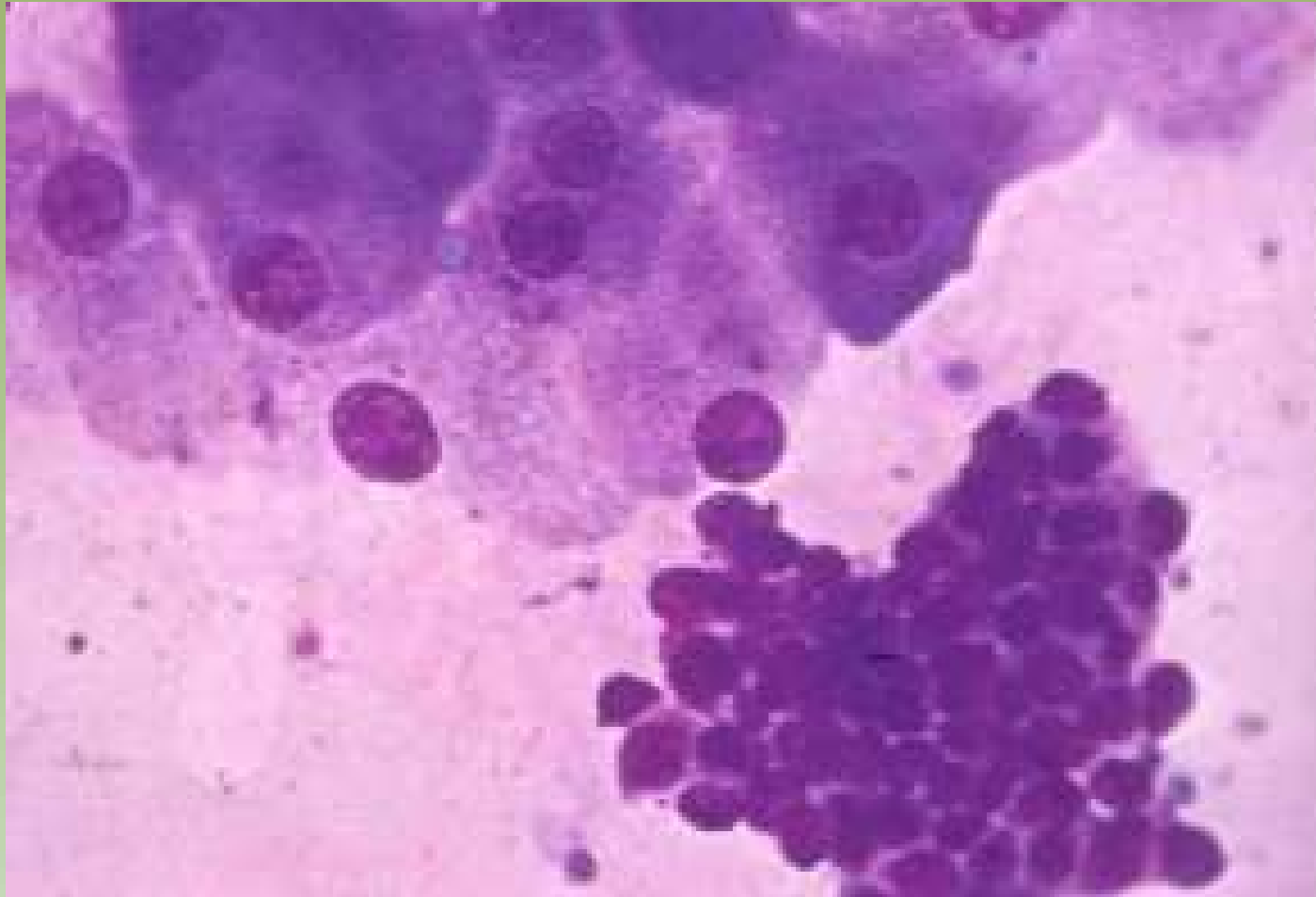
Ministério da  
Saúde

GOVERNO FEDERAL  
**BRASIL**  
PAÍS RICO E PAÍS SEM POBREZA

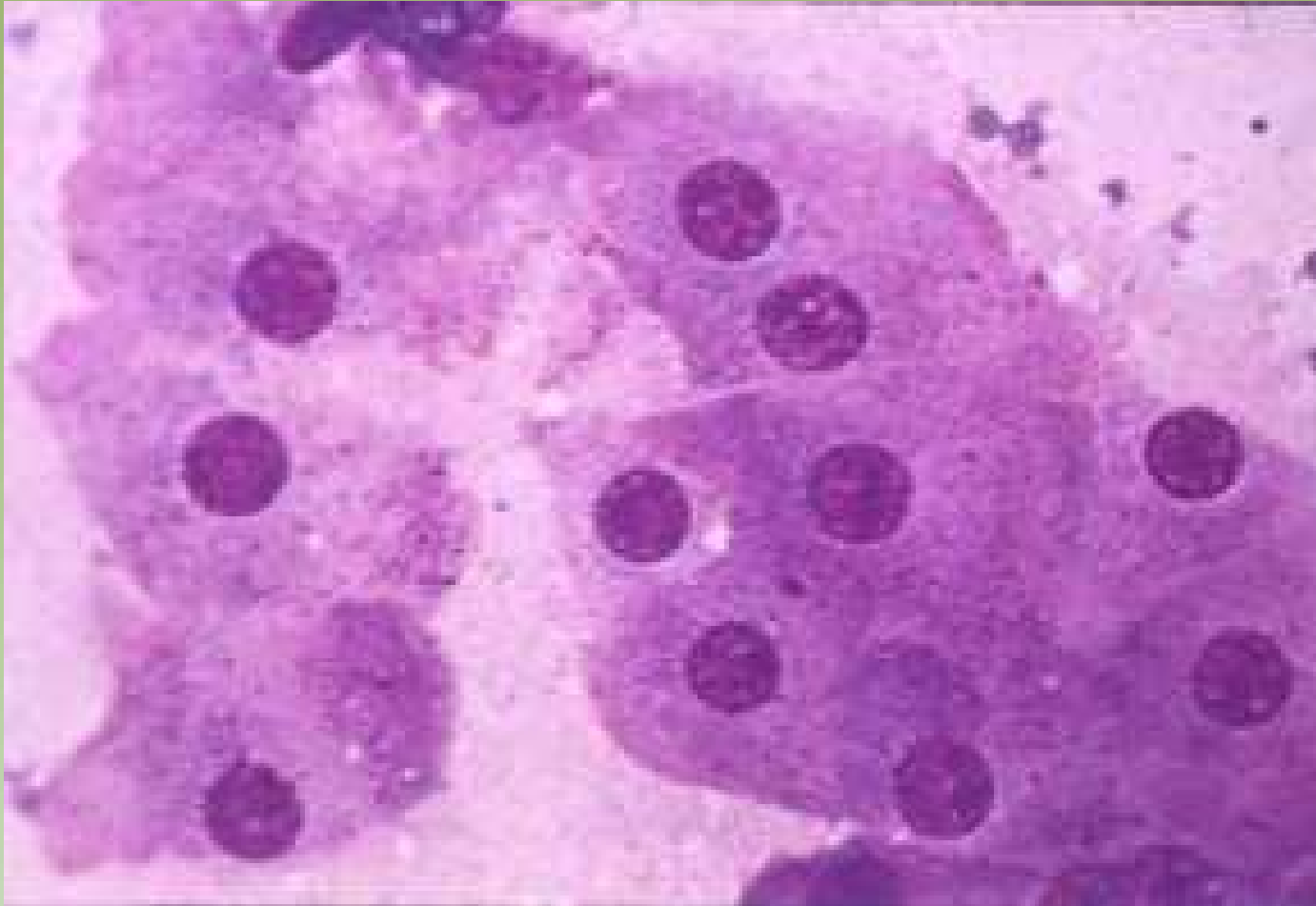


Projeto Gráfico: Serviço de Estilo e Informação / Técnico-Científica / CEDD / INCA

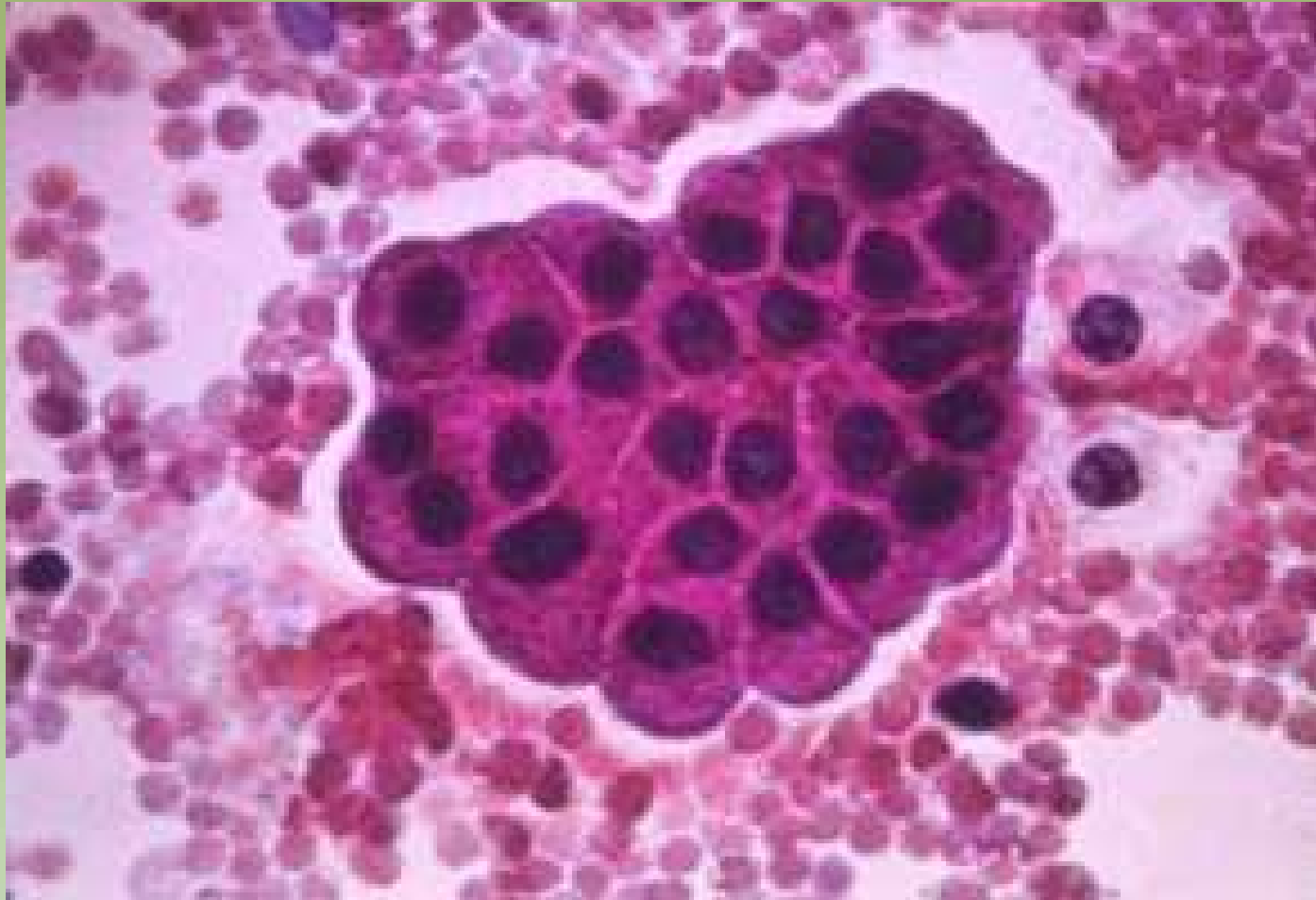




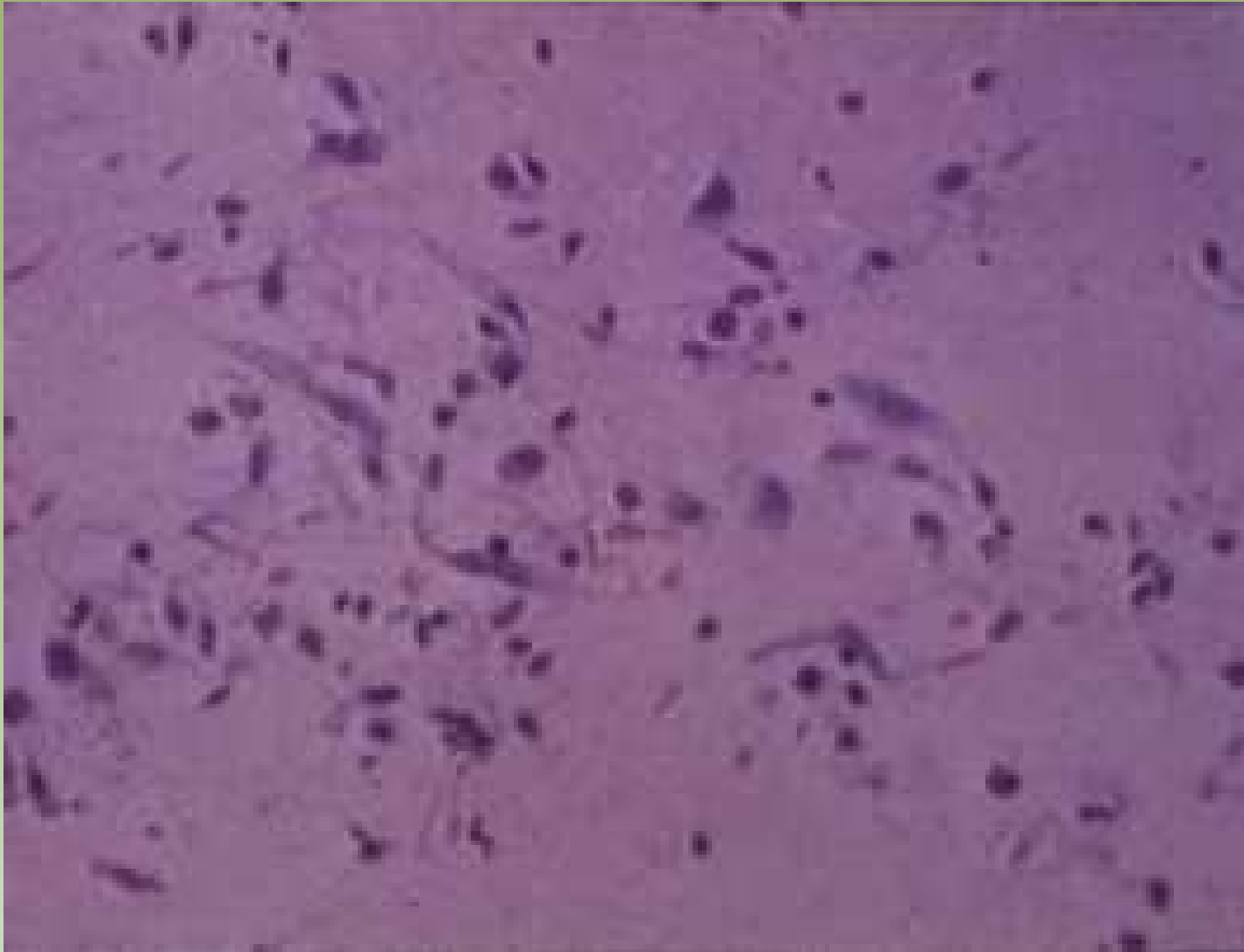
Projeto Gráfico: Serviço de Edição e Informação / Técnico-Científica / CEDO / INCA



Projeto Gráfico: Serviço de Edição e Informação / Técnico-Científica / CEDD / INCA



Projeto Gráfico: Serviço de Edição e Informação / Técnico-Científica / CEDOC / INCA



Projeto Gráfico: Serviço de Edição e Informação / Técnico-Científica / CEDOC / INCA



Ministério da  
Saúde



# Citologia

● Descarga papilar

● Punção aspirativa por  
agulha fina

massas sólidas

cistos

● Raspado intraoperatório

# Acurácia

|                                   | %        |
|-----------------------------------|----------|
| Punção aspirativa por agulha fina | 68 a 100 |
| <i>Core needle biopsy</i>         | 71 a 100 |
| Biópsia excisional                | 95       |
| Descarga papilar                  | 11       |

# Descarga Papilar

## Descarga papilar

É a saída de secreção através da papila mamária, quando não associada a gravidez e à lactação (descarga papilar fisiológica). Apesar de estar mais freqüentemente relacionada com patologia benigna da mama, pode também ter como causa uma patologia maligna.

# Descarga Papilar

## Sintomas:

7% das queixas das pacientes.

Em homens a relação com o Câncer de mama é maior do que em mulheres, estando presente em 20%, sendo geralmente hemorrágico.

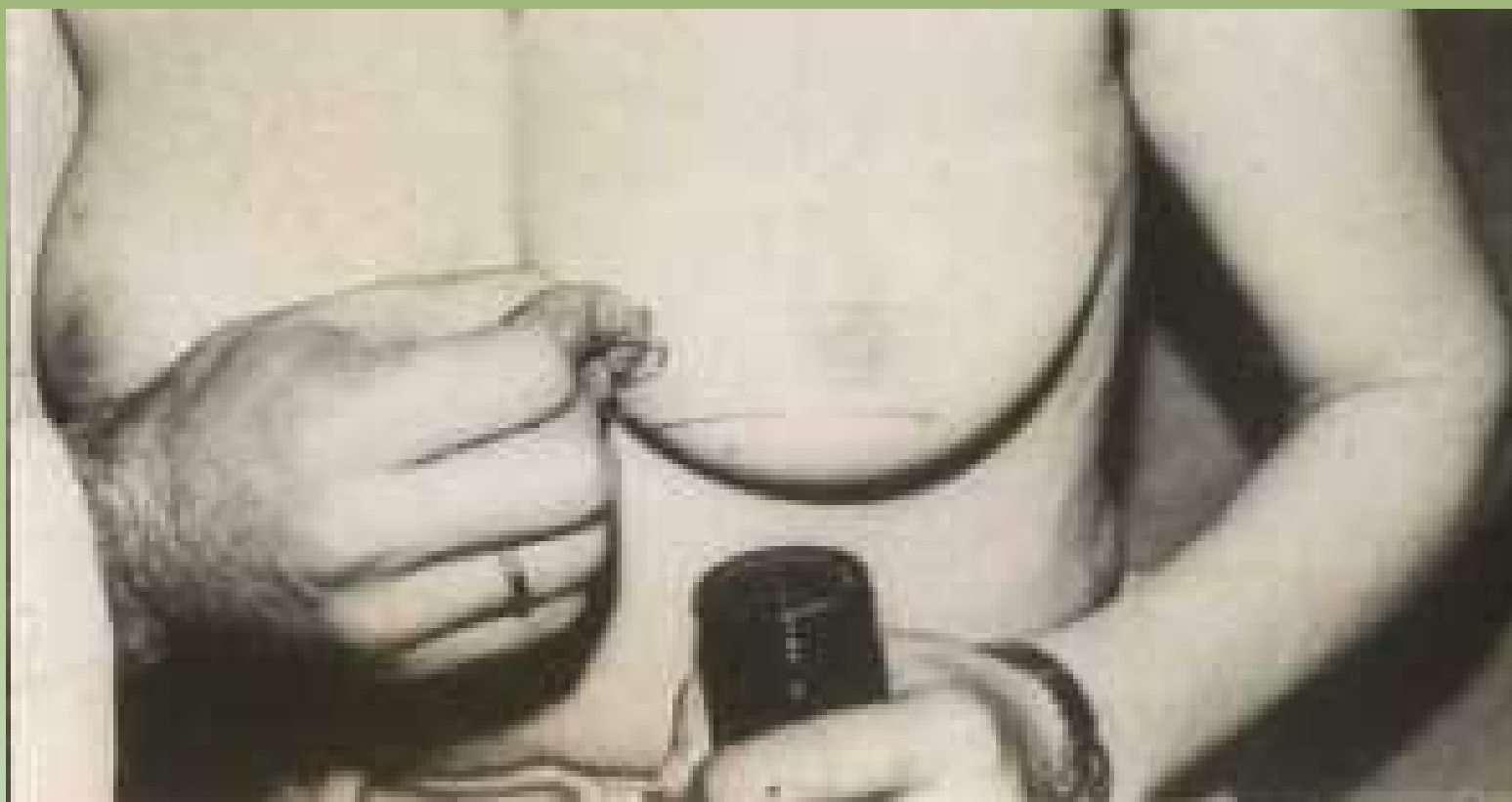## Idade:

Acima de 50 anos está mais freqüentemente associada ao Câncer de mama. Abaixo de 40 anos relacionada à patologia benigna.

## Tempo da ultima lactação:

É comum encontrar produção láctea persistente às vezes por mais de dois anos após amamentação prolongada.





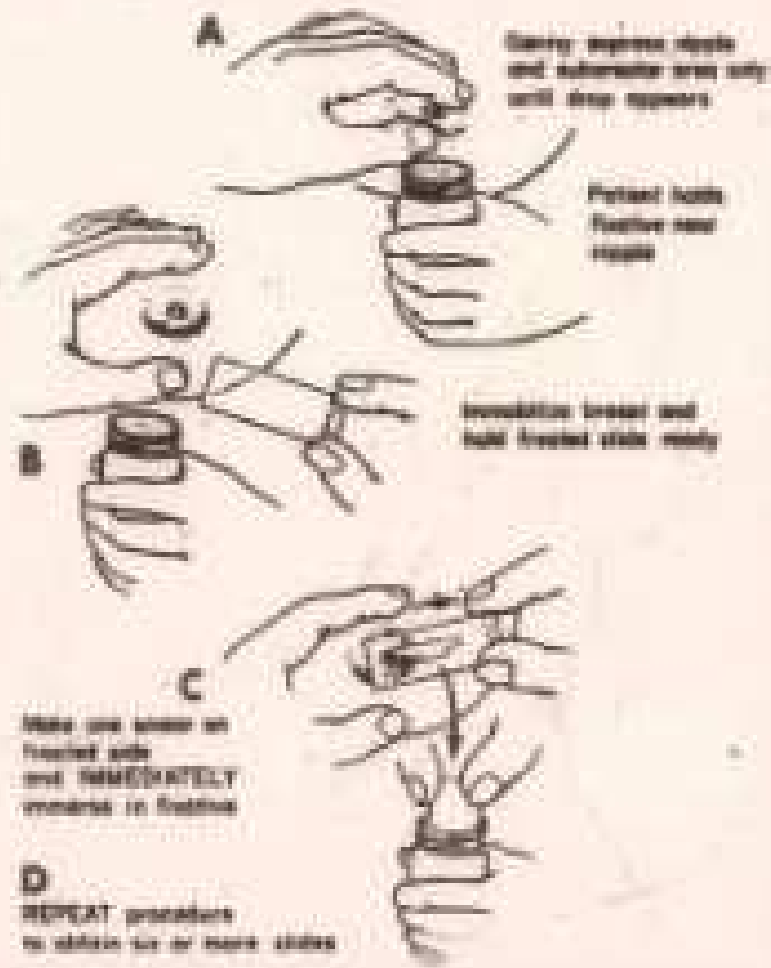
Projeto Gráfico: Serviço de Edição e Informação / Técnico-Científica / CEDD / INCA

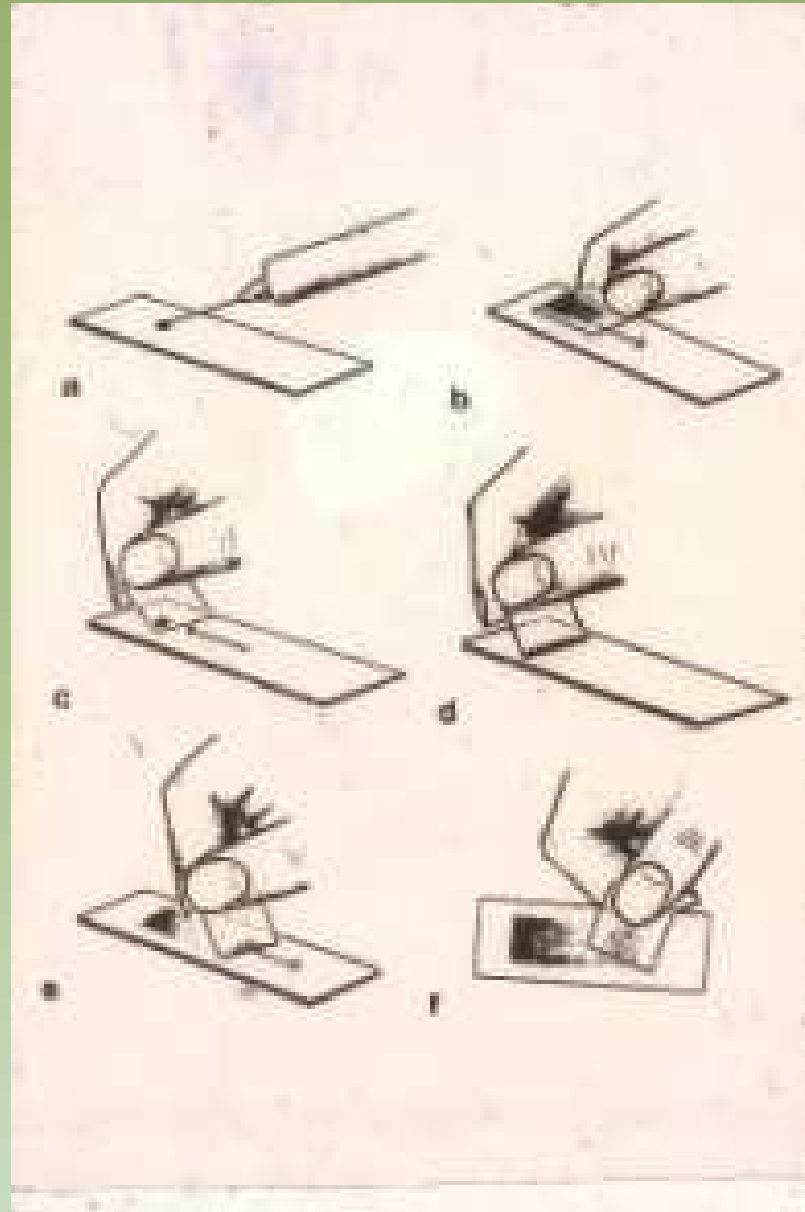


Ministério da  
Saúde



## SIX SLIDE TECHNIQUE IN BREAST CYTOLOGY

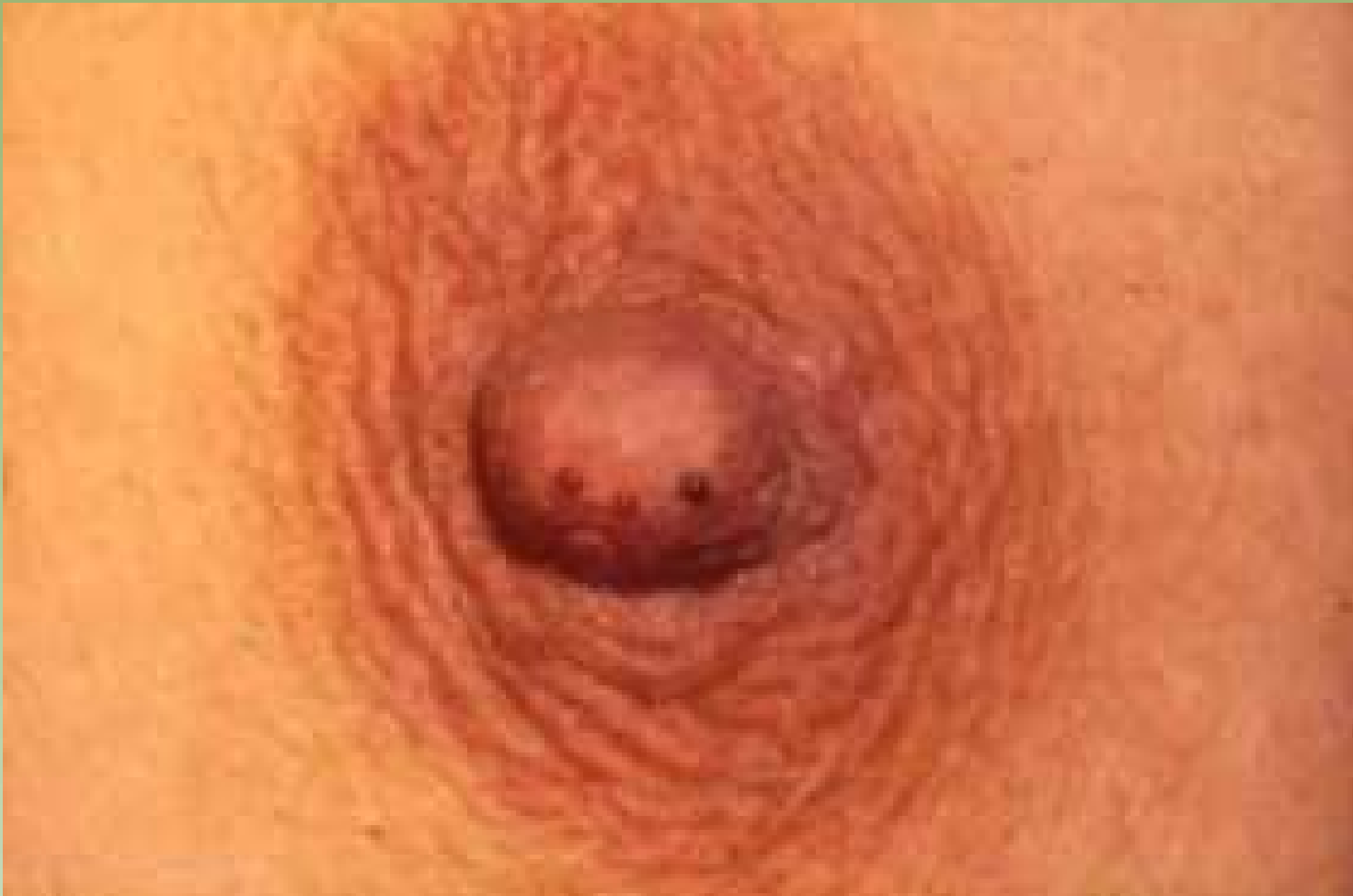



Projeto Gráfico: Serviço de Edição e Informação / Técnico-Gráfica / CEDD / INCA

# Substância de Fundo

|              | Galactorréia | Galactocele | Galatoforite | Abscesso | Ectasia Ductal | Papiloma I.Ductal | Câncer |
|--------------|--------------|-------------|--------------|----------|----------------|-------------------|--------|
| Serosa       |              |             |              |          |                |                   | +      |
| Albuminosa   |              |             |              |          | +              | +                 |        |
| Lactescente  | +            | +           |              |          |                |                   |        |
| Hemorrágica  |              |             |              |          |                | +                 | +      |
| Inflamatória |              |             | +            | +        |                |                   |        |

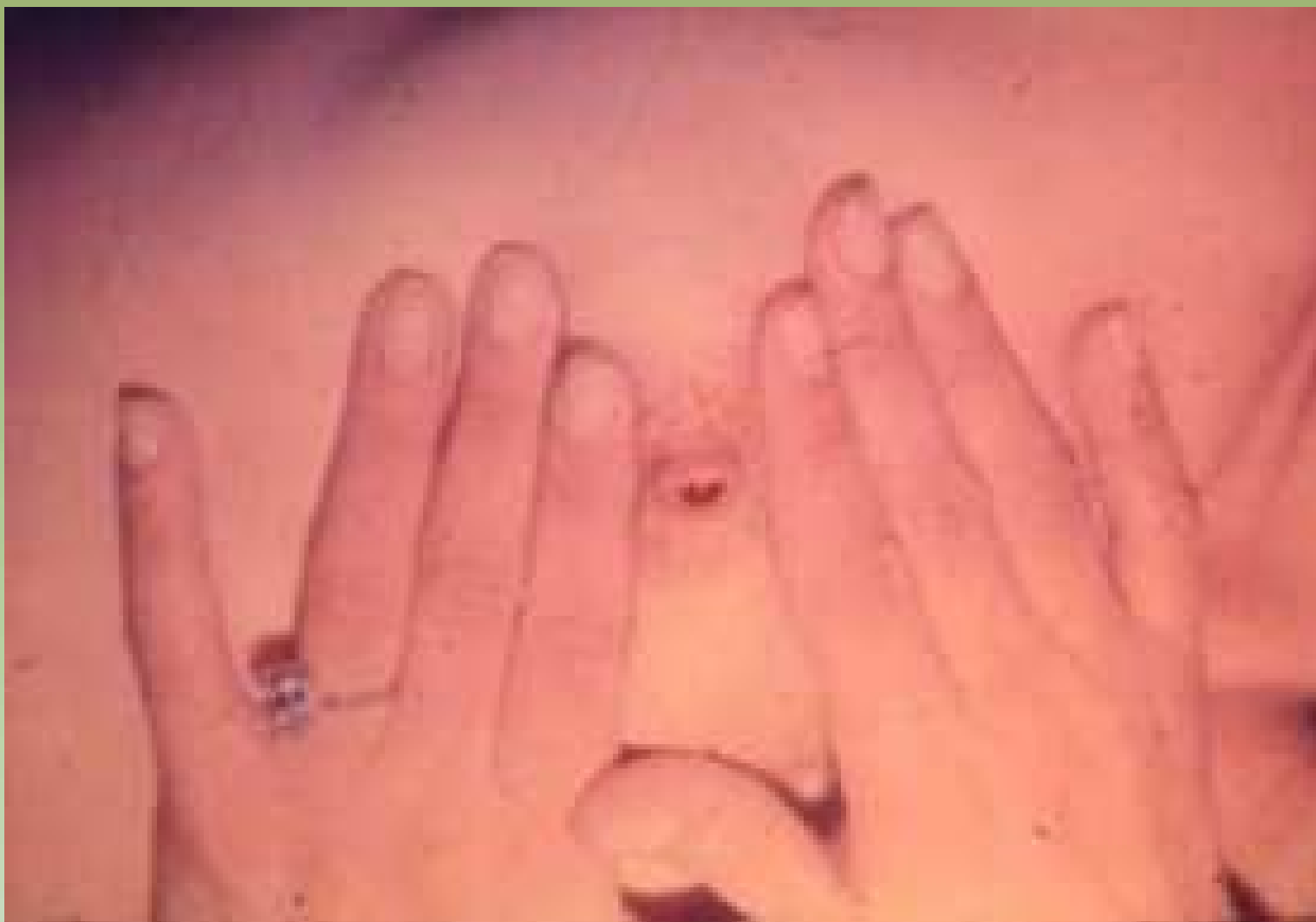

Projeto Graficos: Serviço de Edição e Informação / Técnico-Gráfica / CEDO / INCA



Ministério da  
Saúde





Projeto Gráfico: Serviço de Edição e Informação / Técnico-Gráfica / CEDO / INCA



Ministério da  
Saúde



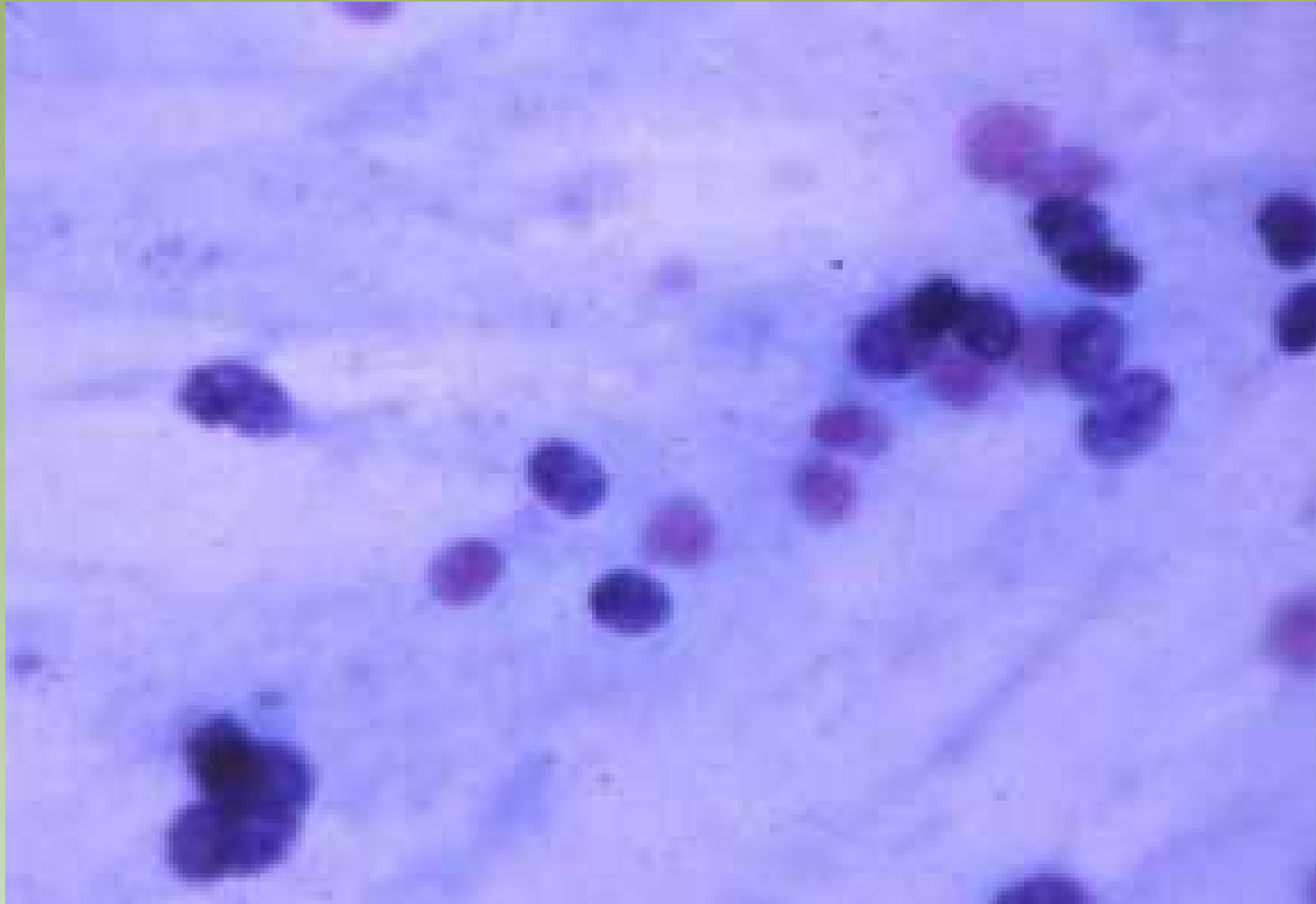
# Descarga Papilar

- Causa de erros:
  - Má fixação
  - Colheita deficiente
  - Localização distante da papila



Projeto Gralozzi. Serviço de Estágio e Informação. Técnico-Científica / CEDD / INCA



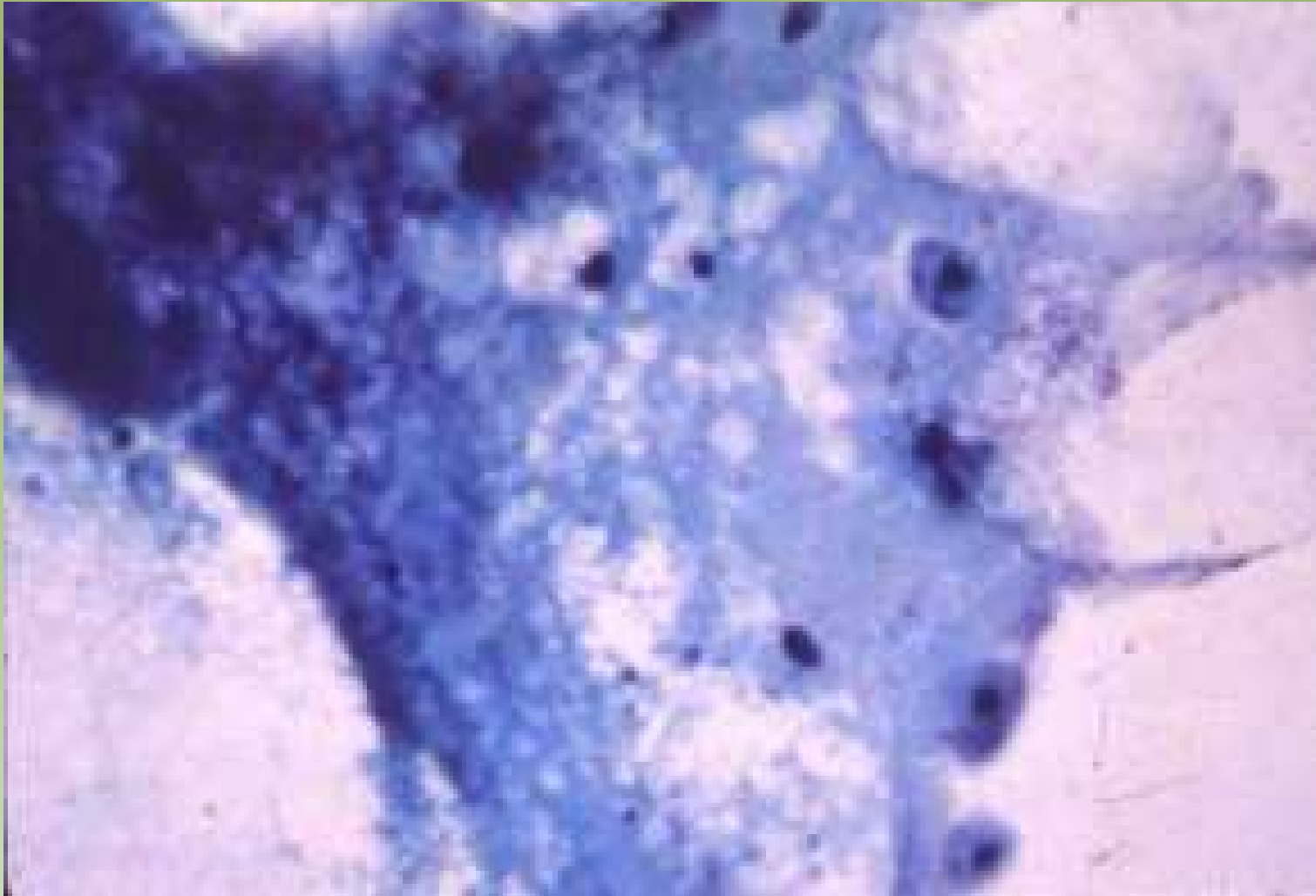


Projeto Gralho: Serviço de Esfregaço e Informação / Técnico-Científica / CEDD / INCA

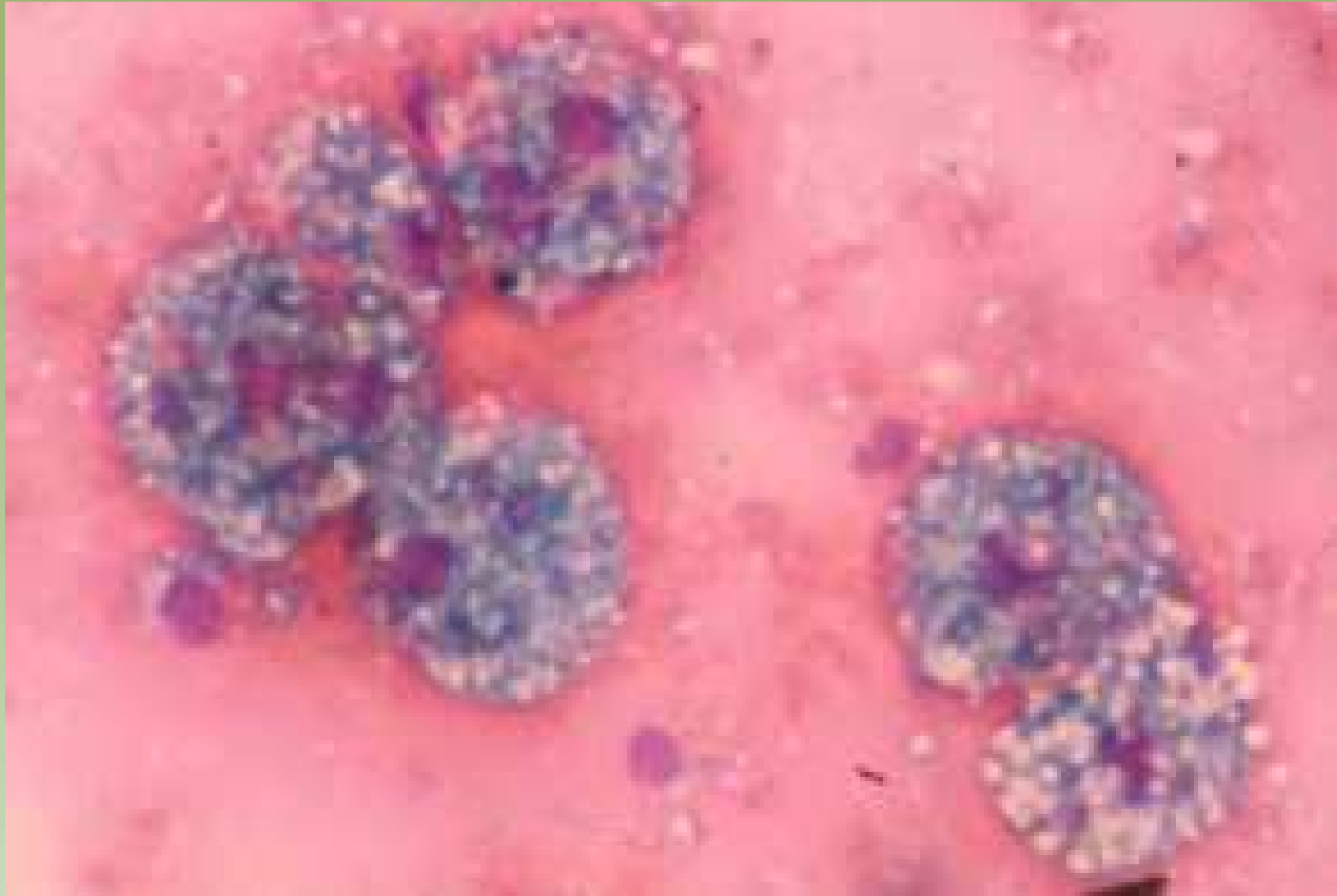


Ministério da  
Saúde





Projeto Graloz: Serviço de Estudo e Informação: Técnico-Científica / CEDD / INCA

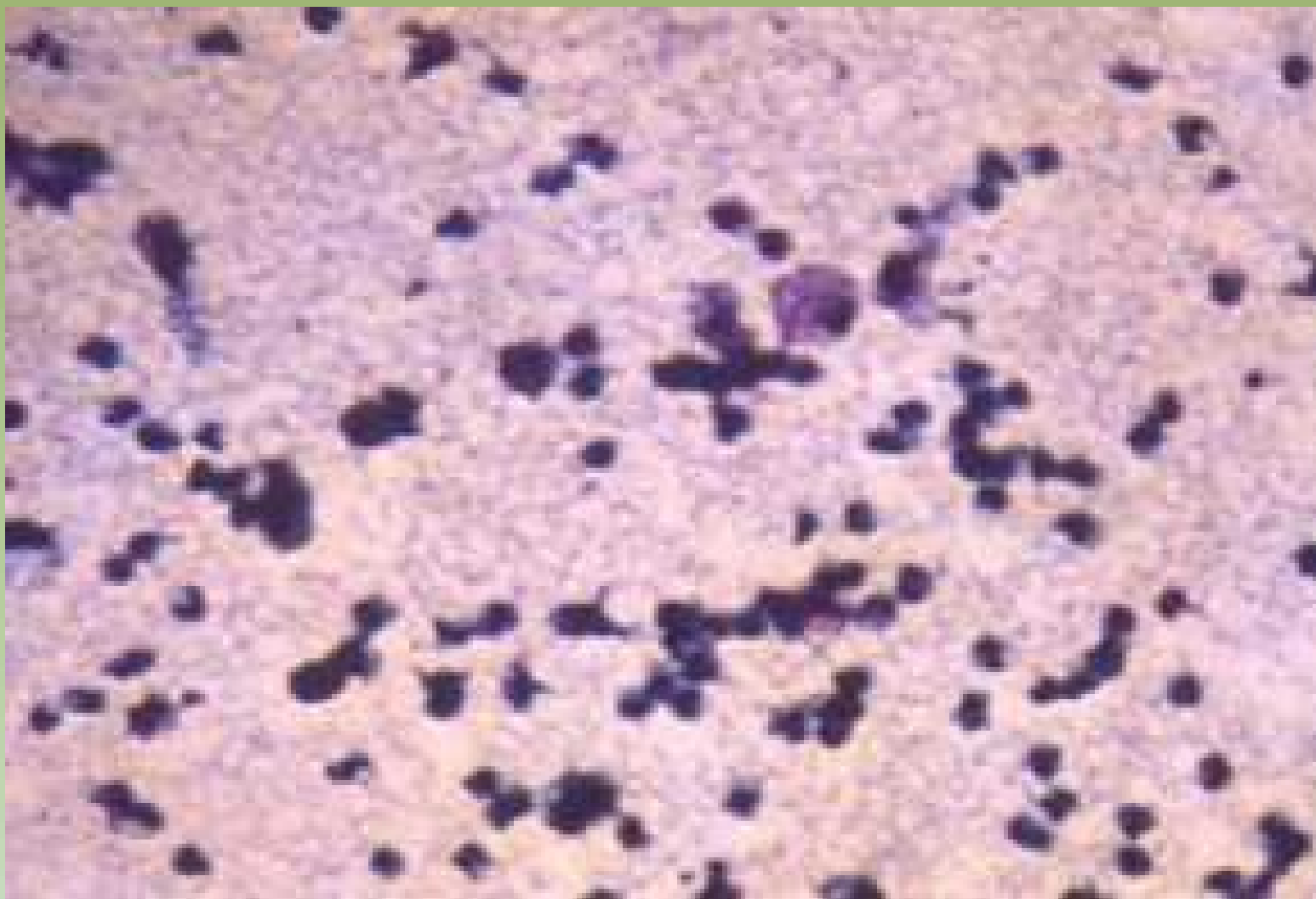


Projeto Gráfico: Serviço de Edição e Informação / Técnico-Científica / CEDOC / INCA



Ministério da Saúde



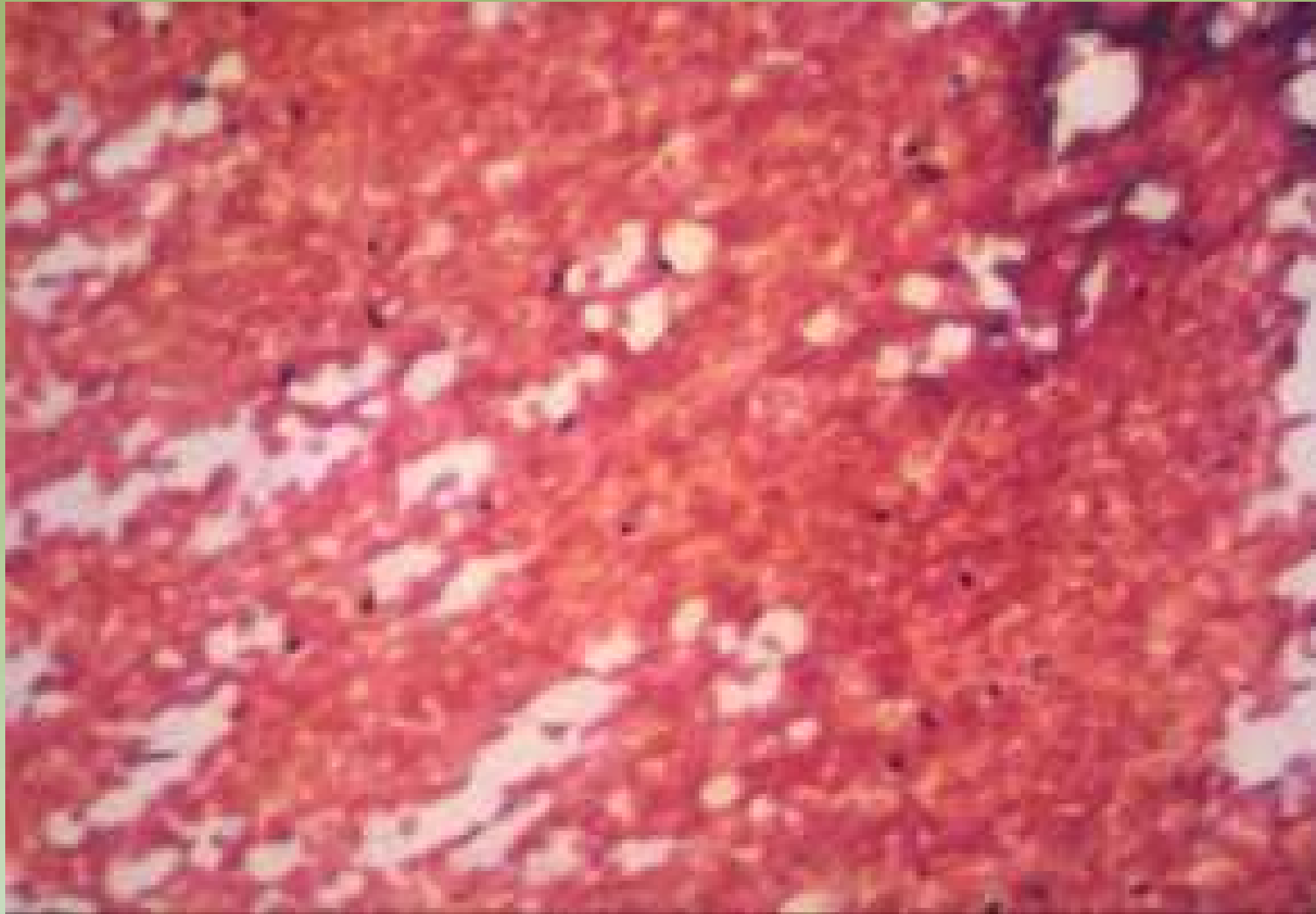


Projeto Gráfico: Serviço de Edição e Informação / Técnico-Científica / CEDOC / INCA



Ministério da  
Saúde

GOVERNO FEDERAL  
**BRASIL**  
PAÍS RICO E PAÍS SEM POBREZA

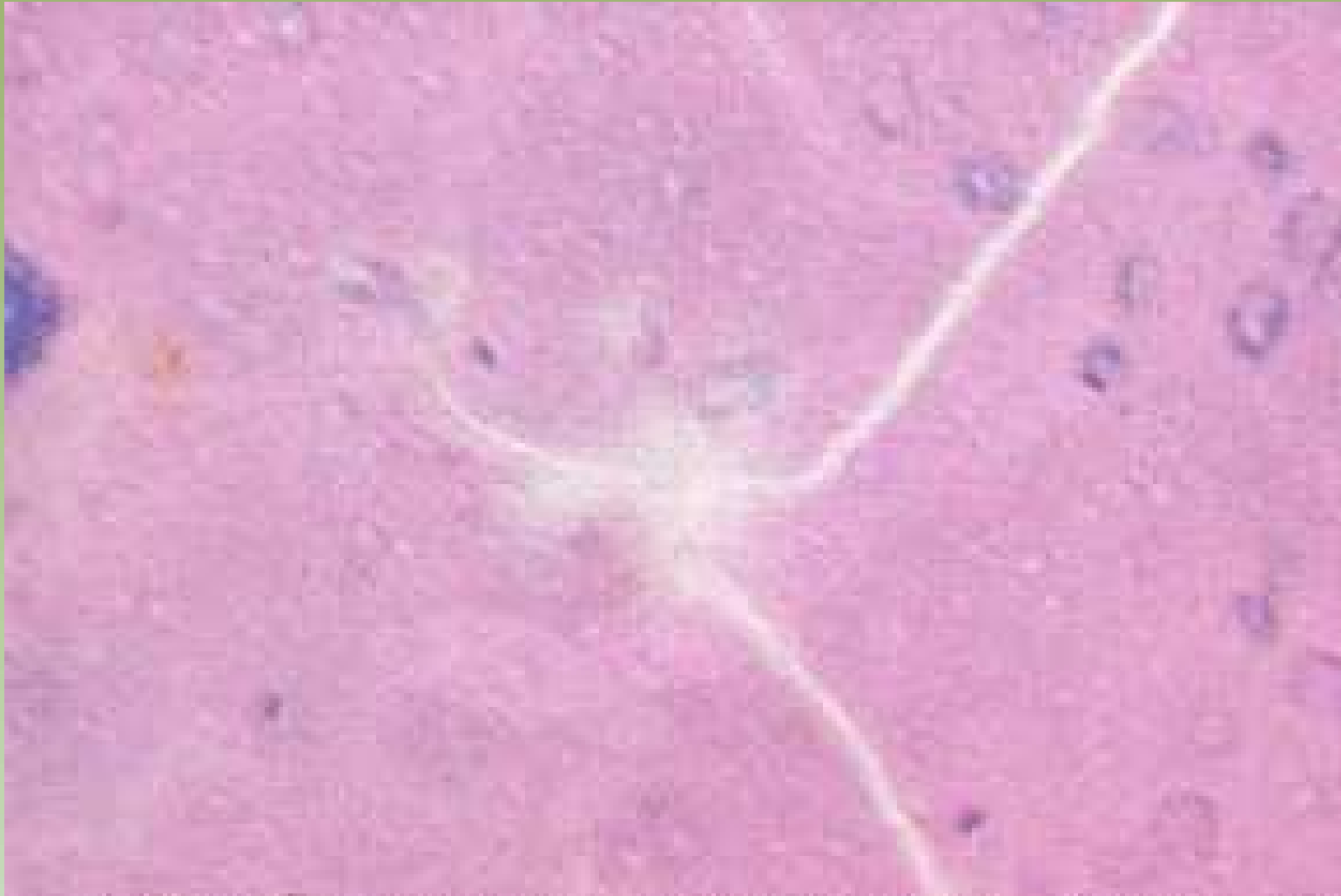

Projeto Gráfico: Serviço de Edição e Informação / Técnico-Científica / CEDO / INCA



Ministério da  
Saúde

GOVERNO FEDERAL  
**BRASIL**  
PAÍS RICO E PAÍS SEM POBREZA

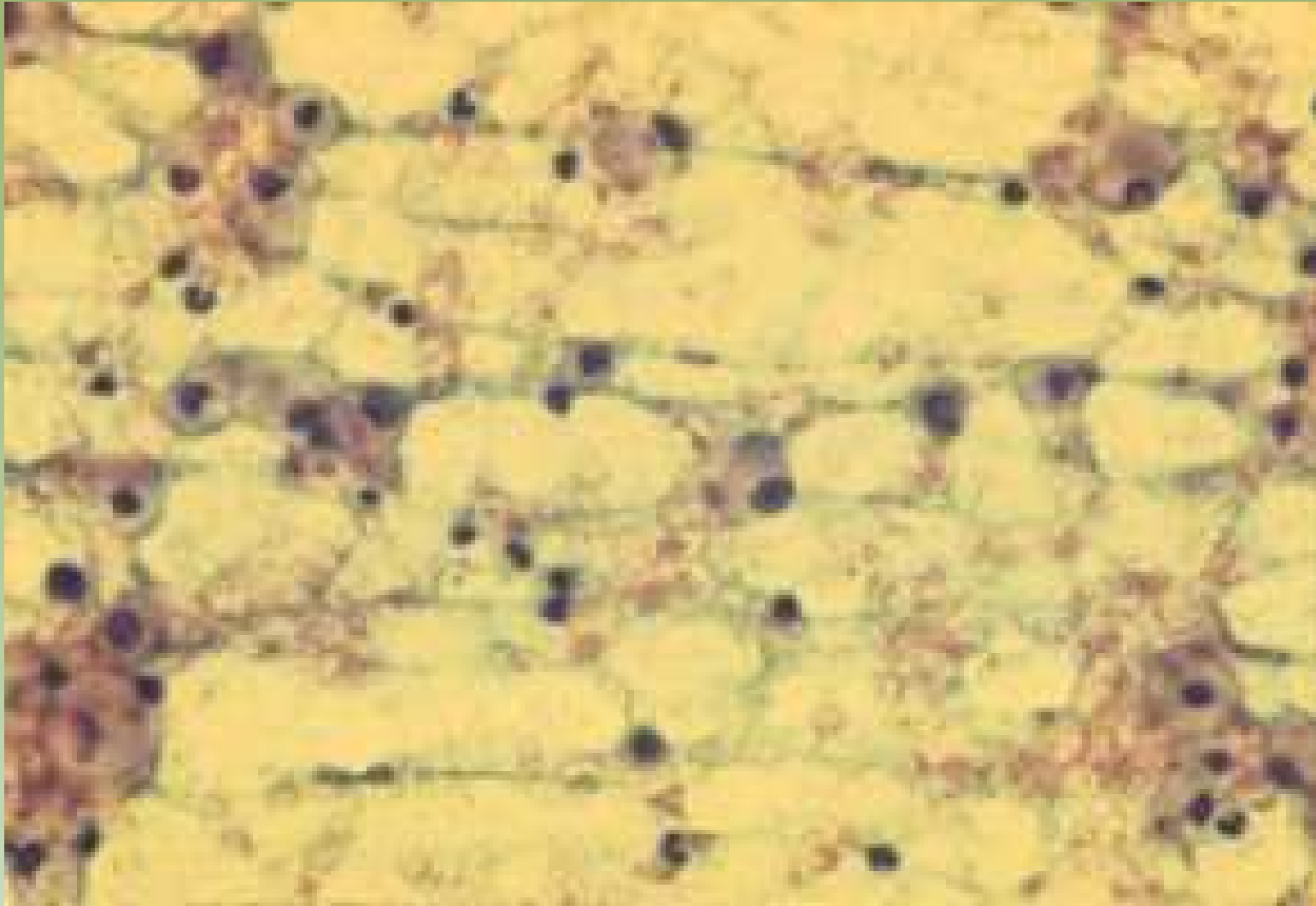


Projeto Graloz: Serviço de Esfregaço e Infecção / Técnico-Científica / CEDO / INCA



Ministério da  
Saúde

GOVERNO FEDERAL  
**BRASIL**  
PAÍS RICO E PAÍS SEM POBREZA

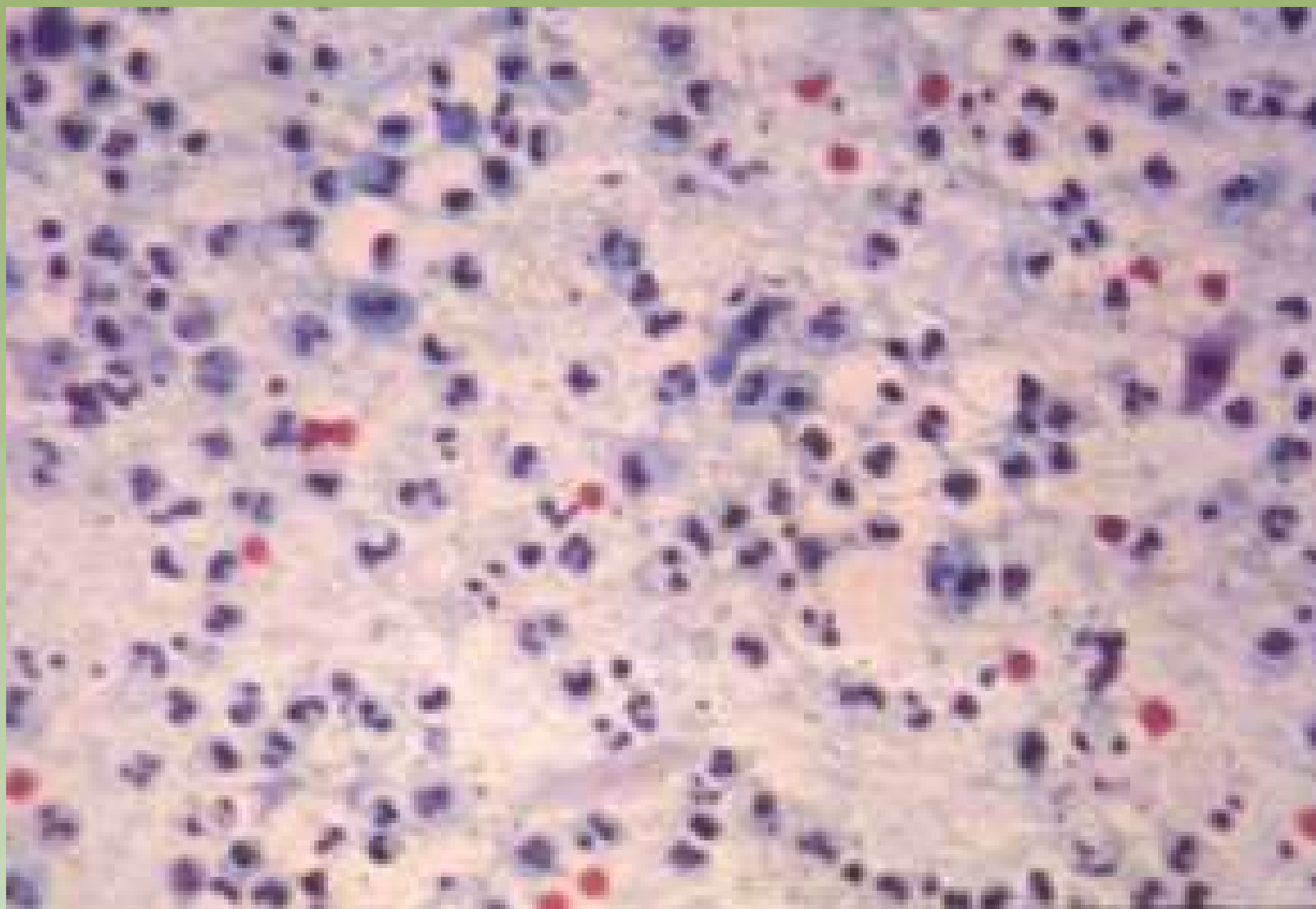


Projeto Gráfico: Serviço de Edição e Informação / Técnico-Científica / CEDOC / INCA



Ministério da Saúde





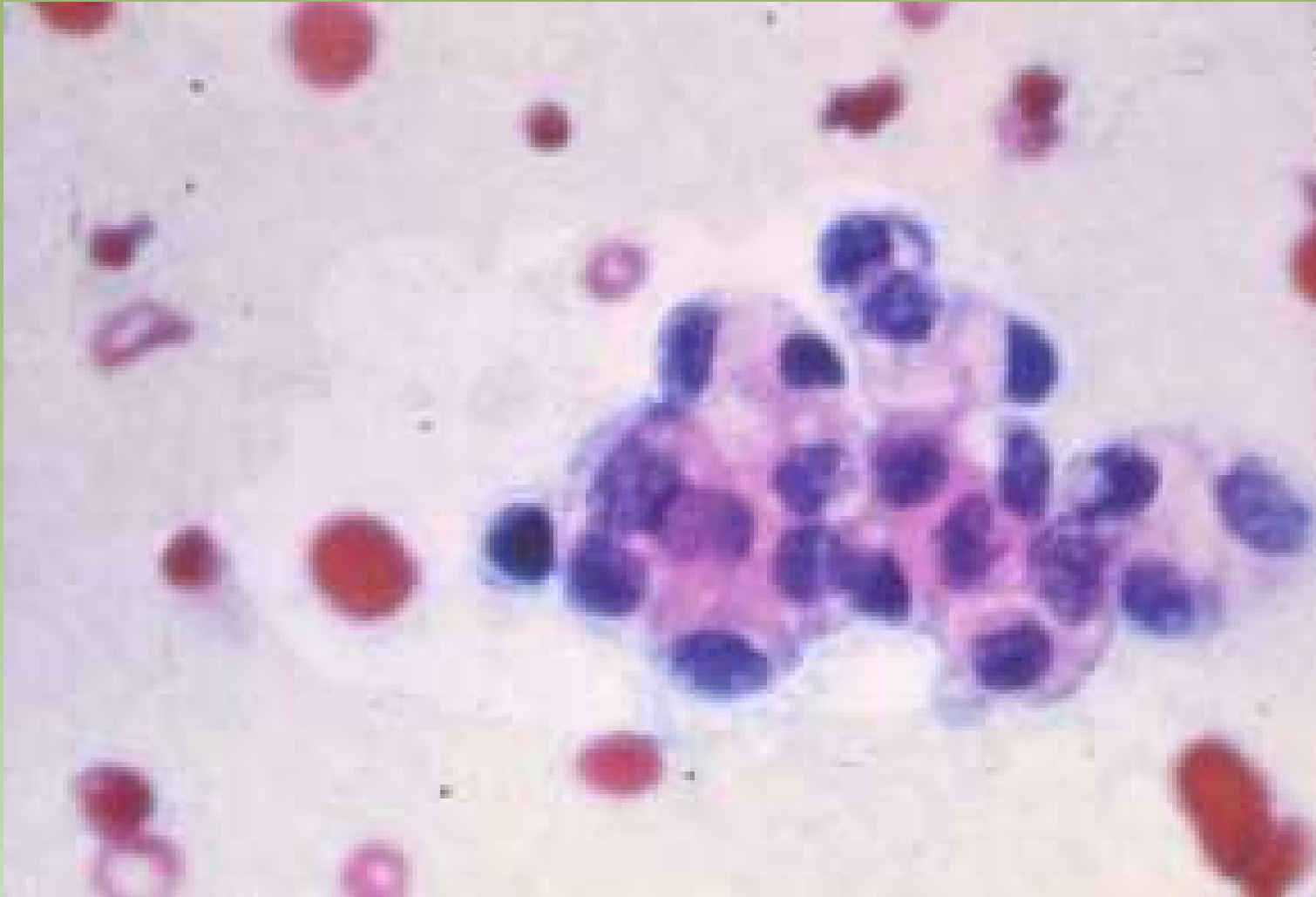
Projeto Gráfico: Serviço de Edição e Informação / Técnico-Científica / CEDOC / INCA



Ministério da  
Saúde





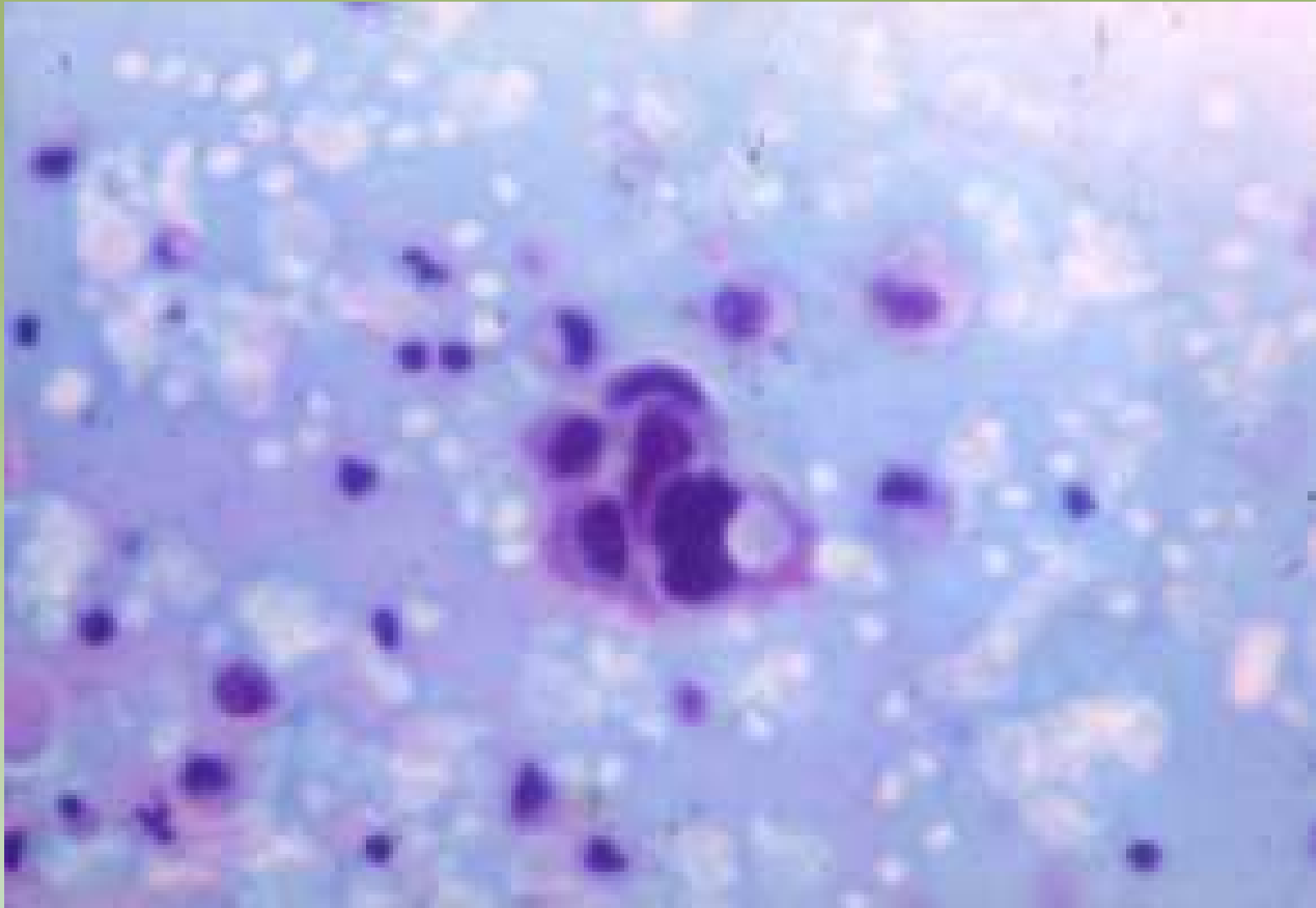


Projeto Gráfico: Serviço de Edição e Informação / Técnico-Científica / CEDD / INCA

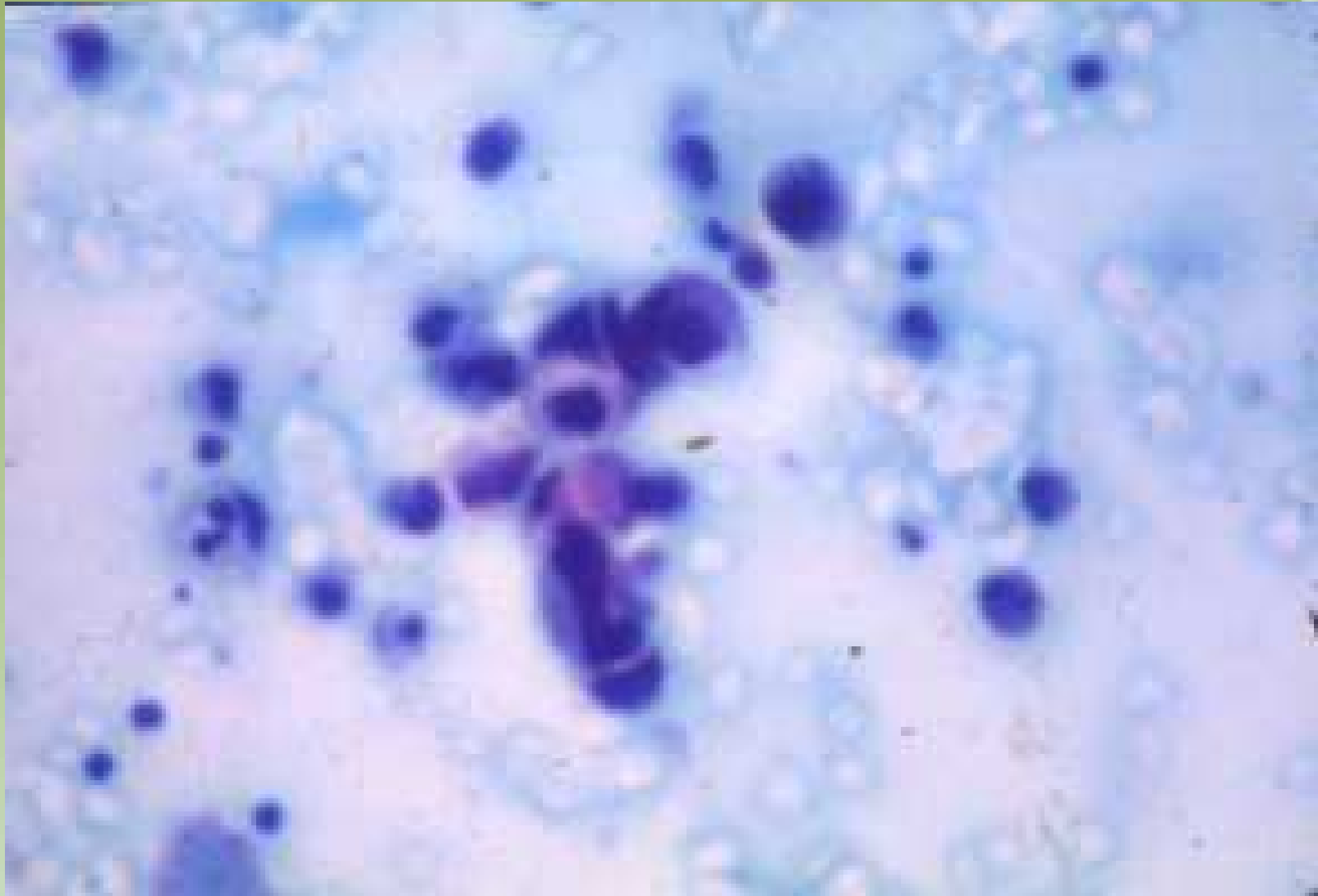


Ministério da  
Saúde

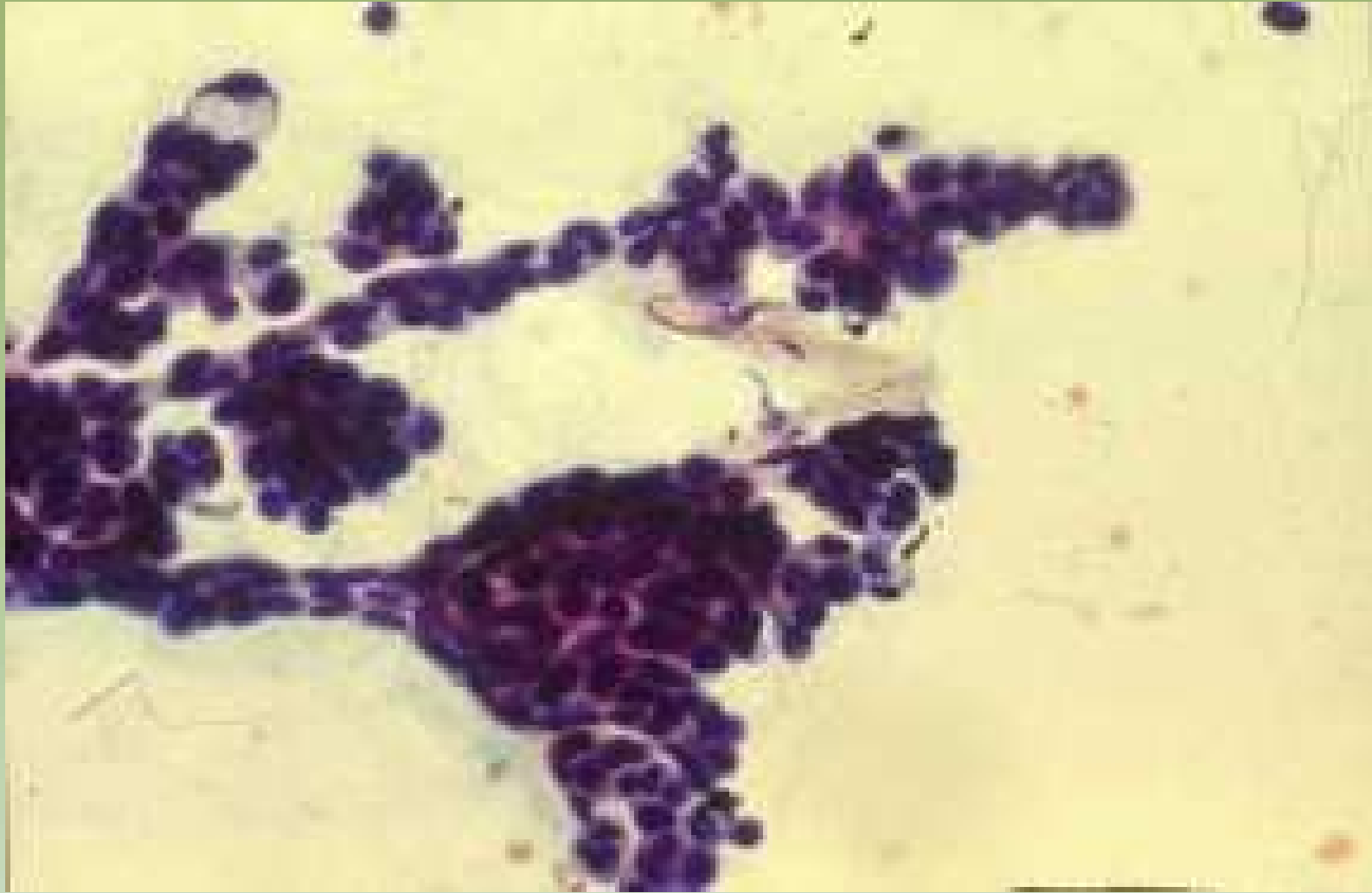




Projeto Gráfico: Serviço de Edição e Informação / Técnico-Científica / CEDD / INCA



Projeto Gráfico: Serviço de Edição e Informação / Técnico-Científica / CEDOC / INCA

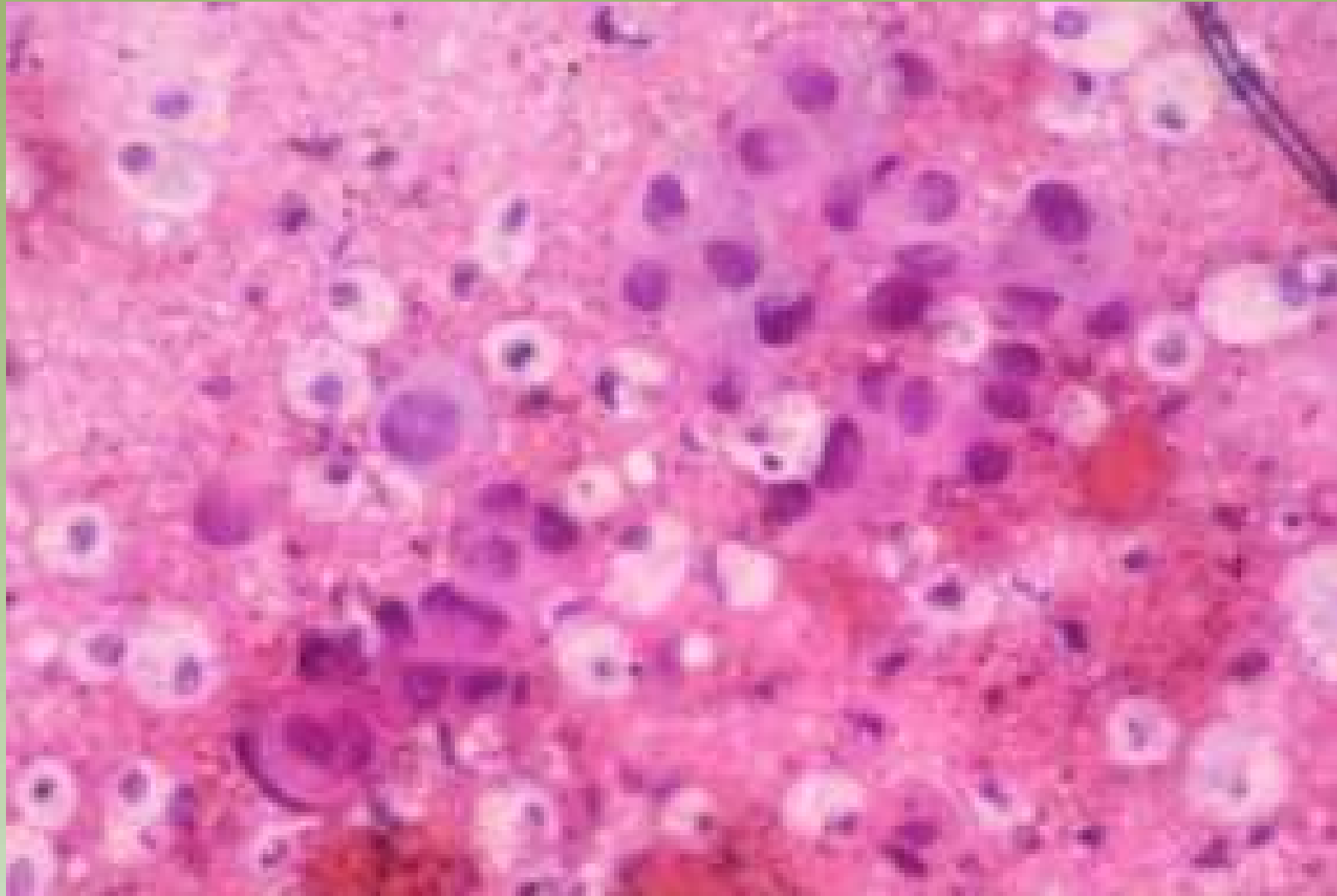


Projeto Gralho: Serviço de Esclha e Informação / Técnico-Científica / CEDC / INCA



Ministério da Saúde



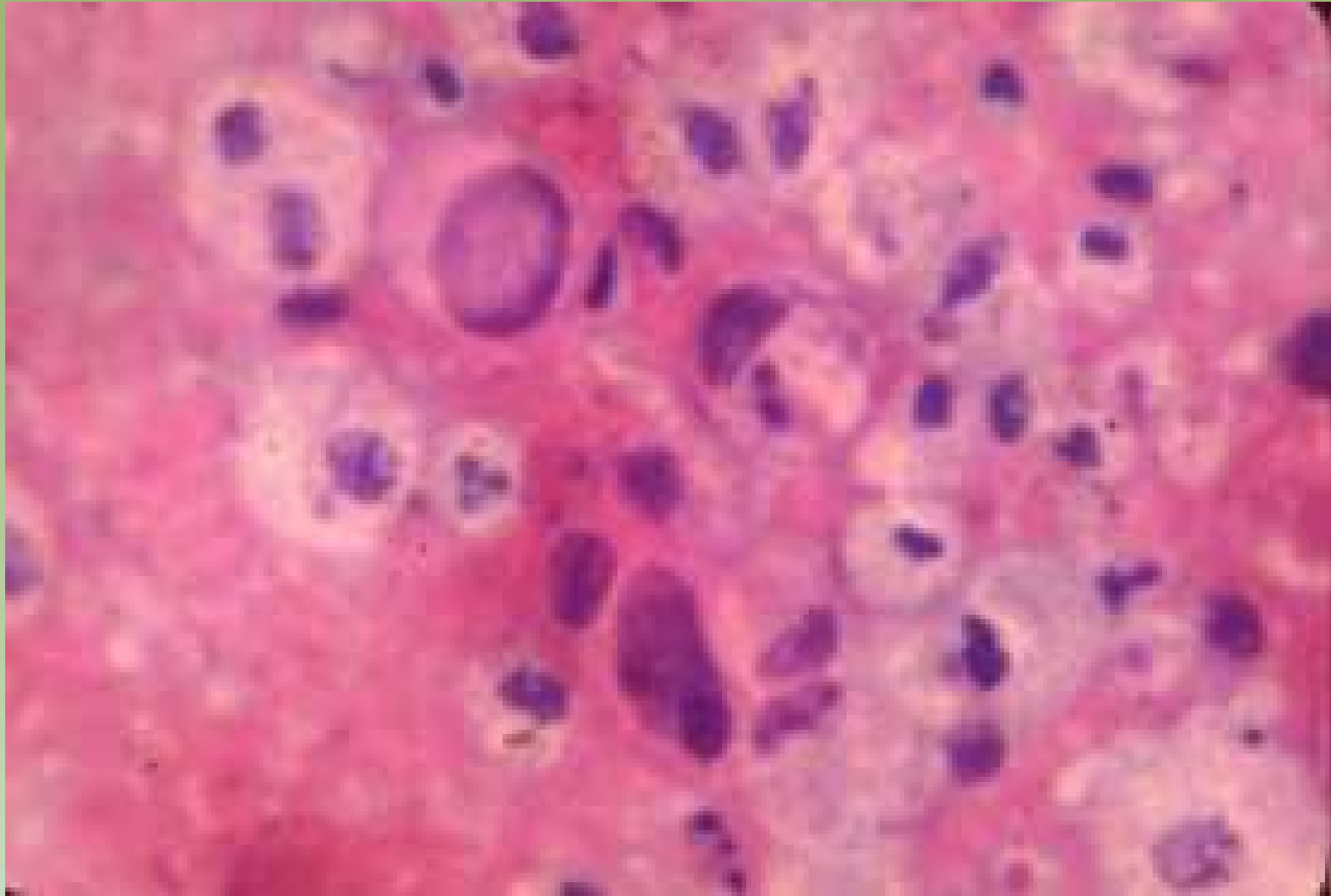


Projeto Gráfico: Serviço de Edição e Informação / Técnico-Científica / CEDD / INCA

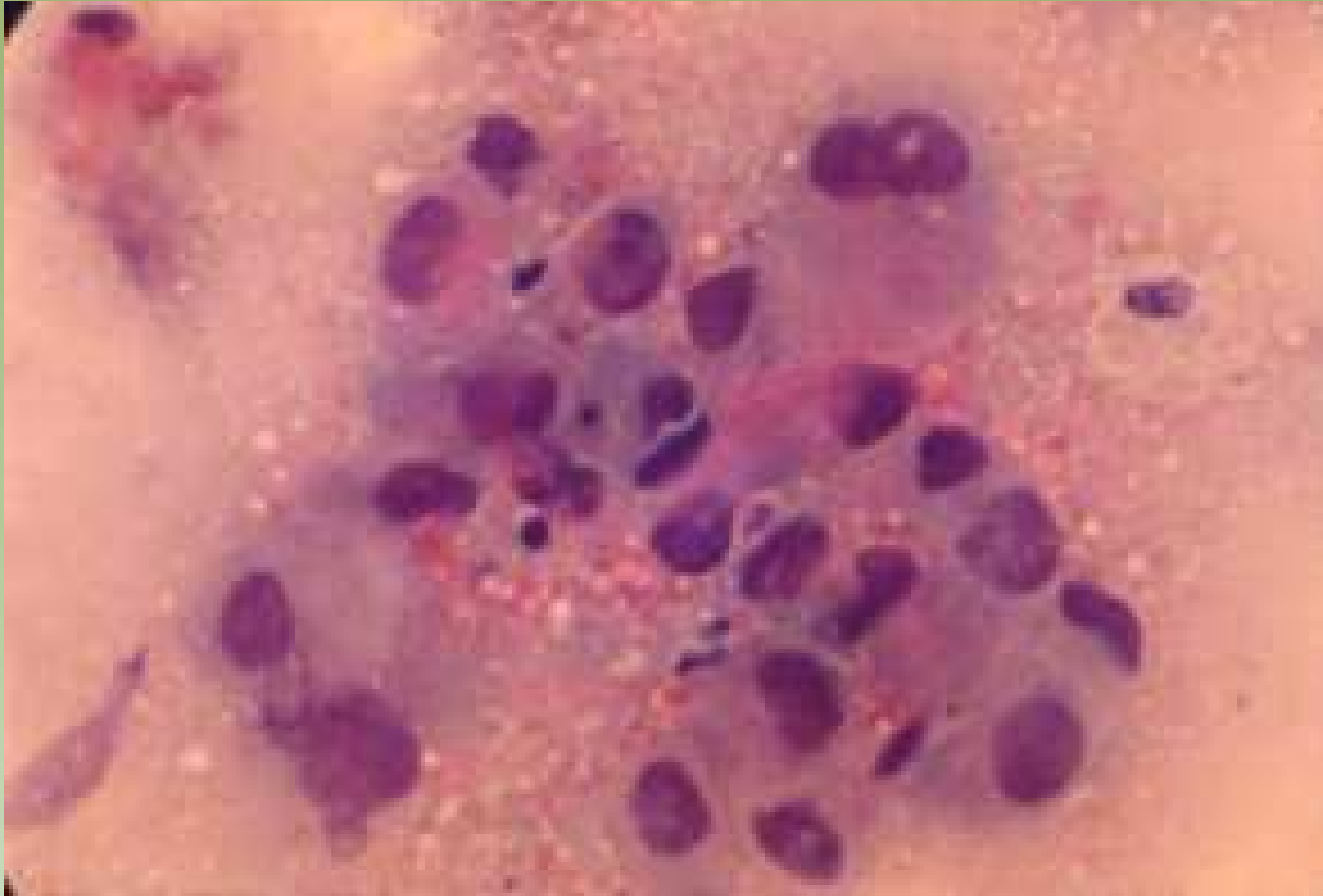


Ministério da Saúde

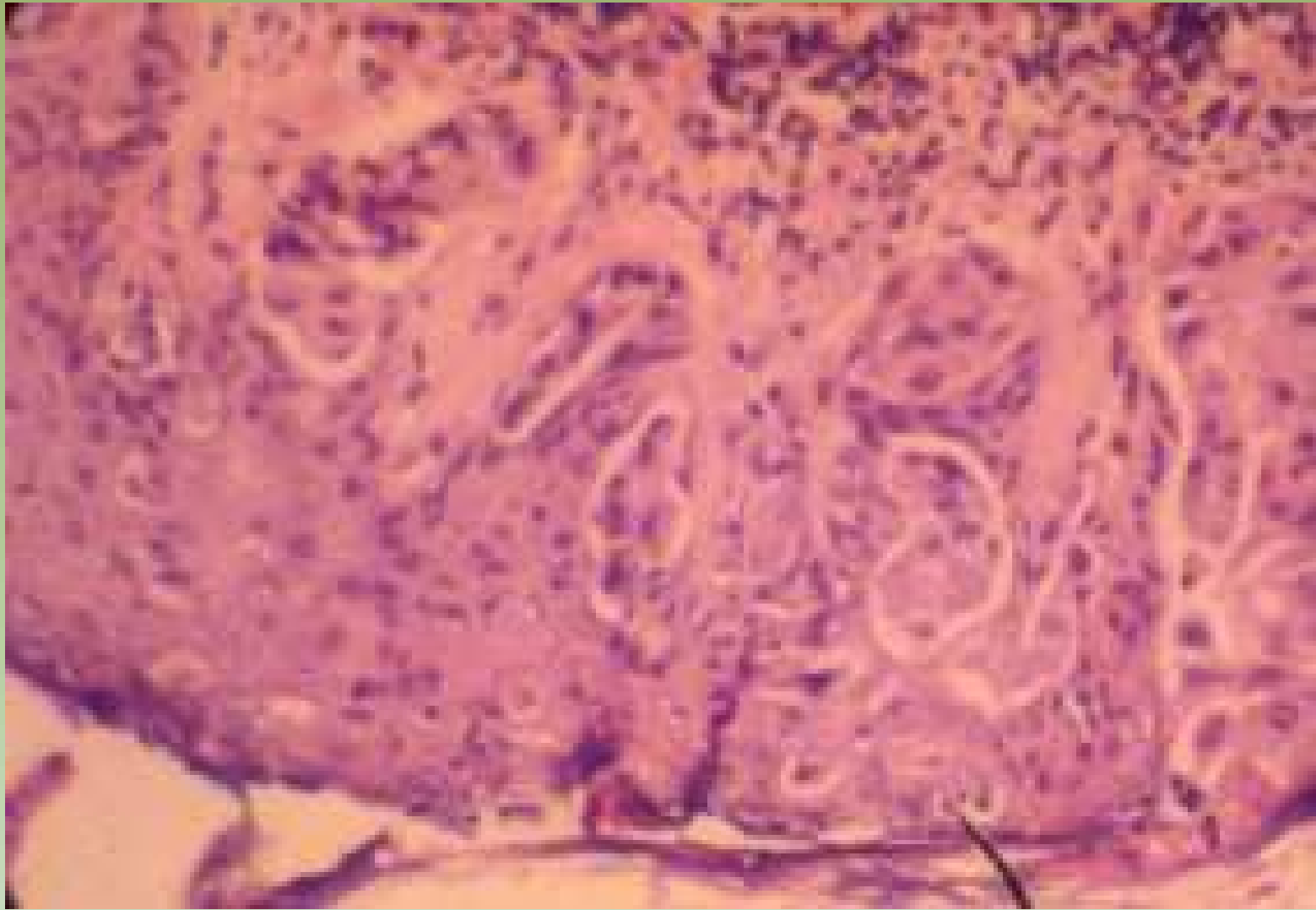




Projeto Gráfico: Serviço de Edição e Informação / Técnico-Científica / CEDO / INCA



Projeto Gráfico: Serviço de Edição e Informação / Técnico-Gráfica / CEDO / INCA



Projeto Graficos: Serviço de Estilo e Informação / Técnico-Científica / CEDO / INCA



# Punção Aspirativa por Agulha Fina

Projeto Gráfico: Serviço de Edição e Informação: Técnico-Científica / CEDOC / INCA



Ministério da  
Saúde



## Histórico

|             |   |
|-------------|---|
| <b>1908</b> | RECLUS punção de cistos sem diagnóstico histológico.  |
| <b>1914</b> | NATHAN descarga papilar 1º caso de CA de mama.  |
| <b>1926</b> | MARTIN e ELLIS Memorial NY punção em todos tumores palpáveis suspeitos.   |
| <b>1930</b> | Estudo das secreções mamárias. Pesquisas das hemácias.  |
| <b>1930</b> | YOUNG punção com estudo histológico.  |
| <b>1946</b> | JACKSON e SEVERANCE descrição de critérios citológicos de malignidade.  |
| <b>1954</b> | FAGLER punção com agulha fina.<br>CORNILLOT e YERHAEGHE (1969)<br>ZAJDELA, DE THE e BONNEAU, MARSAN e BERTINI                         |
| <b>1958</b> | PAPANICOLAOU estudo das secreções mamárias.<br>SODERSTROM, FRANZEN e ZAJCEK<br>GIBSON e SMITH, TRIBE, WEBB e FURNIVAL e muitos outros |

# Diagnóstico Tríplice

- Exame Clínico
- Mamografia
- Punção aspirativa por agulha fina (PAAF)

# PAAF

## Valor da Punção

Depende

- Correto estabelecimento da indicação (somente zonas palpáveis com segurança)

Técnica

- Punção topográficamente correta
- Suficiente material celular representativo

Confiabilidade dos achados citológicos

# Cuidados na Técnica

- No mínimo 4 movimentos para frente e para trás com agulha no interior do nódulo
- Em cistos, sempre repetir a PAAF caso haja tumor residual
- Em tumores grandes, buscar a periferia para evitar áreas de necrose
- Submergir em álcool, imediatamente após a confecção do esfregaço, para uma correta fixação do material

# Vantagens

- Diagnóstico rápido, preciso e de baixo custo
- Tiragem acurada em paciente ambulatorial
- Morbidade mínima ou ausente
- Confirmação da impressão clínica
- Alívio da ansiedade da paciente com lesão benigna

# Limitações e Complicações

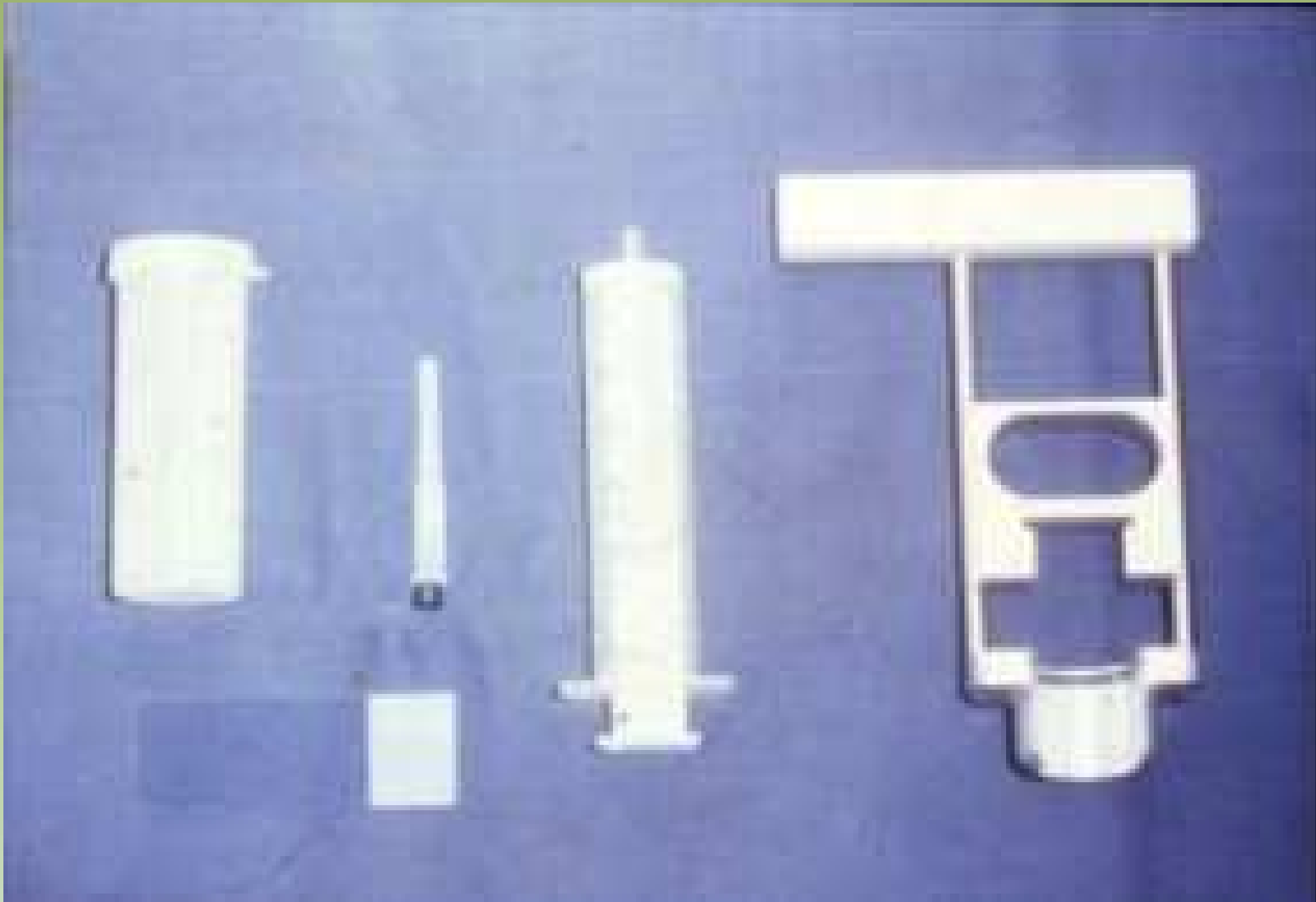
- Não existem contra-indicações
- Limitações = tamanho e profundidade
- Complicações = remotas
  - Hematomas
  - Mastite
  - Pneumotórax (2x em 14.000)

# Em Casos de Câncer

- Preparo psicológico da paciente
- Discussão das opções terapêuticas
- Melhor utilização do centro cirúrgico
- Planejamento da conduta cirúrgica (se quadrandectomia ou mastectomia)
- Assistência no estadiamento

Projeto Gráfico: Serviço de Edição e Informação / Técnico-Científica / CEBD / INCA



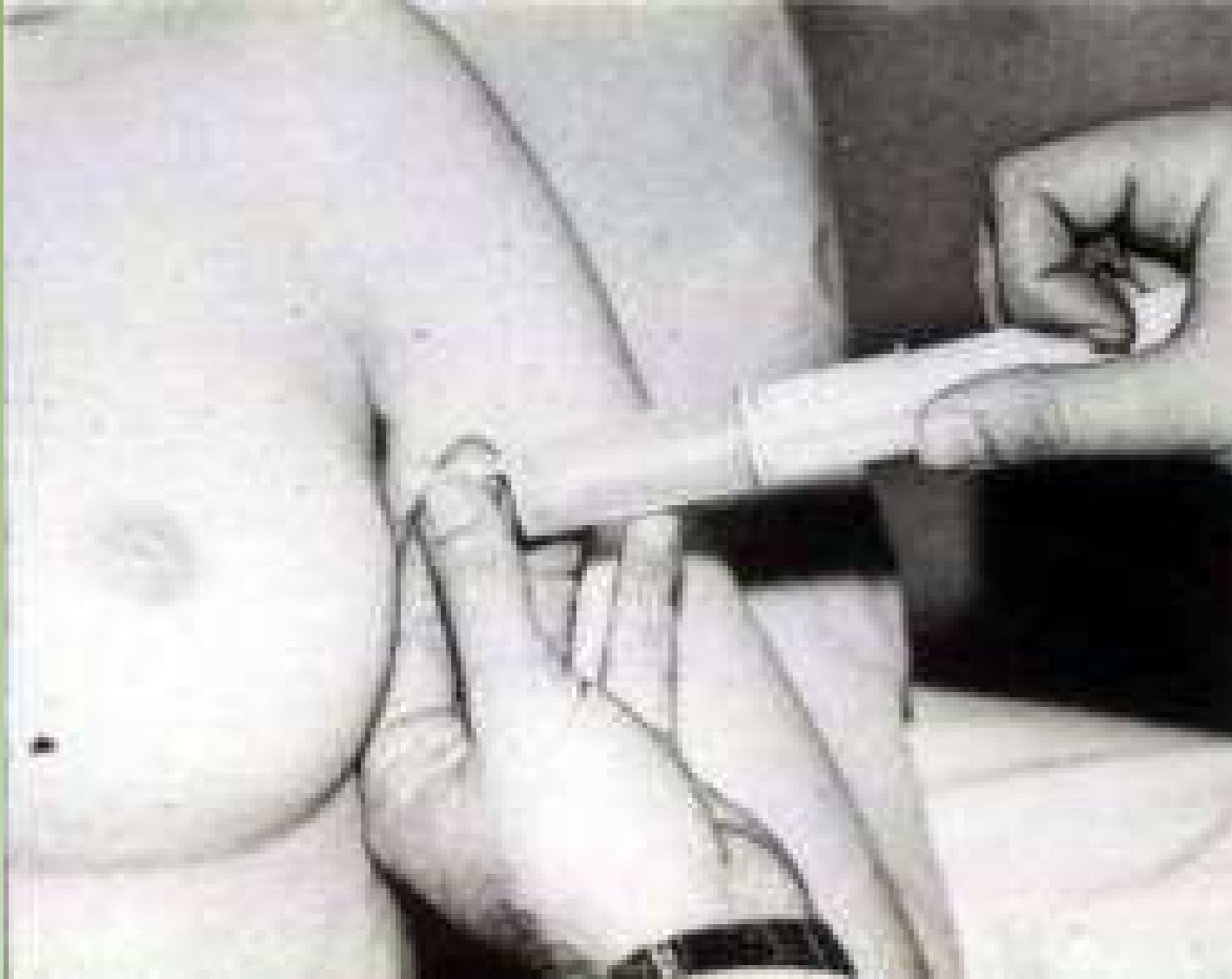

Projeto Gráfico: Serviço de Edição e Informação / Técnico-Científica / CEDD / INCA

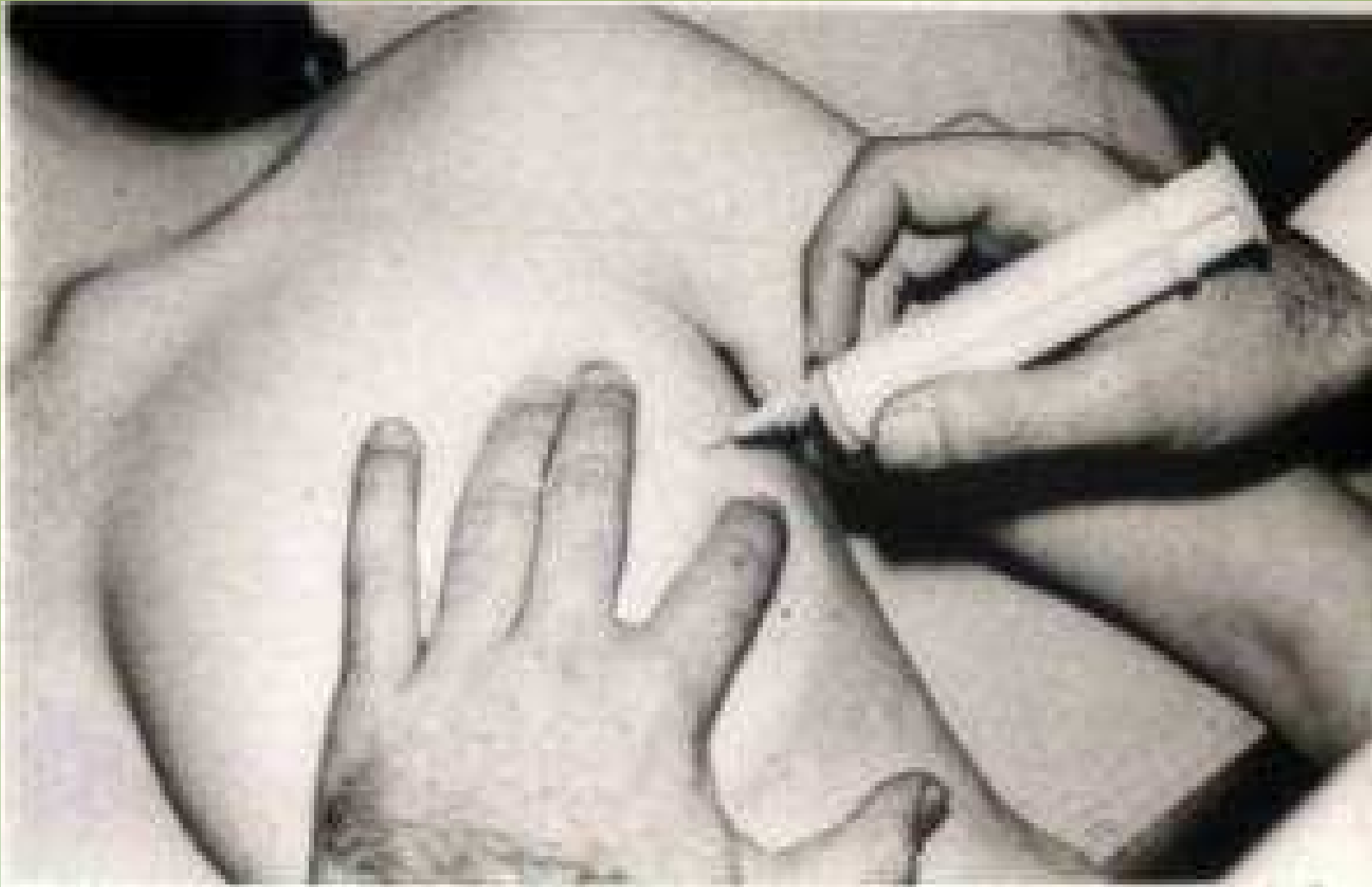

Ministério da  
Saúde

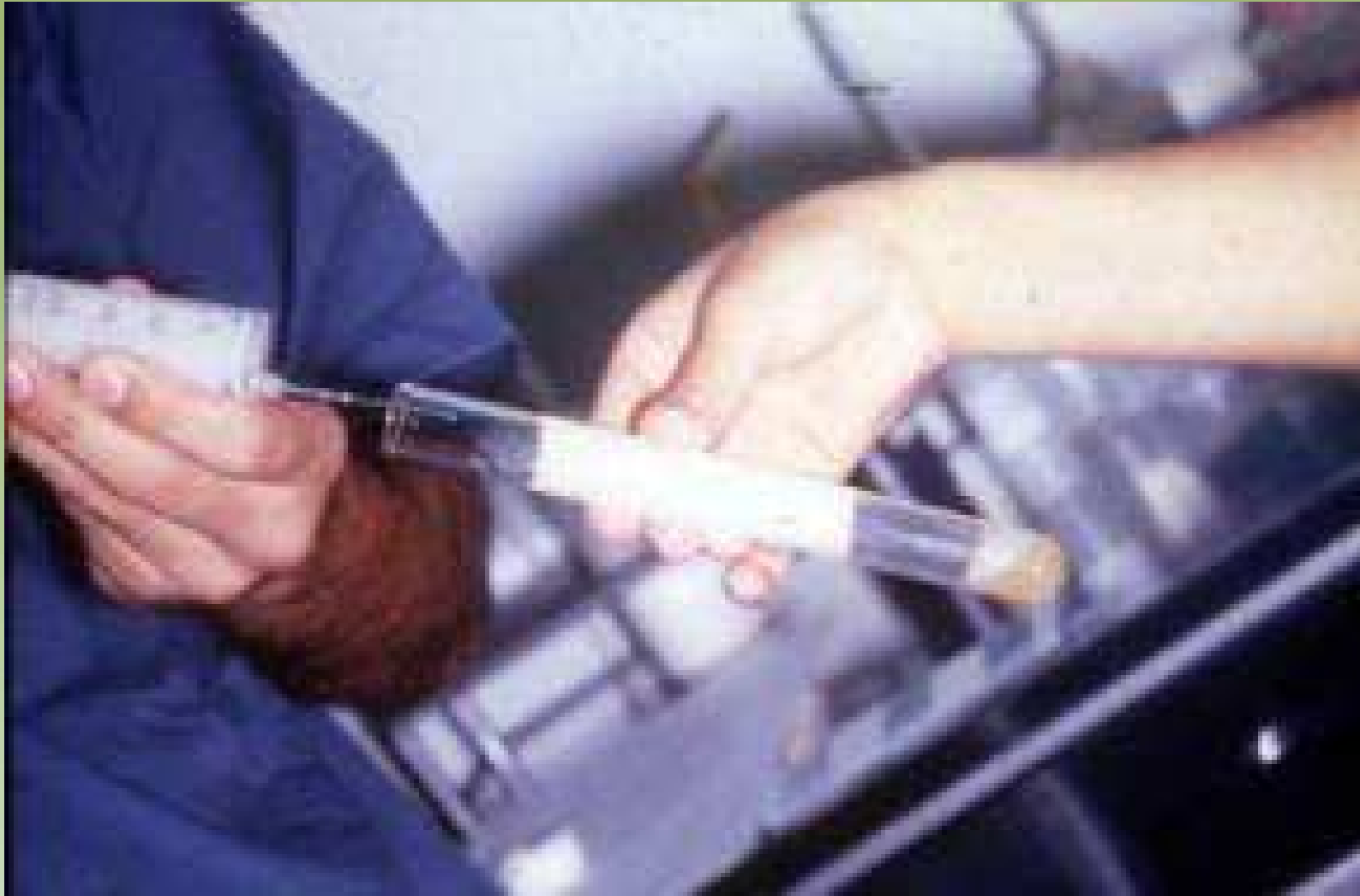



Projeto Gráfico: Serviço de Edição e Informação / Técnico-Gráfica / CEDD / INCA



Projeto Gráfico: Serviço de Edição e Informação / Técnico-Gráfica / CEDD / INCA

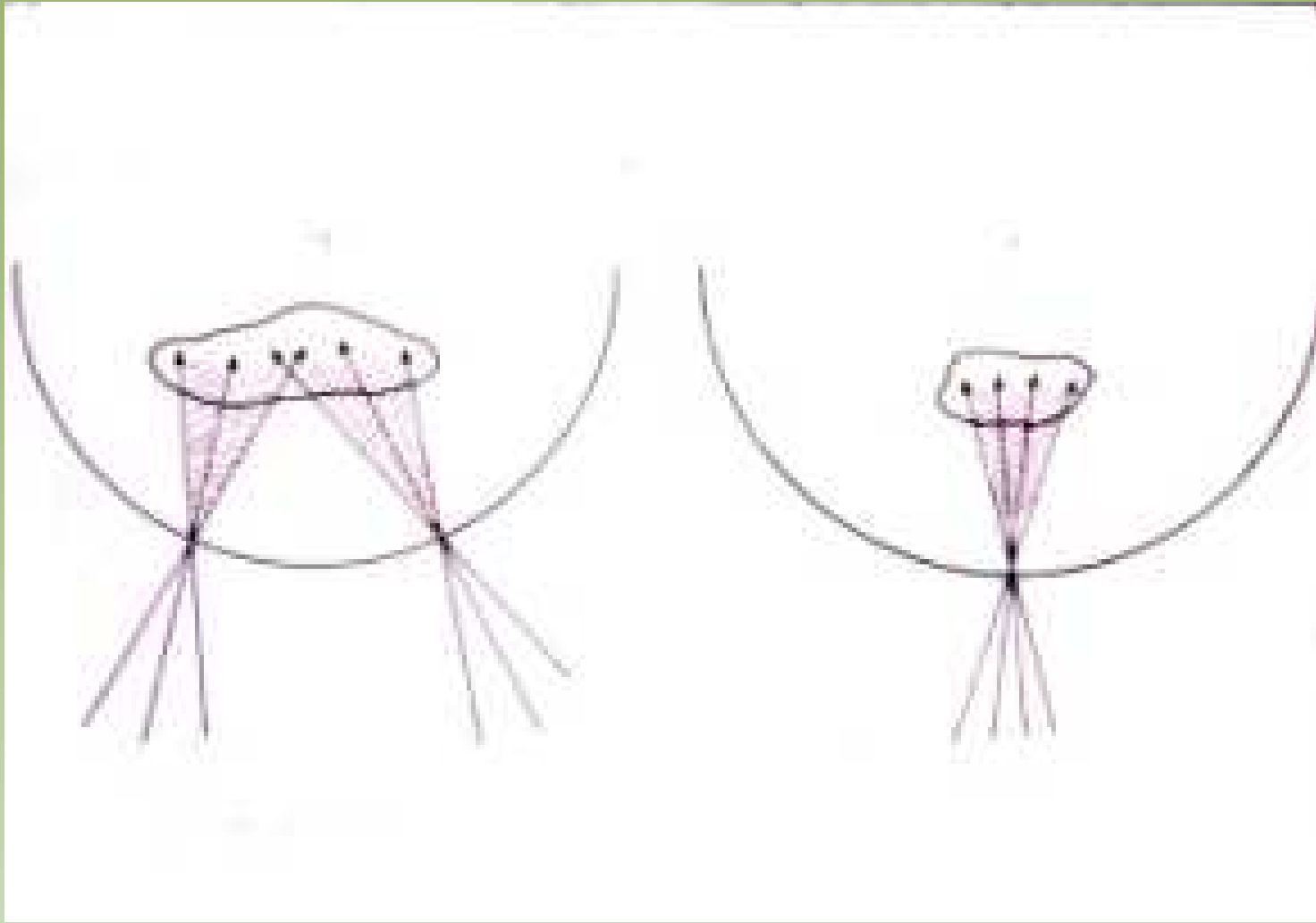


Projeto Gráfico: Serviço de Edição e Informação: Técnico-Químicas / CEDC / INCA



Ministério da Saúde



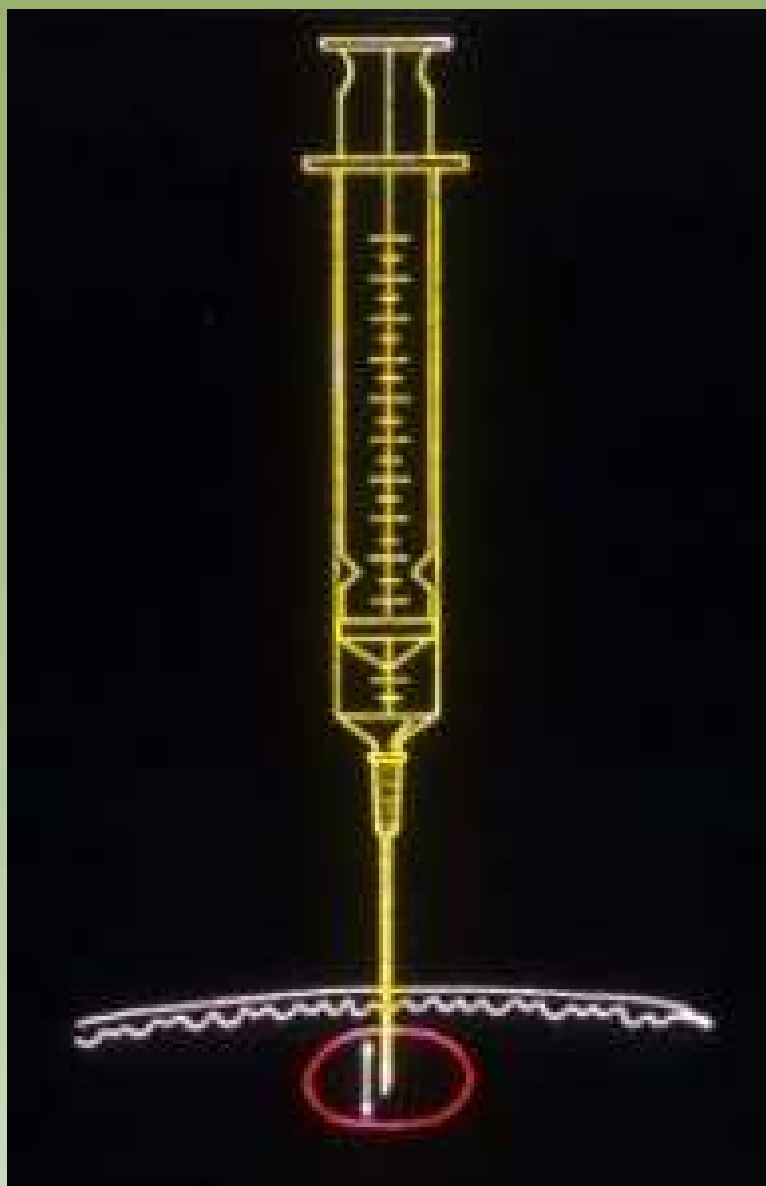


Projeto Gráfico: Serviço de Edição e Informação / Técnico-Científica / CEDD / INCA

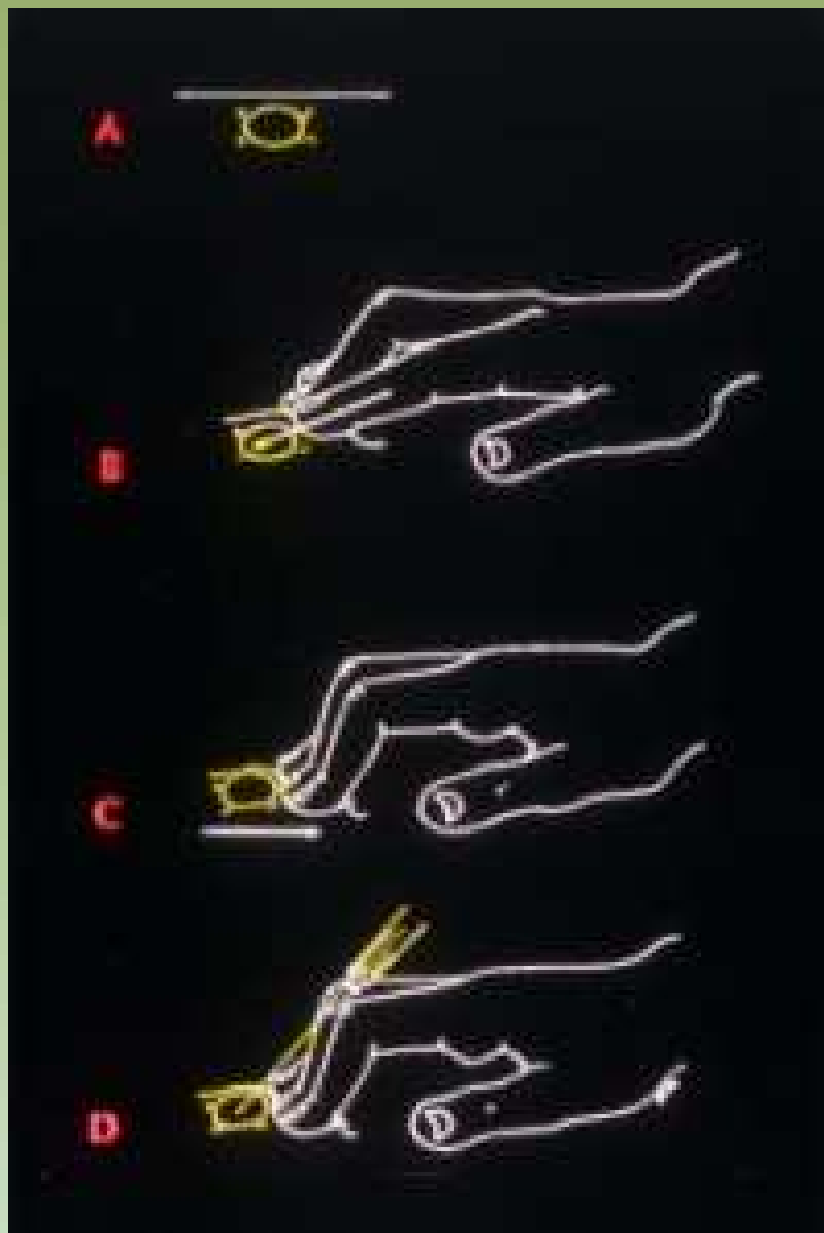


Ministério da Saúde

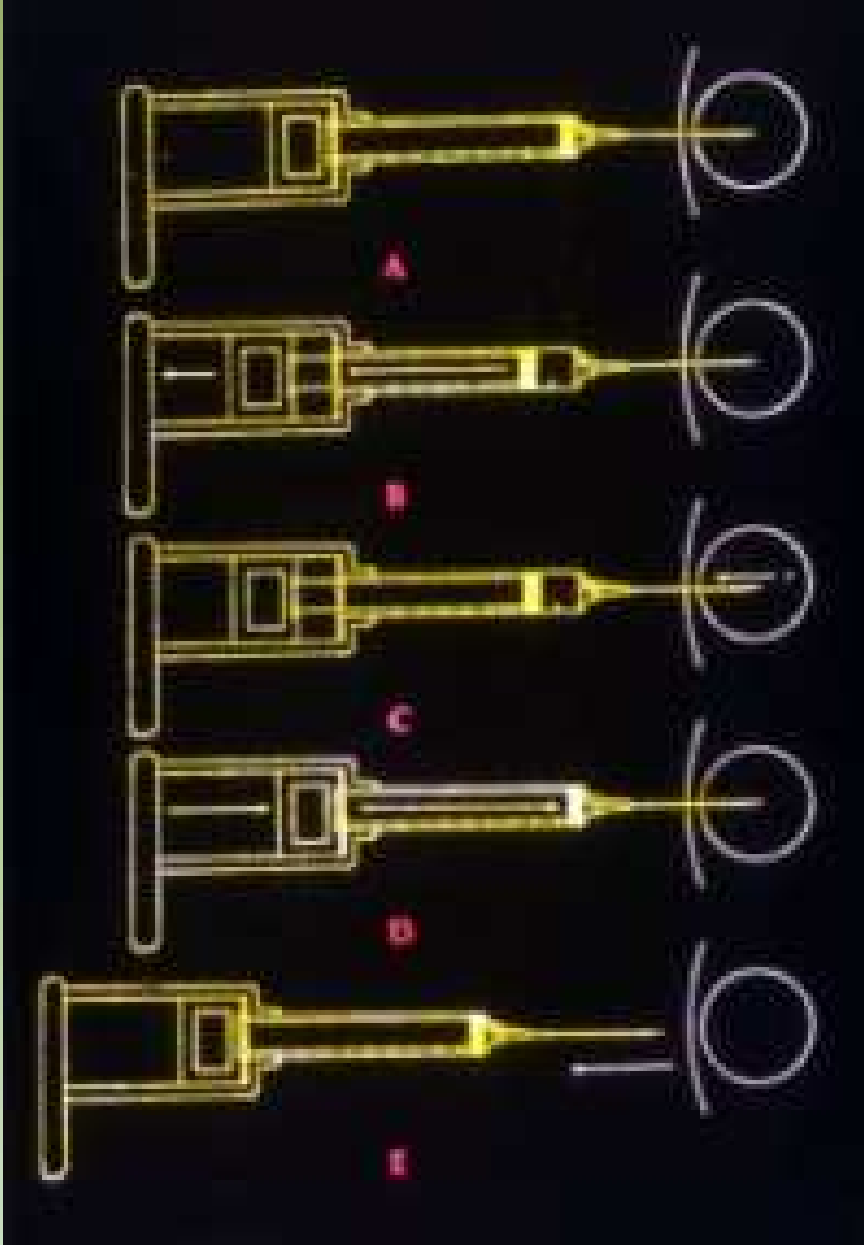




Projeto Graficos: Serviço de Edição e Informação: Técnico-Científica / CEDOC / INCA



Projeto Graficos: Serviço de Educação e Informação / Técnico-Químicas / CEDOC / INCA



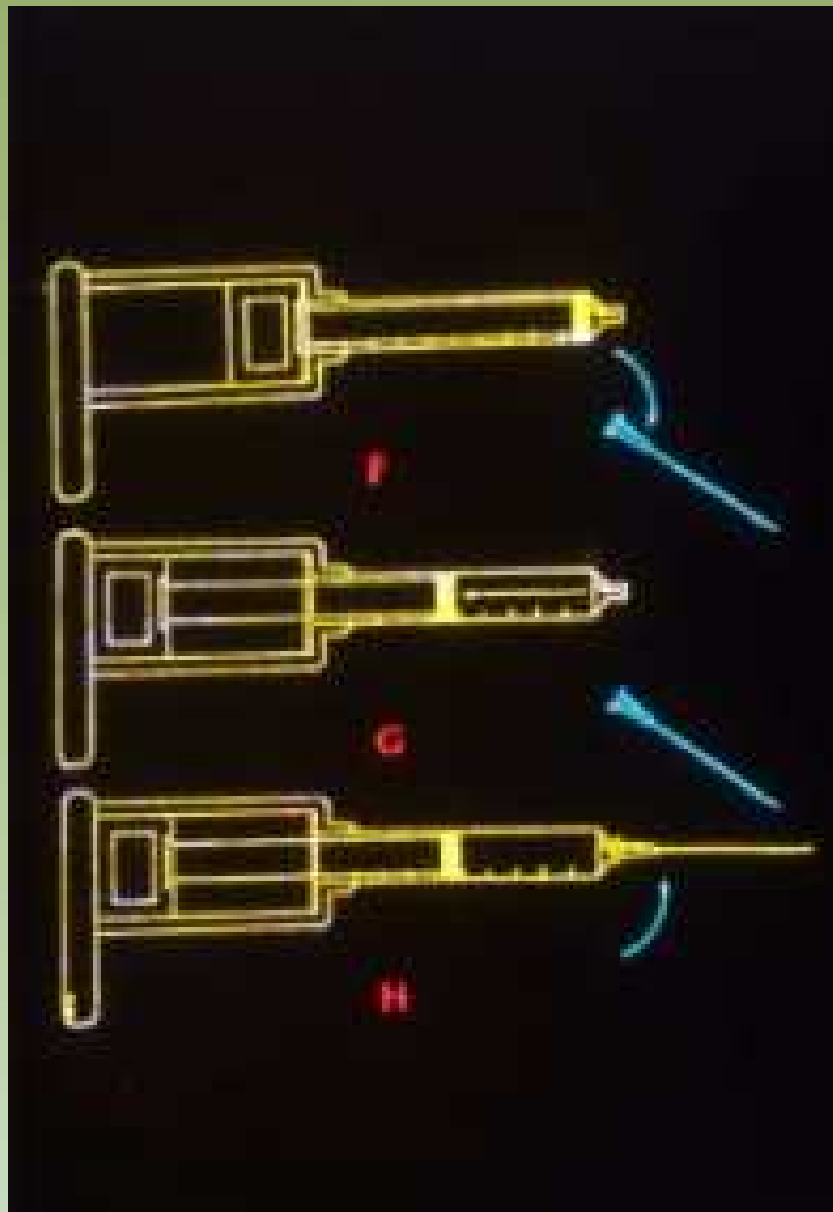
Projeto Grafico: Serviço de Edição e Informação: Técnico-Gráfica / CEDO / INCA



Ministério da Saúde





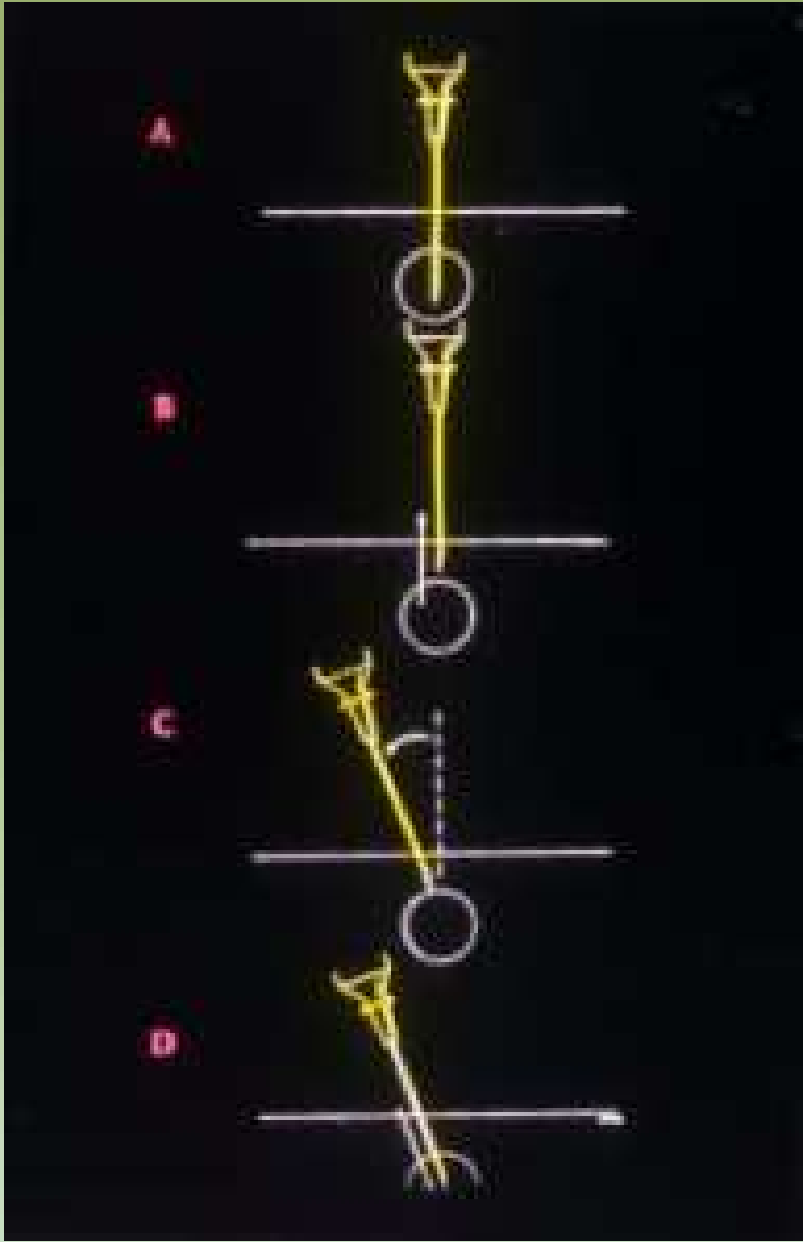

Projeto Graficos: Serviço de Edição e Informação / Técnico-Gráfica / CEDOC / INCA



Ministério da Saúde



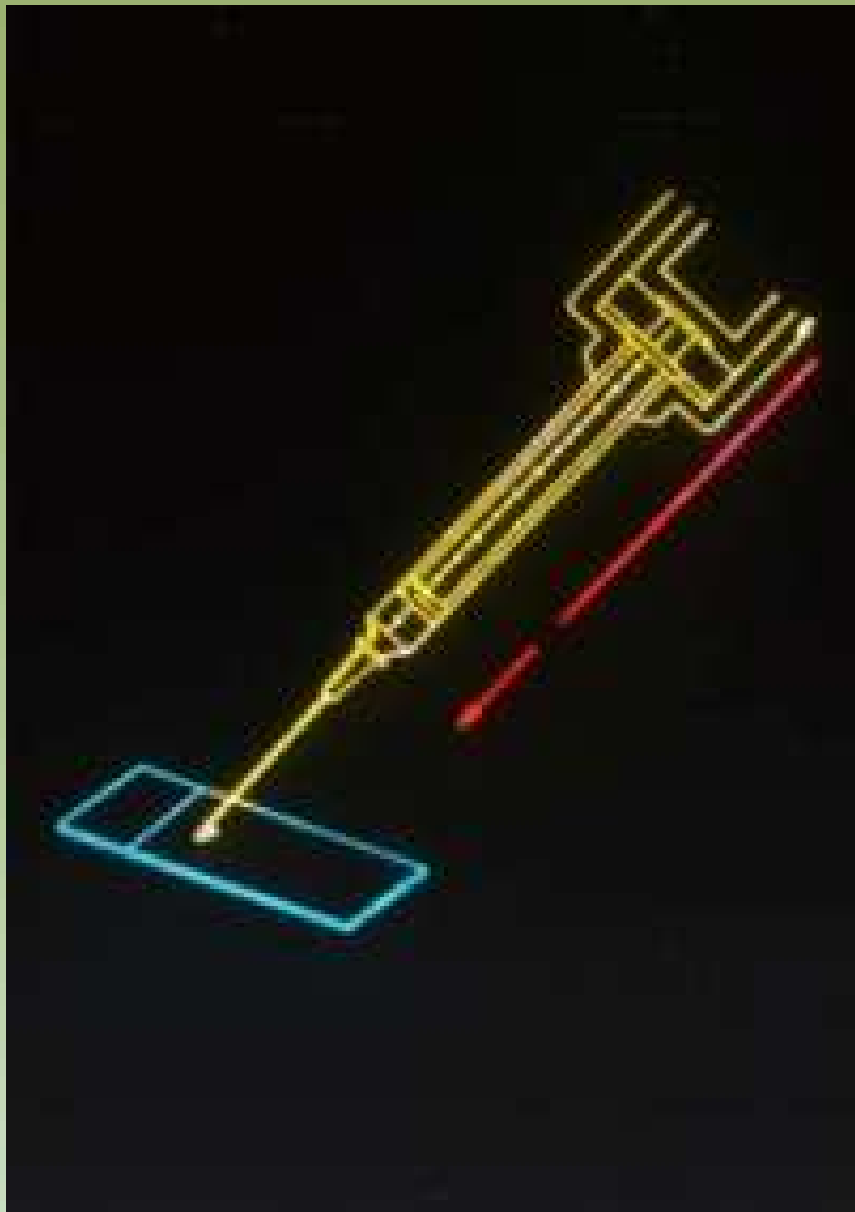


Projeto Graficos: Serviço de Educação e Informação: Técnico-Científica / CEDOC / INCA



Ministério da Saúde






Projeto Graficos: Serviço de Edição e Informação / Técnico-Operacional / CEDOC / INCA



Ministério da  
Saúde



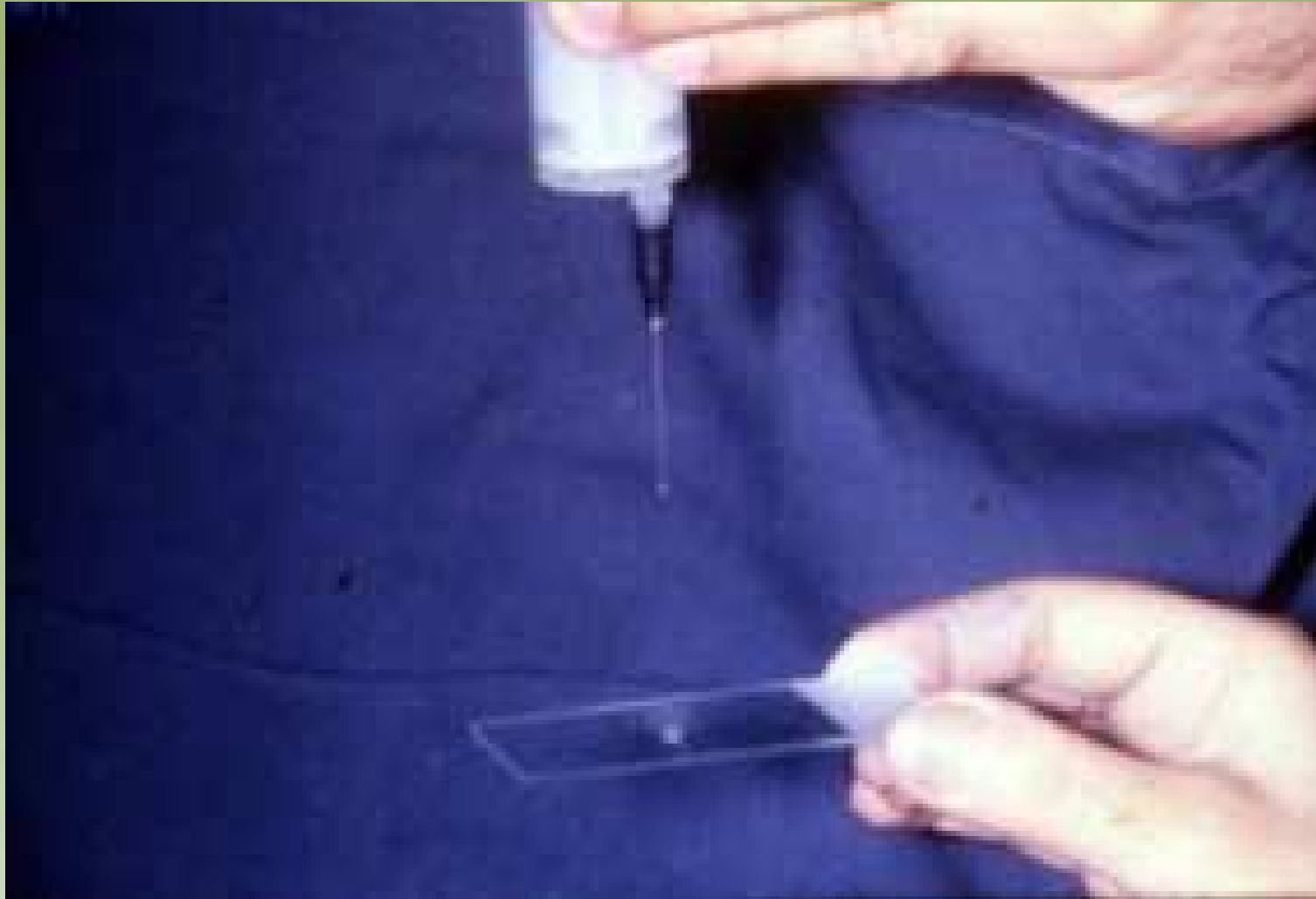

Projeto Gráfico: Serviço de Edição e Informação / Técnico-Gráfica / CEDD / INCA



Ministério da  
Saúde



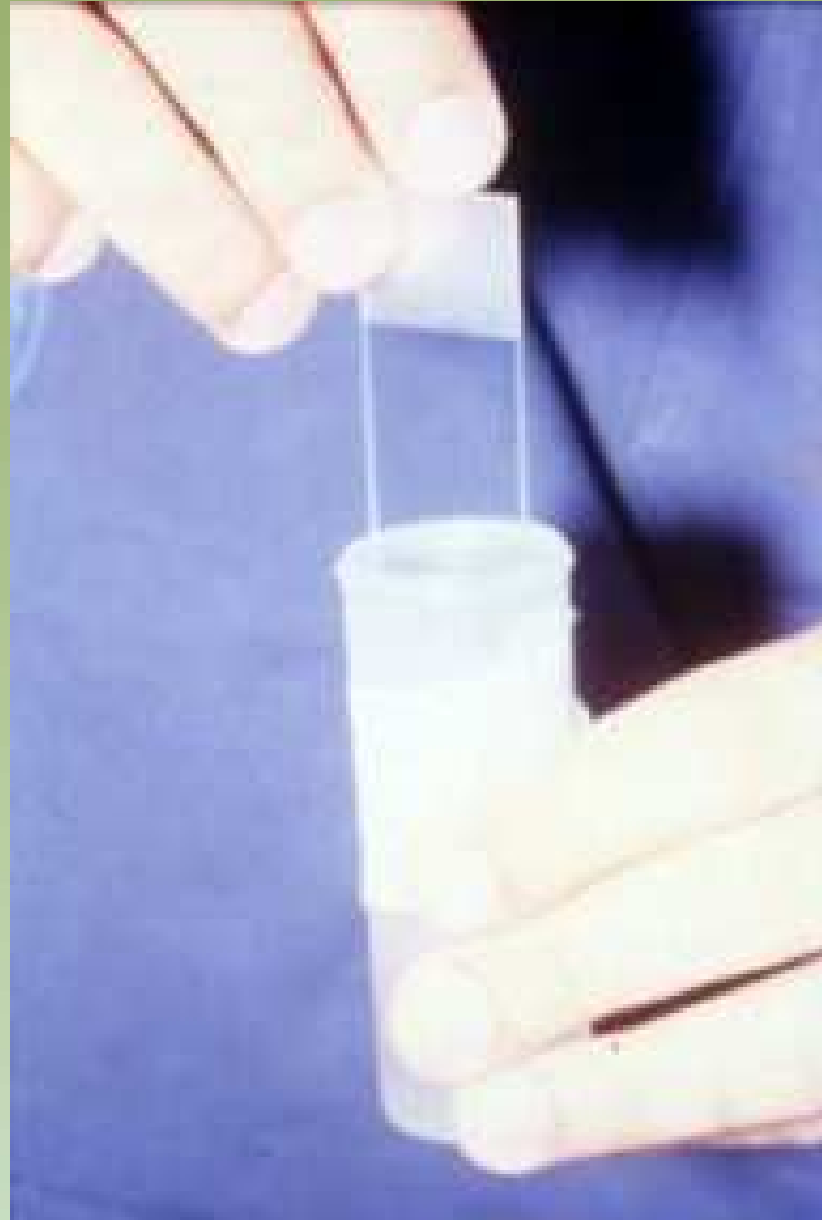

Projeto Gráfico: Serviço de Edição e Informação / Técnico-Gráfica / CEDD / INCA



Ministério da  
Saúde

GOVERNO FEDERAL  
**BRASIL**  
PAÍS RICO E PAÍS SEM POBREZA

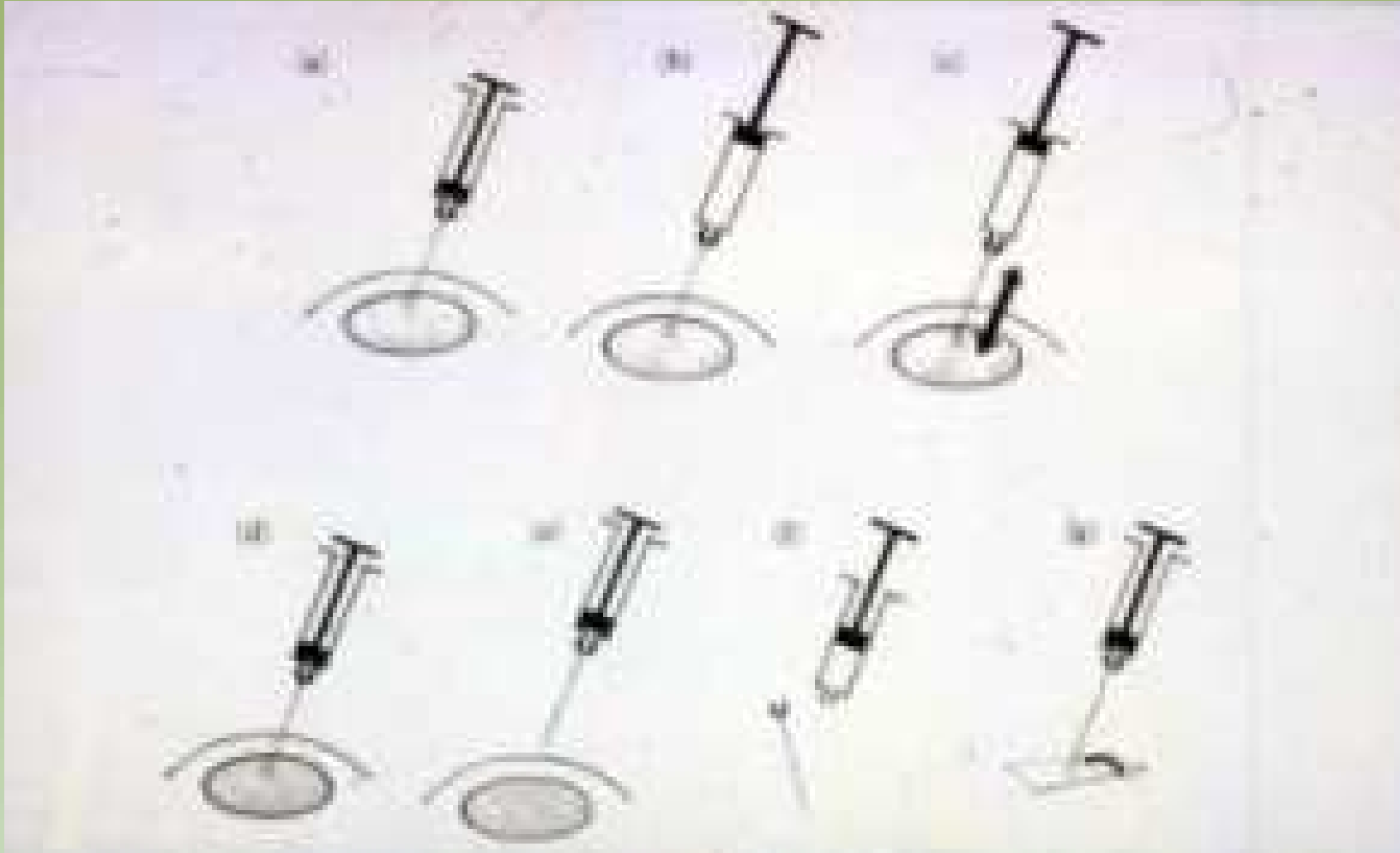


Projeto Gráfico: Serviço de Edição e Informação / Técnico-Científica / CEDD / INCA

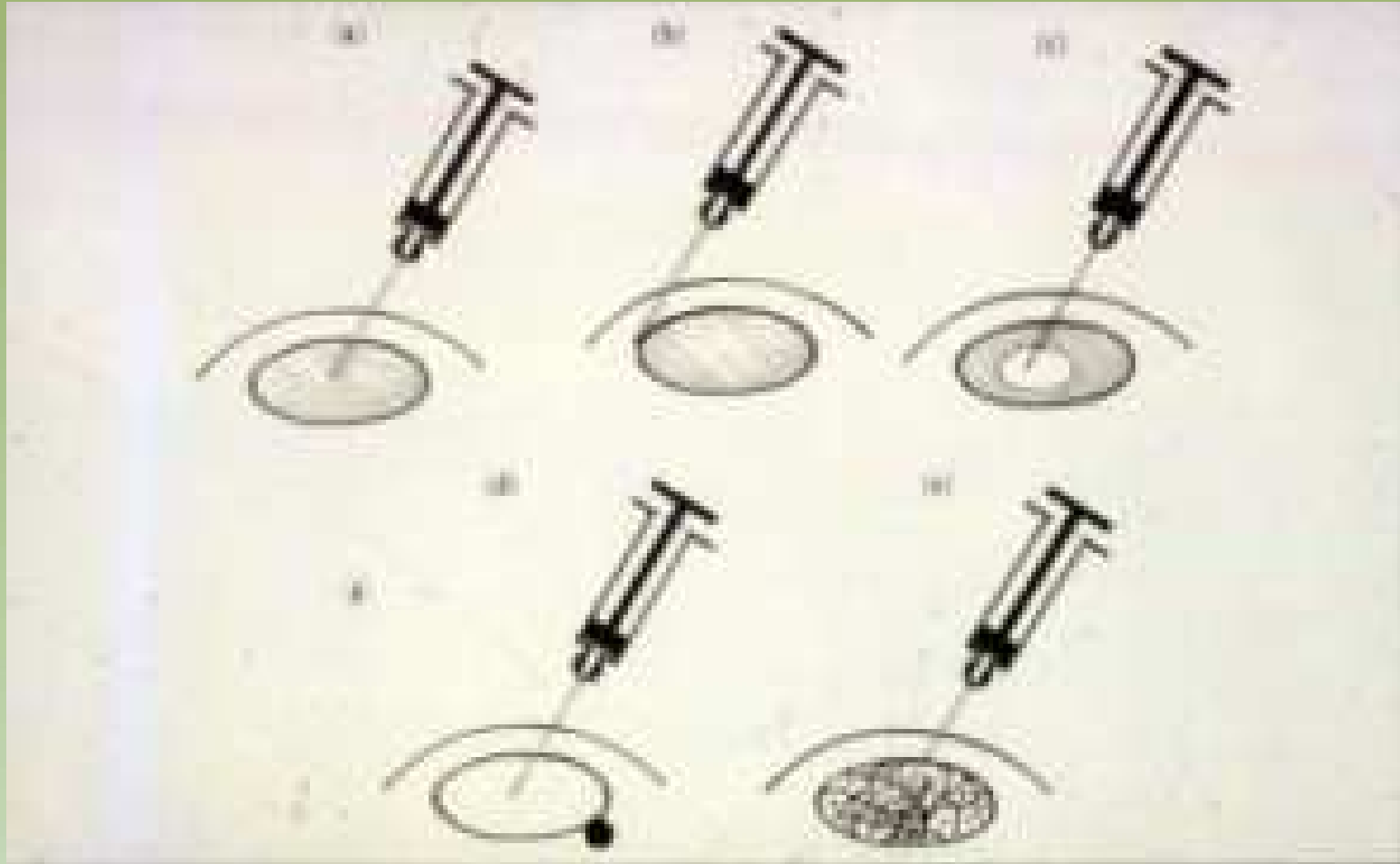


Ministério da  
Saúde

GOVERNO FEDERAL  
**BRASIL**  
PAÍS RICO E PAÍS SEM POBREZA

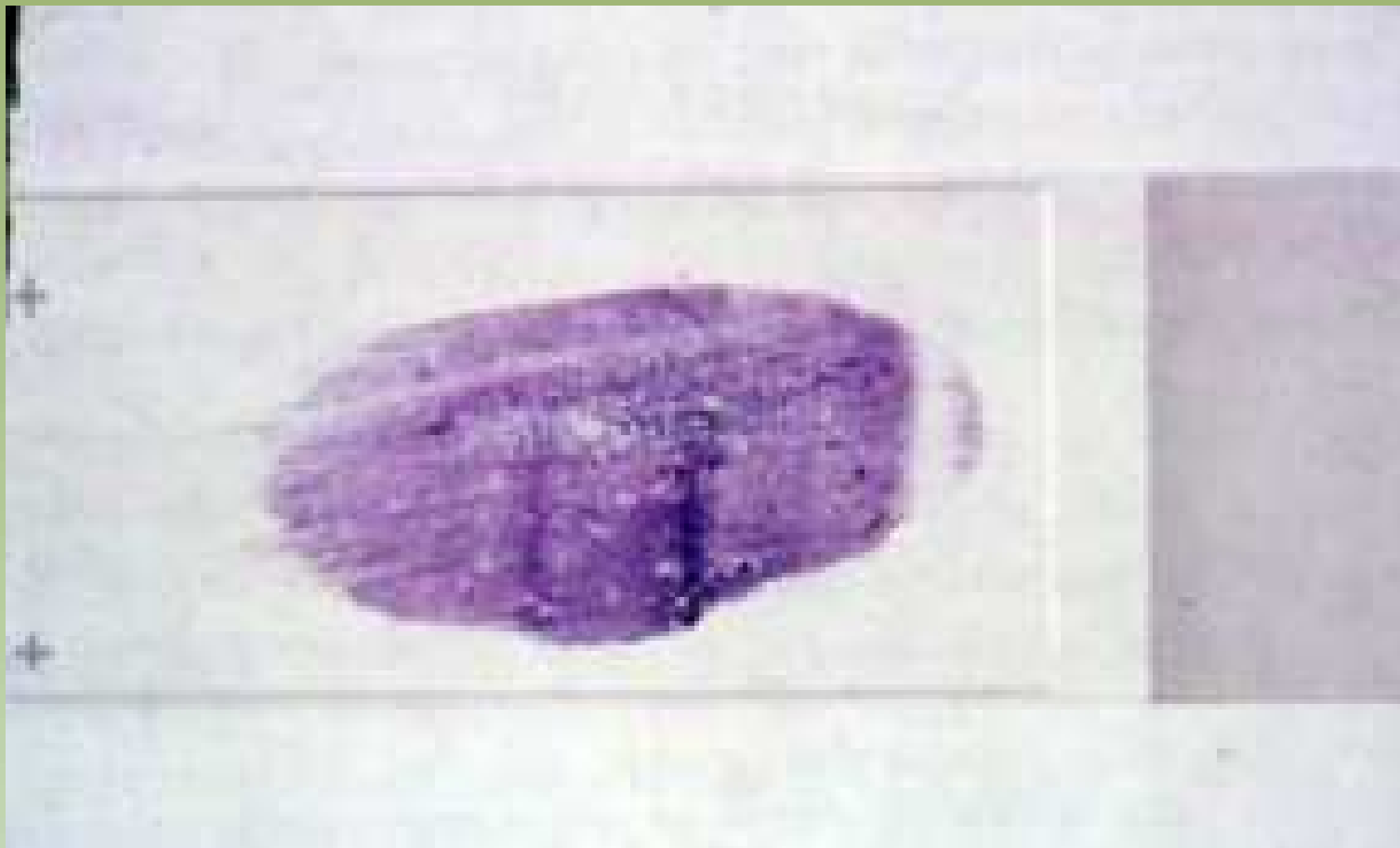


Projeto Gráfico: Serviço de Edição e Informação / Técnico-Científica / CEDD / INCA

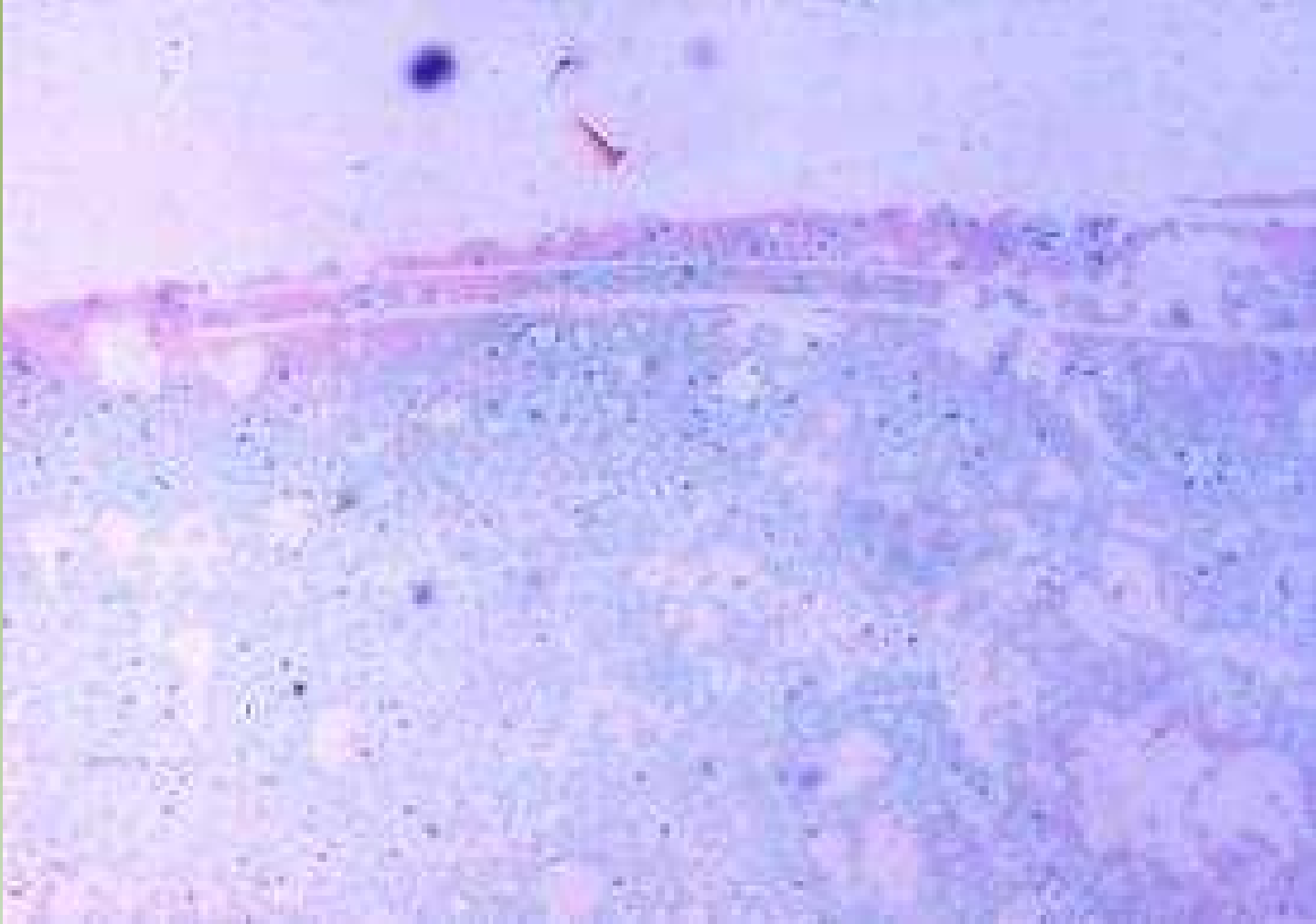

Projeto Gráfico: Serviço de Edição e Informação / Técnico-Científica / CEDD / INCA





Projeto Gráfico: Serviço de Edição e Informação / Técnico-Científica / CEDOC / INCA

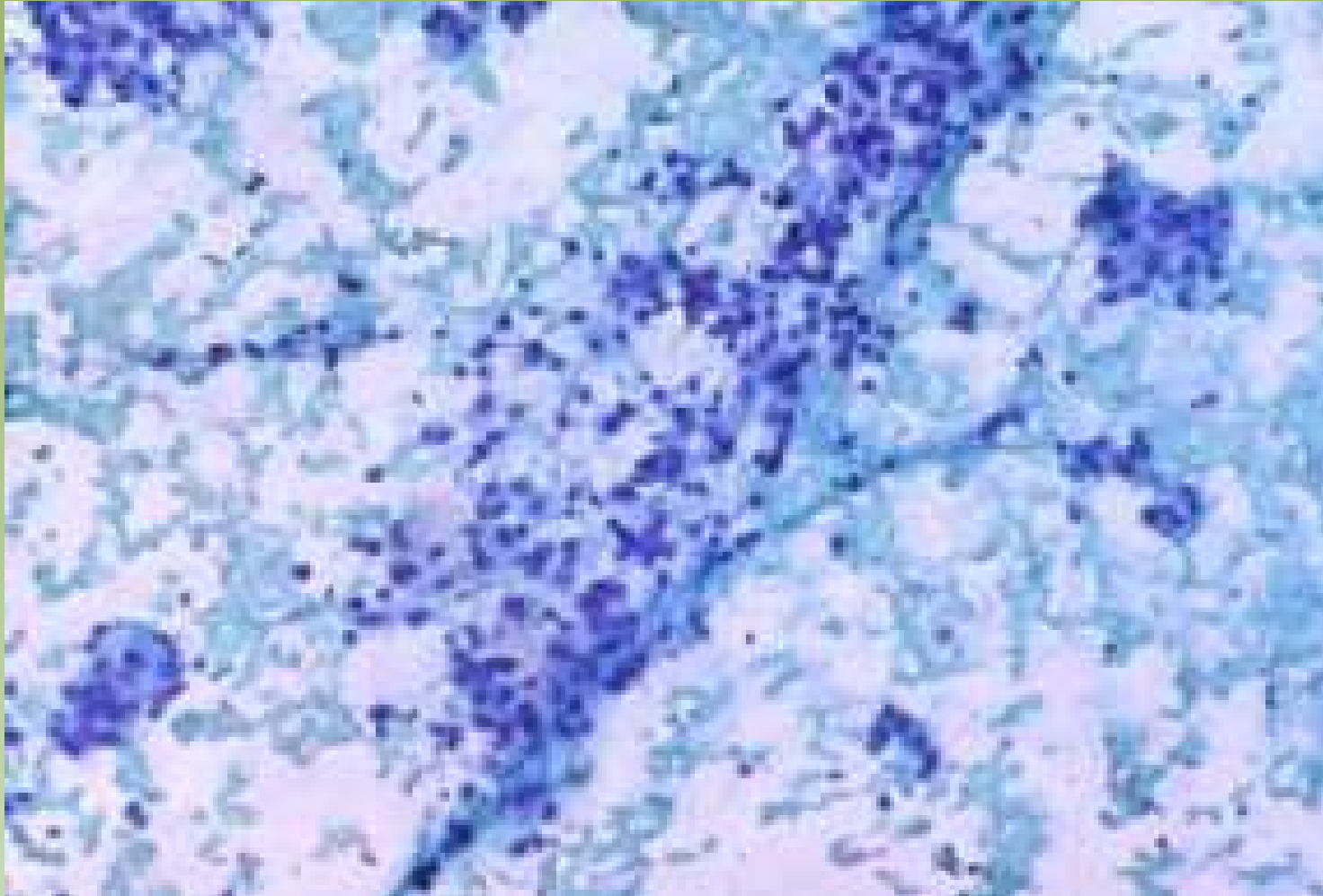


Projeto Gráfico: Serviço de Edição e Informação / Técnico-Gráfica / CEDD / INCA



Ministério da  
Saúde

GOVERNO FEDERAL  
**BRASIL**  
PAÍS RICO E PAÍS SEM POBREZA

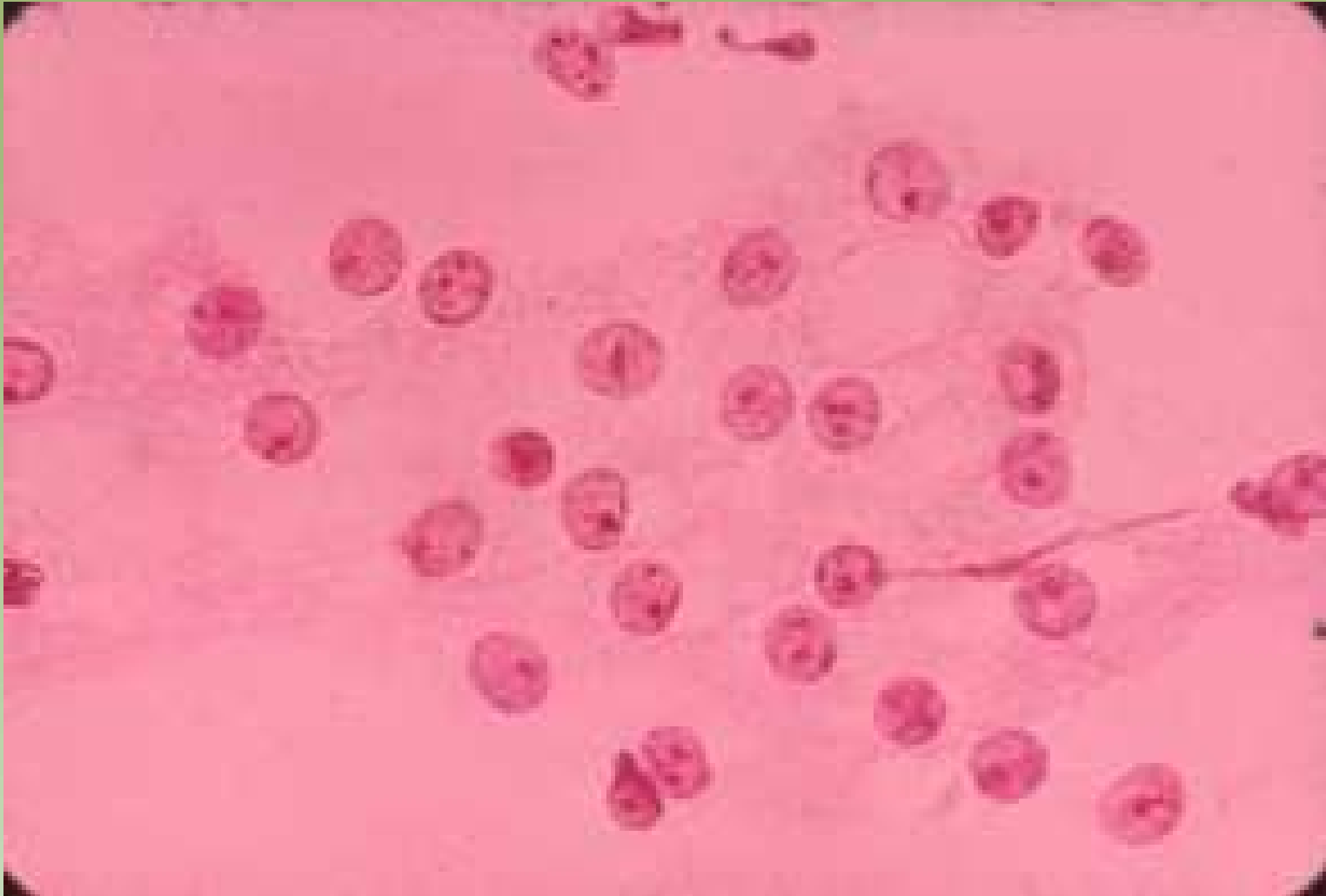


Projeto Gráfico: Serviço de Edição e Informação / Técnico-Científica / CEDD / INCA

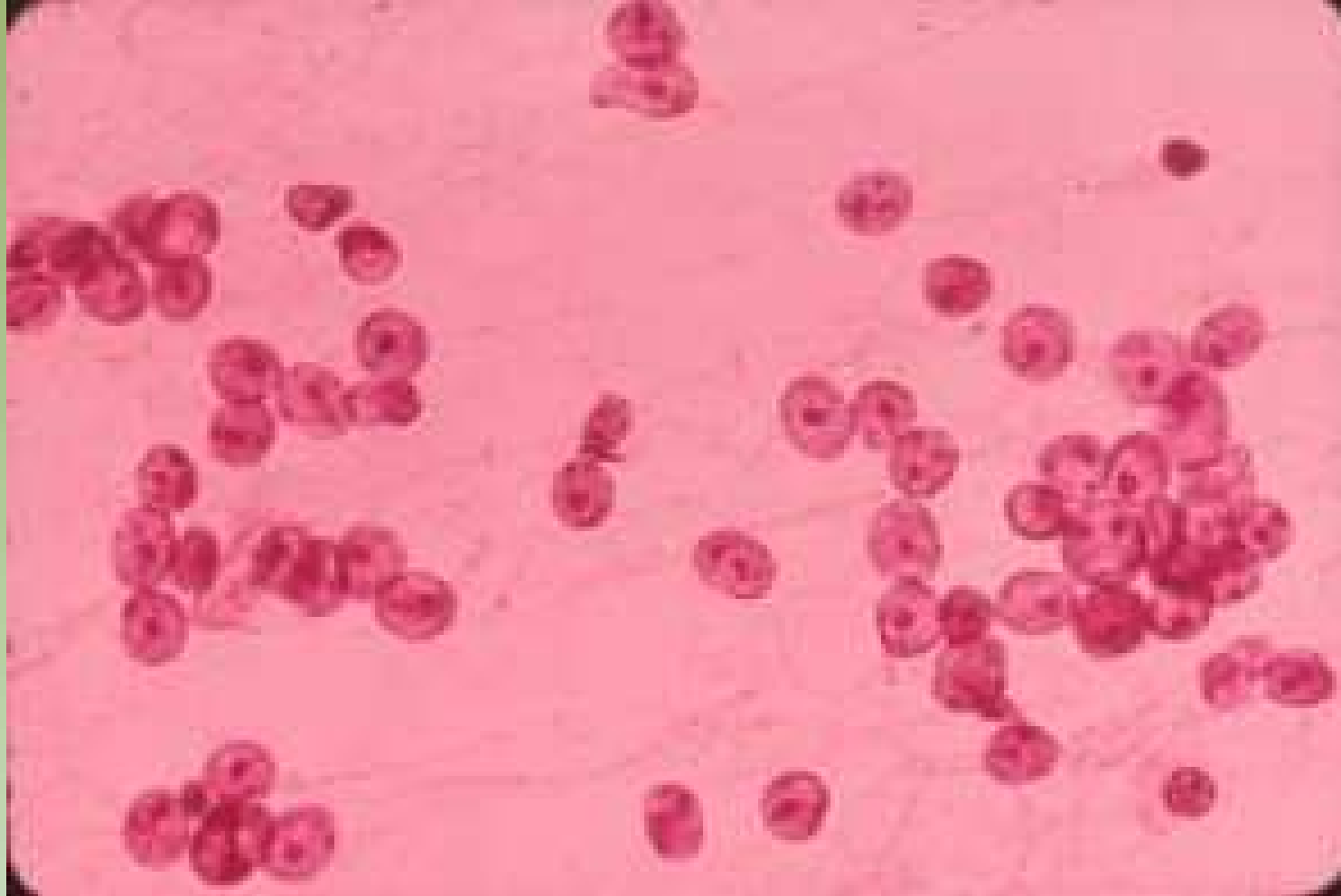


Ministério da  
Saúde

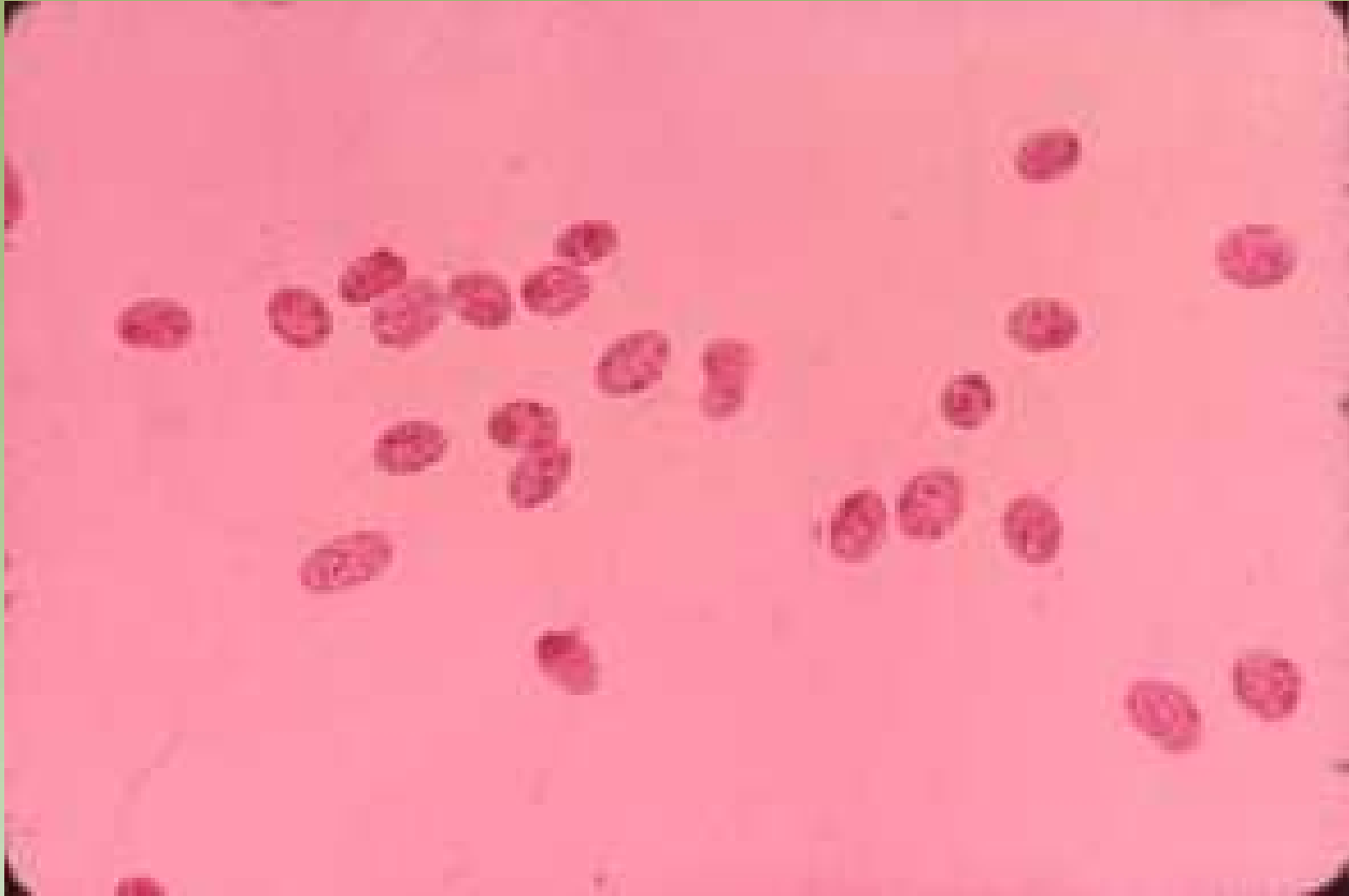
GOVERNO FEDERAL  
**BRASIL**  
PAÍS RICO E PAÍS SEM POBREZA



Projeto Gráfico: Serviço de Edição e Informação / Técnico-Científica / CEDD / INCA



Projeto Gráficos: Serviço de Edição e Informação / Técnico-Científica / CEDOC / INCA

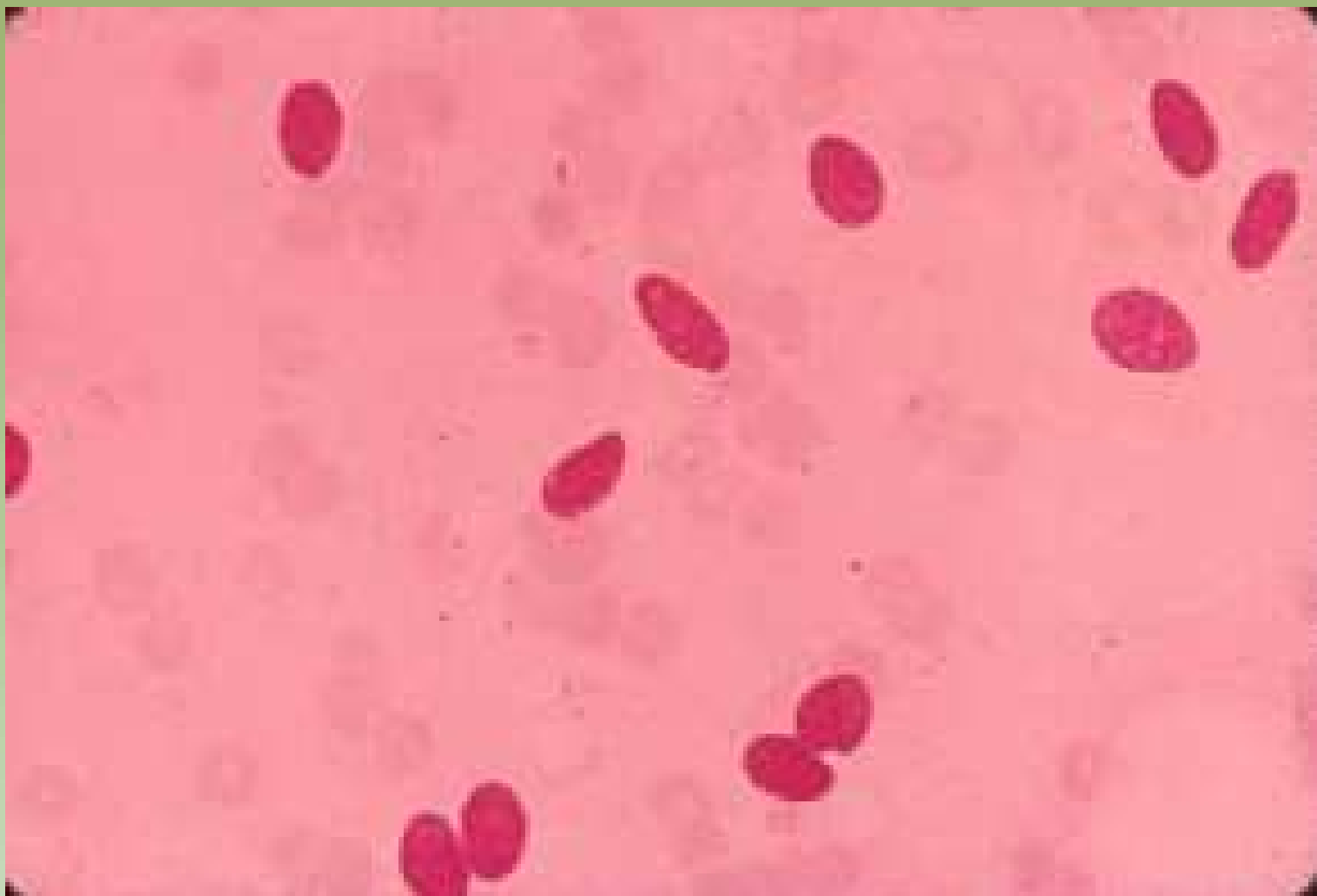


Projeto Gráfico: Serviço de Edição e Informação / Técnico-Científica / CEDO / INCA



Ministério da  
Saúde



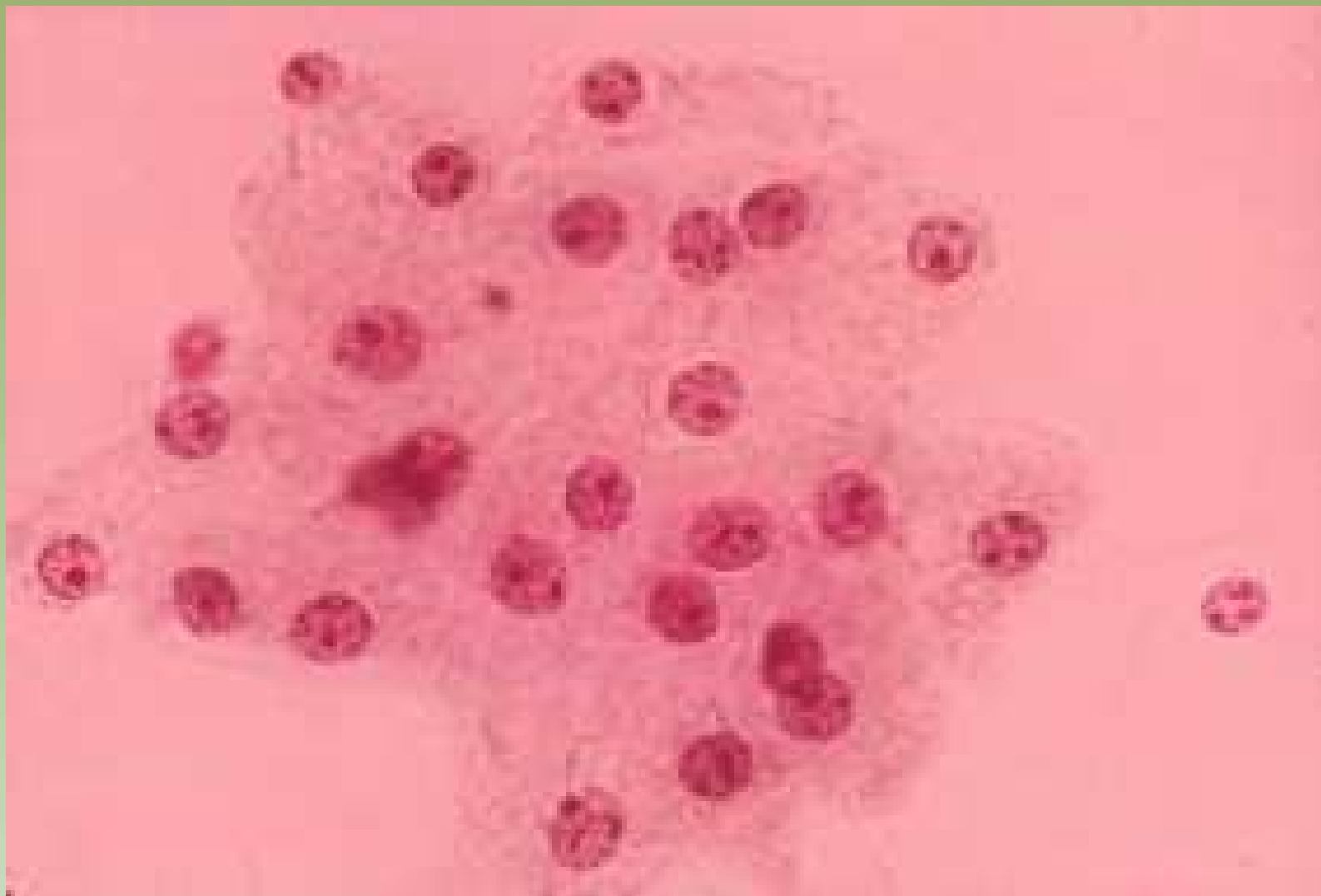


Projeto Gráfico: Serviço de Edição e Informação / Técnico-Científica / CEDD / INCA



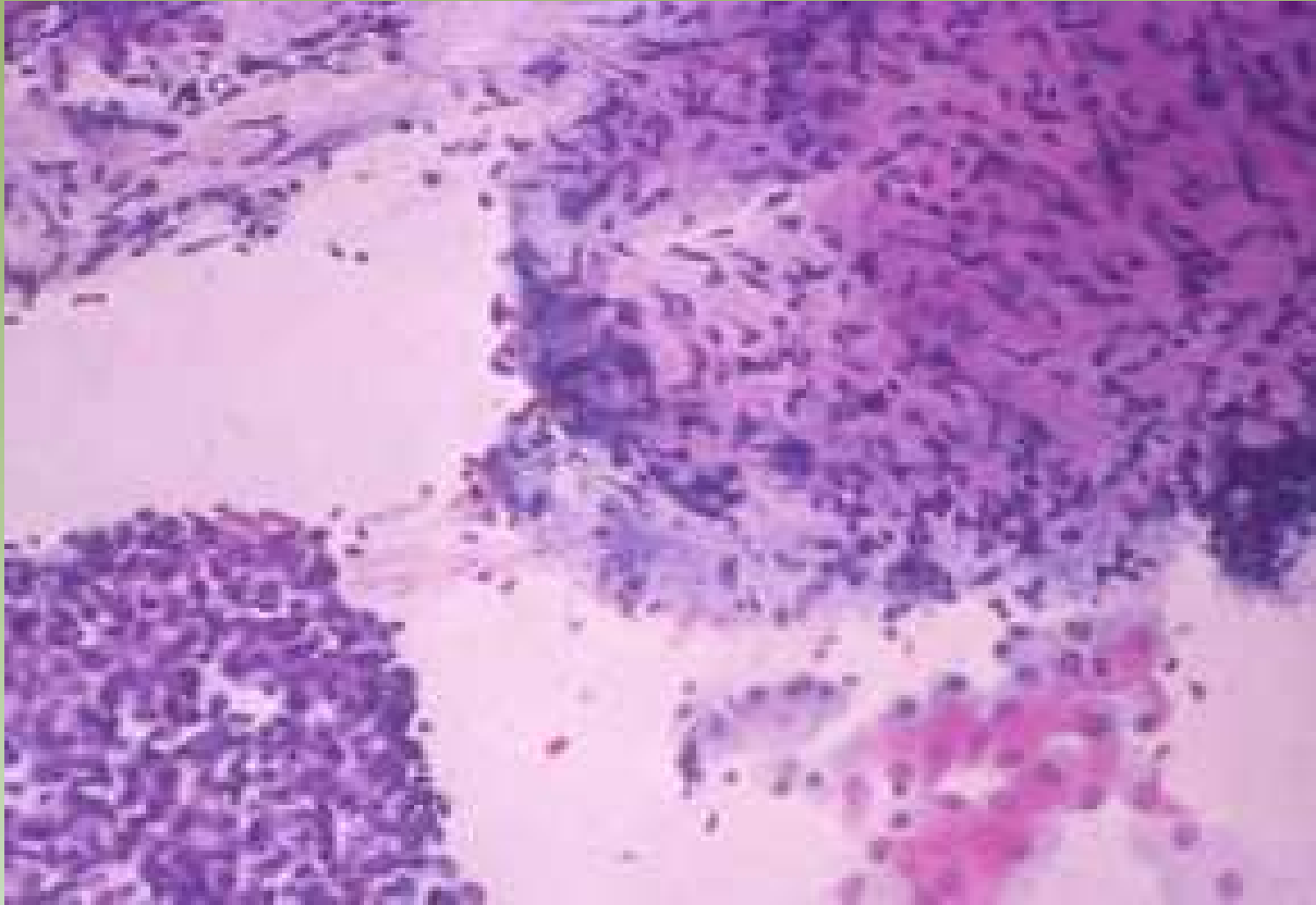
Ministério da  
Saúde





Projeto Gráfico: Serviço de Edição e Informação / Técnico-Científica / CEDO / INCA






Projeto Gráfico: Serviço de Edição e Informação / Técnico-Científica / CEDD / INCA

# Lesões Benignas

- Cistos de Mama
  - Diagnóstico e tratamento
  - Escassa celularidade
    - Células espumosas (= foam cells)
    - Células apócrinas (= benignidade)
  - Tumor residual – mandatória repetição do exame
  - Exame citológico do líquido quando:
    - Não hemorrágico:
      - Tumor residual
      - Cisto recidivante ( $\leq 30$  dias)
      - Antecedentes familiares Ca de mama
    - Hemorrágico

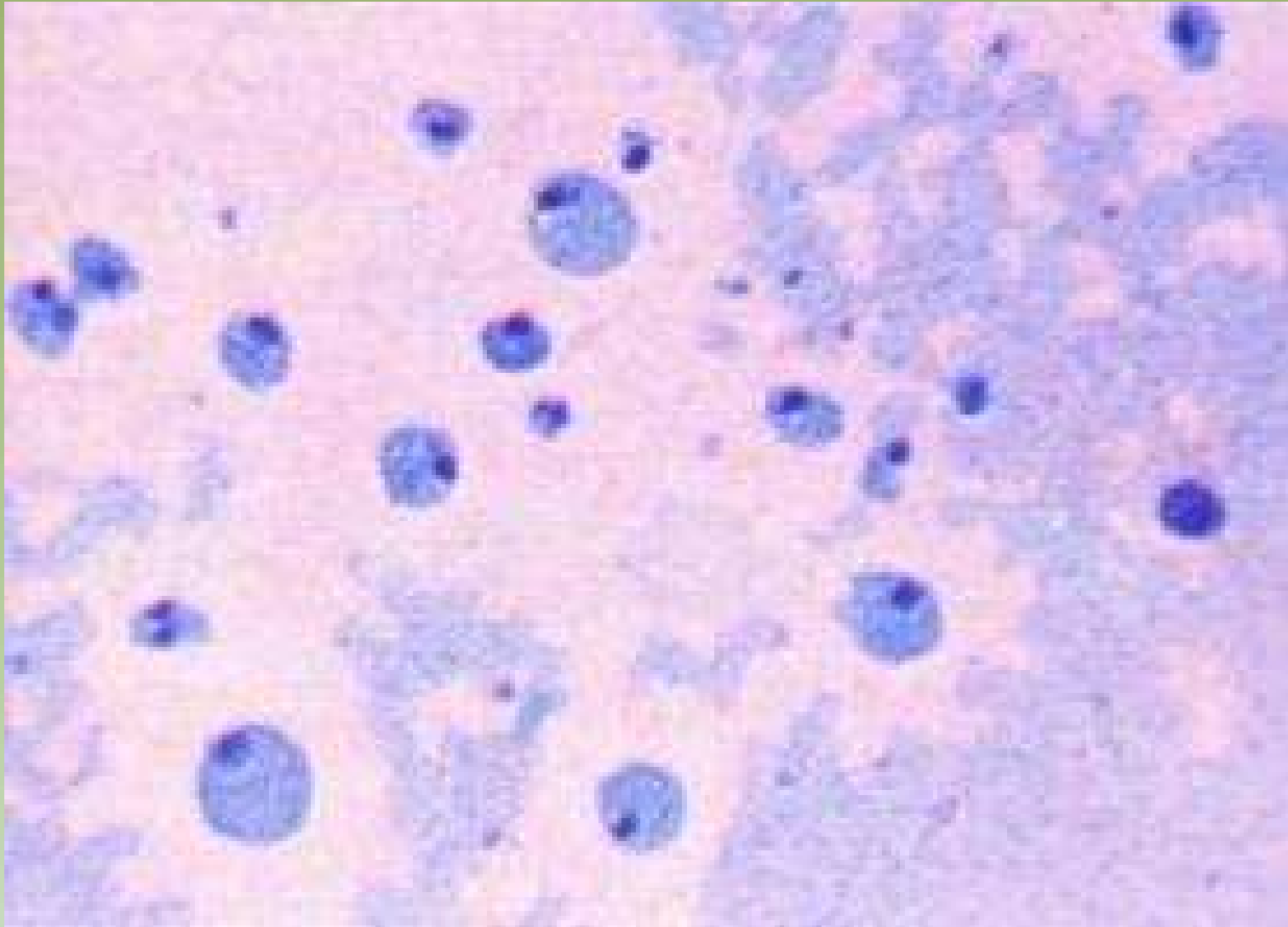


Projeto Gráfico: Serviço de Edição e Informação / Técnico-Gráfica / CEDD / INCA

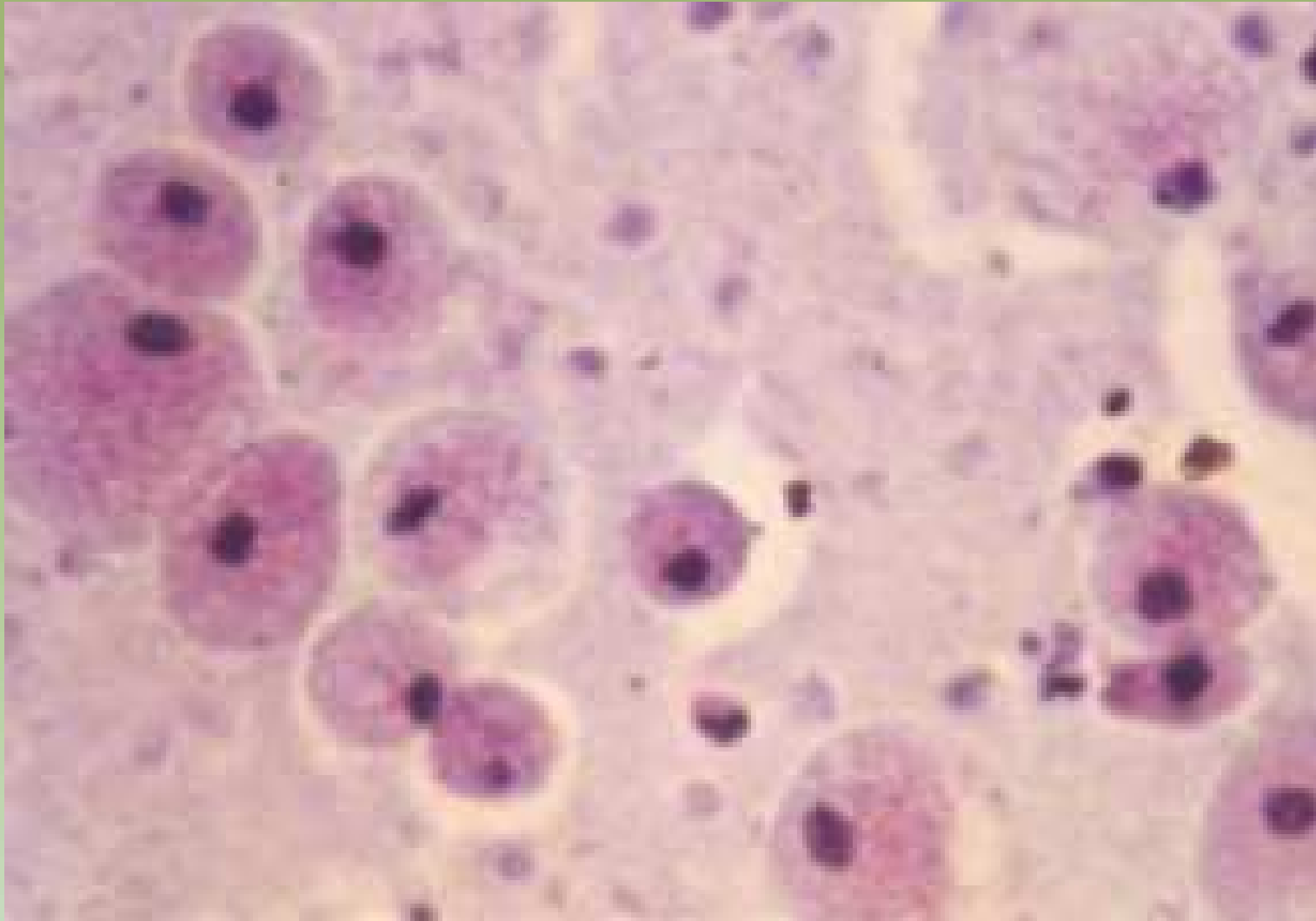


Ministério da  
Saúde





Projeto Gráfico: Serviço de Estilo e Informação / Técnico-Científica / CEDD / INCA

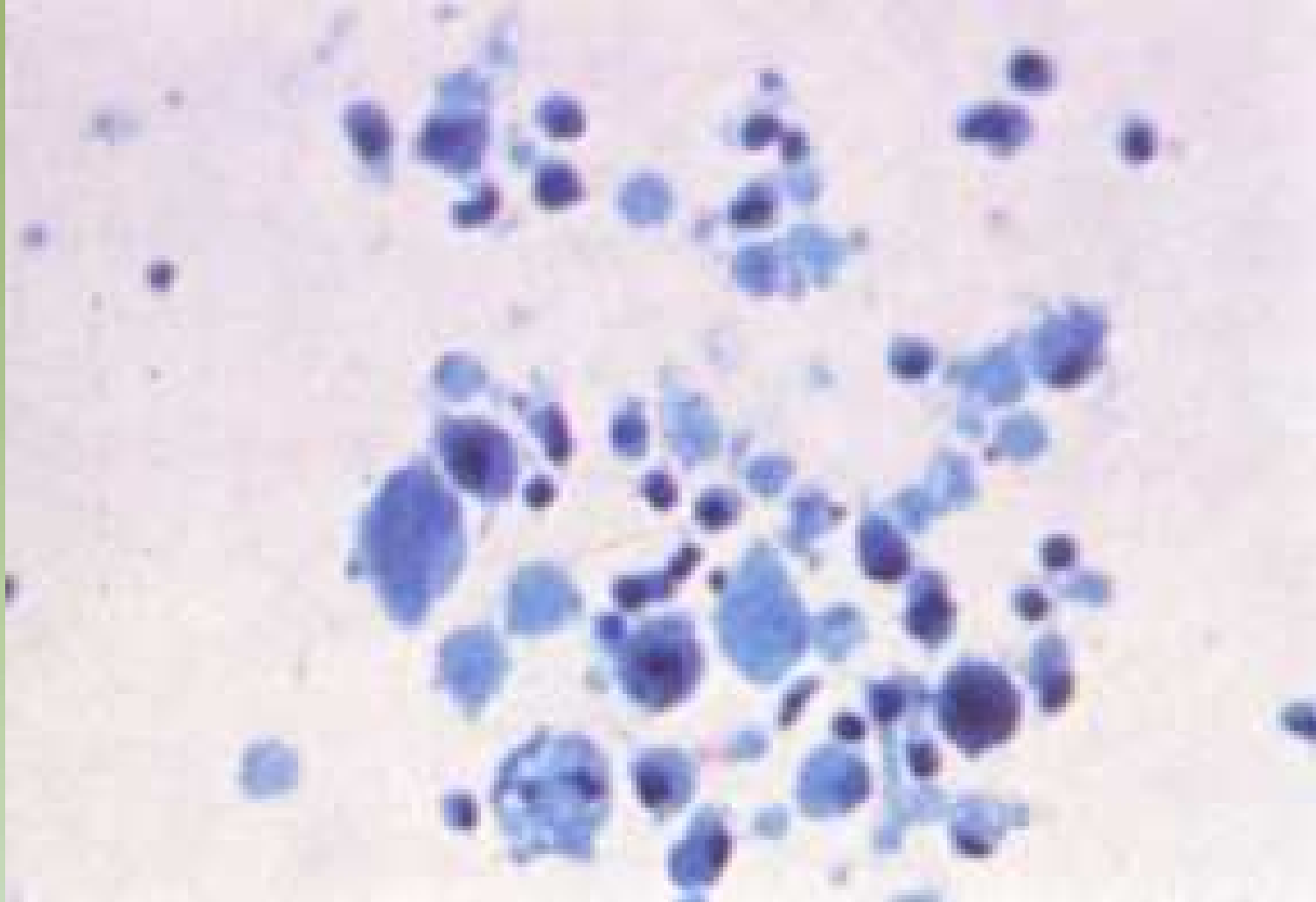

Projeto Gráfico: Serviço de Edição e Informação / Técnico-Científica / CEDO / INCA



Ministério da Saúde



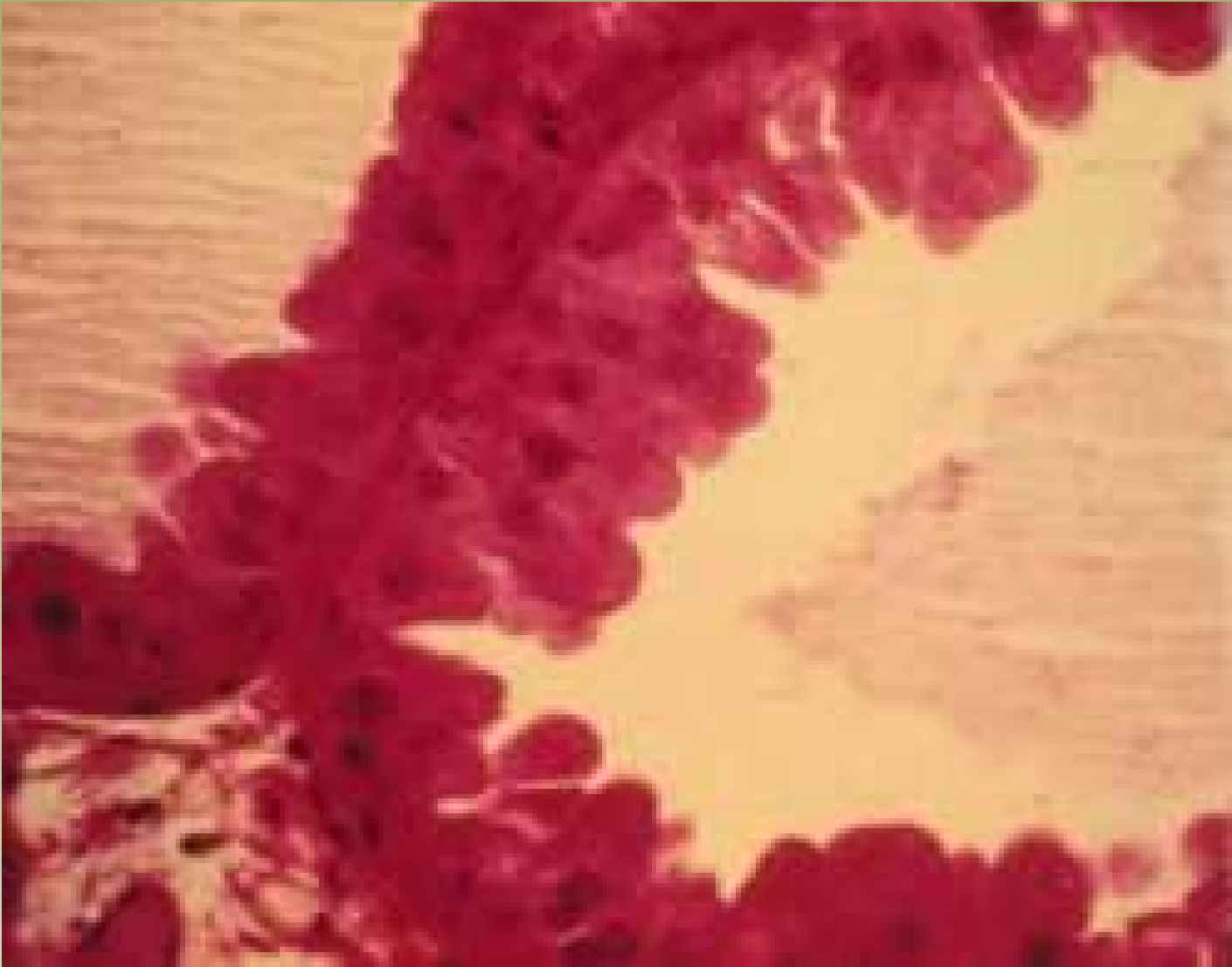


Projeto Galvani: Serviço de Esclatido e Informação / Técnico-Científica / CEDOC / INCA

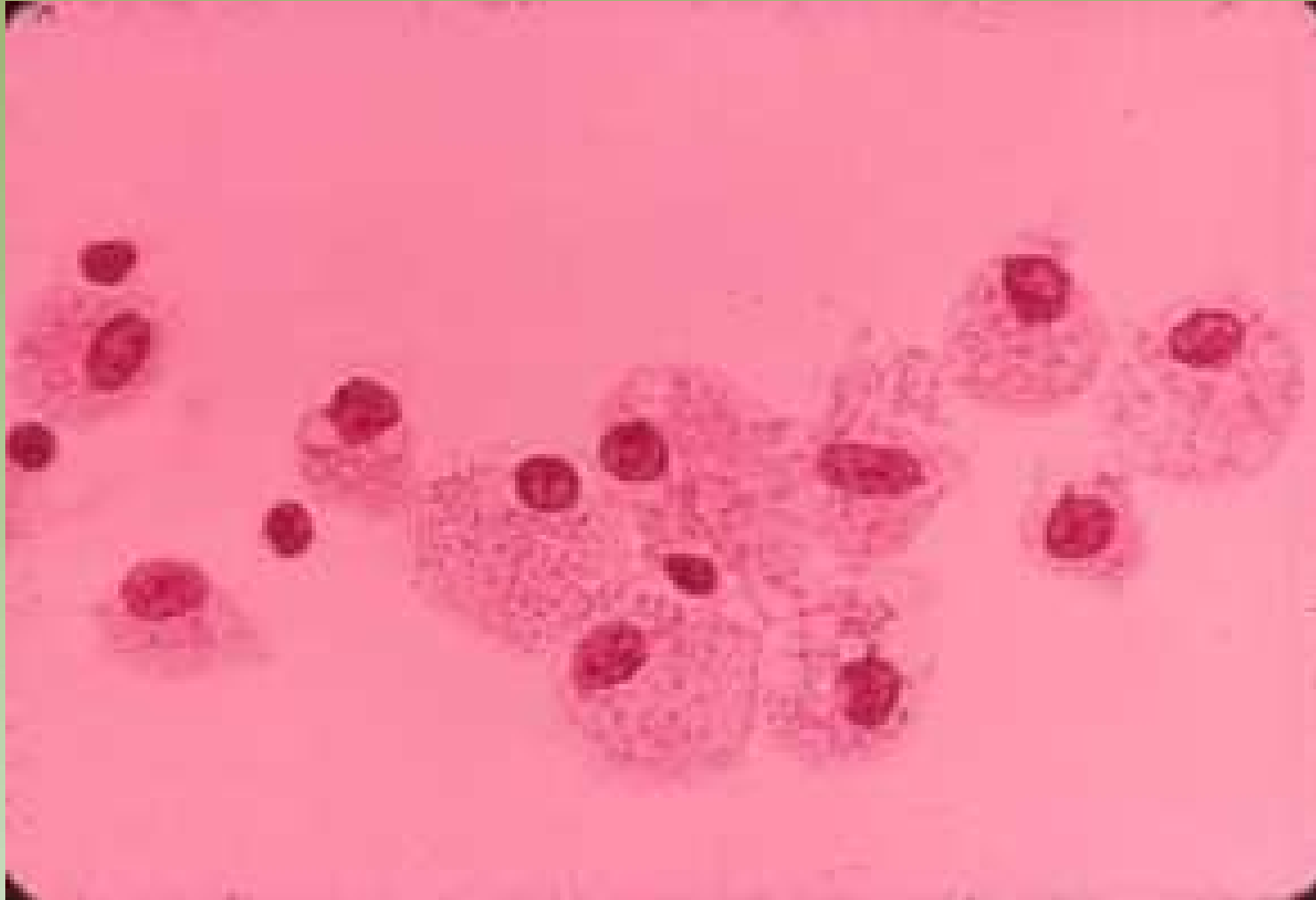


Ministério da Saúde



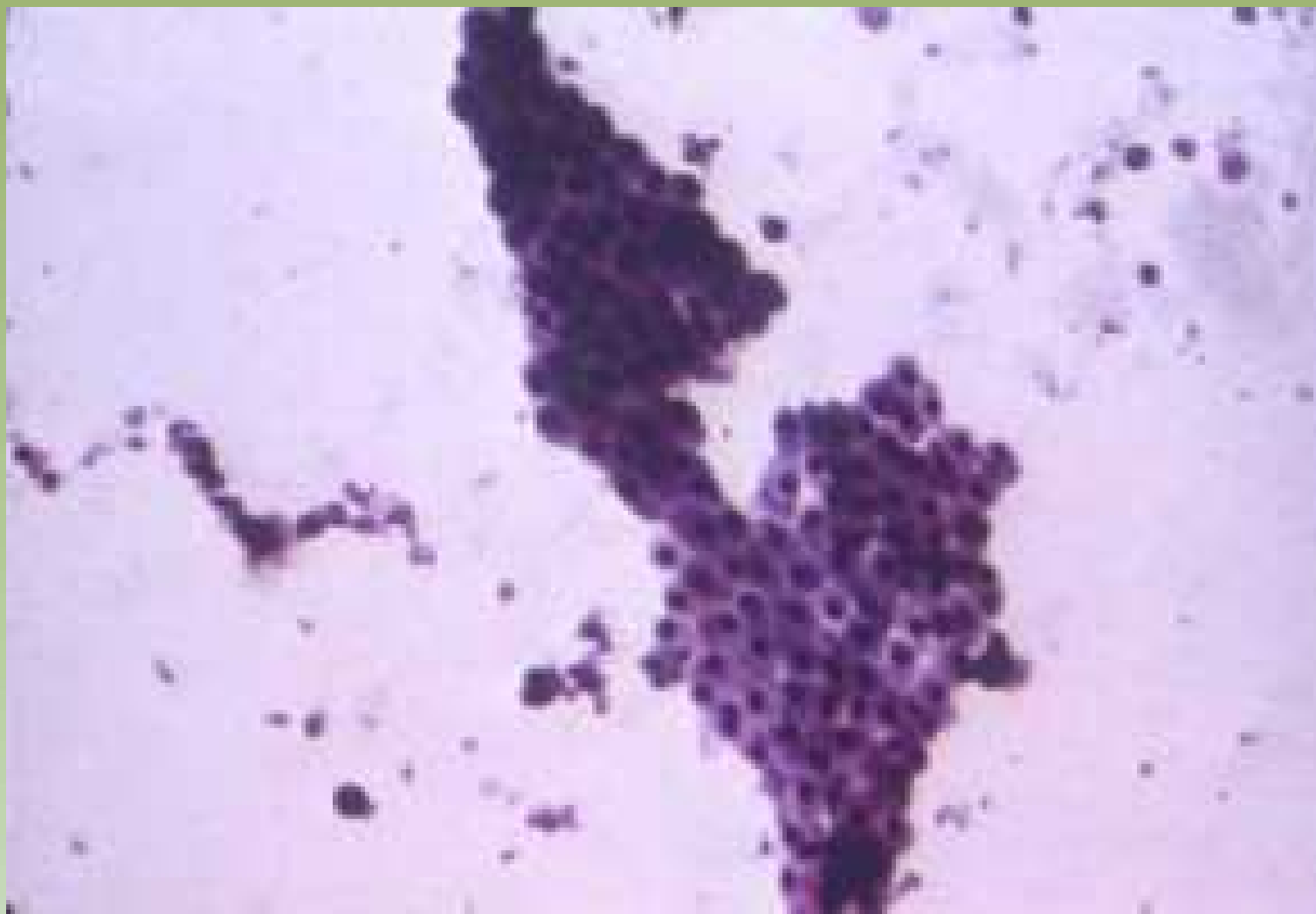


Projeto Graficos: Serviço de Educação e Informação: Técnico-Químicas / CEDOC / INCA

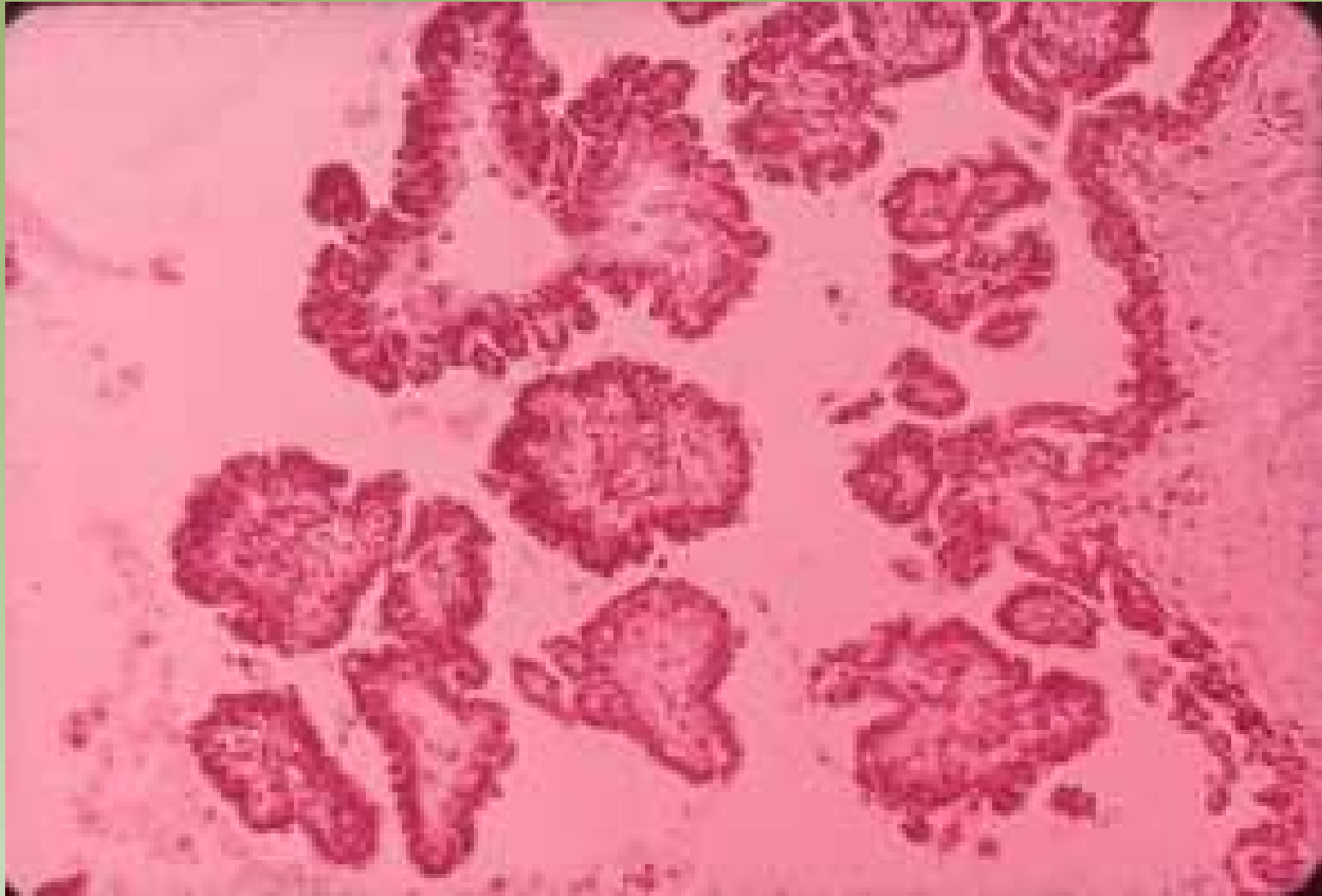


Projeto Graficos: Serviço de Edição e Informação / Técnico-Científica / CEDOC / INCA

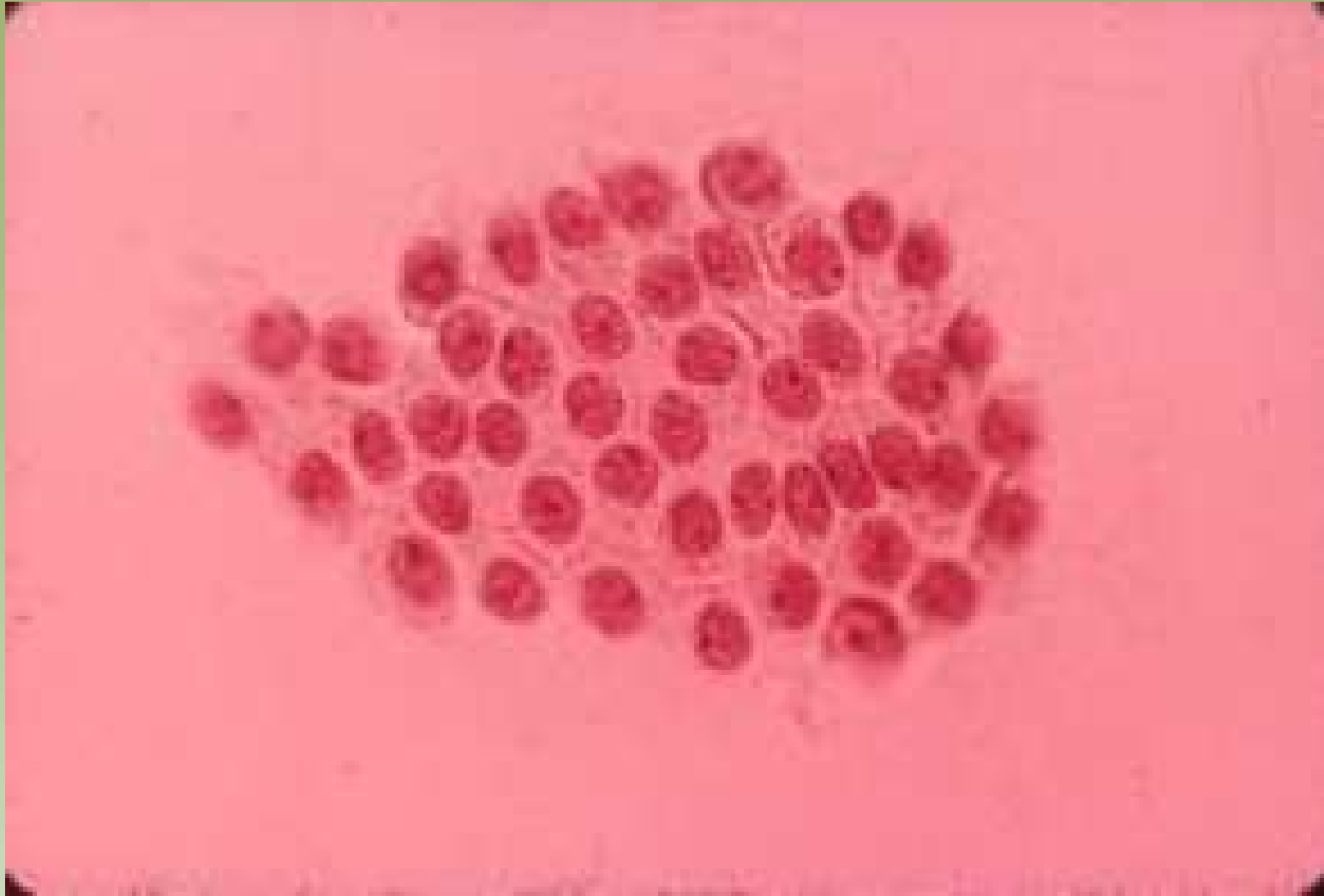




Projeto Graficos: Serviço de Edição e Informação / Técnico-Científica / CEDD / INCA



Projeto Graficos: Serviço de Edição e Informação / Técnico-Científica / CEDOC / INCA



Projeto Graficos: Serviço de Edição e Informação / Técnico-Químicas / CEDOC / INCA

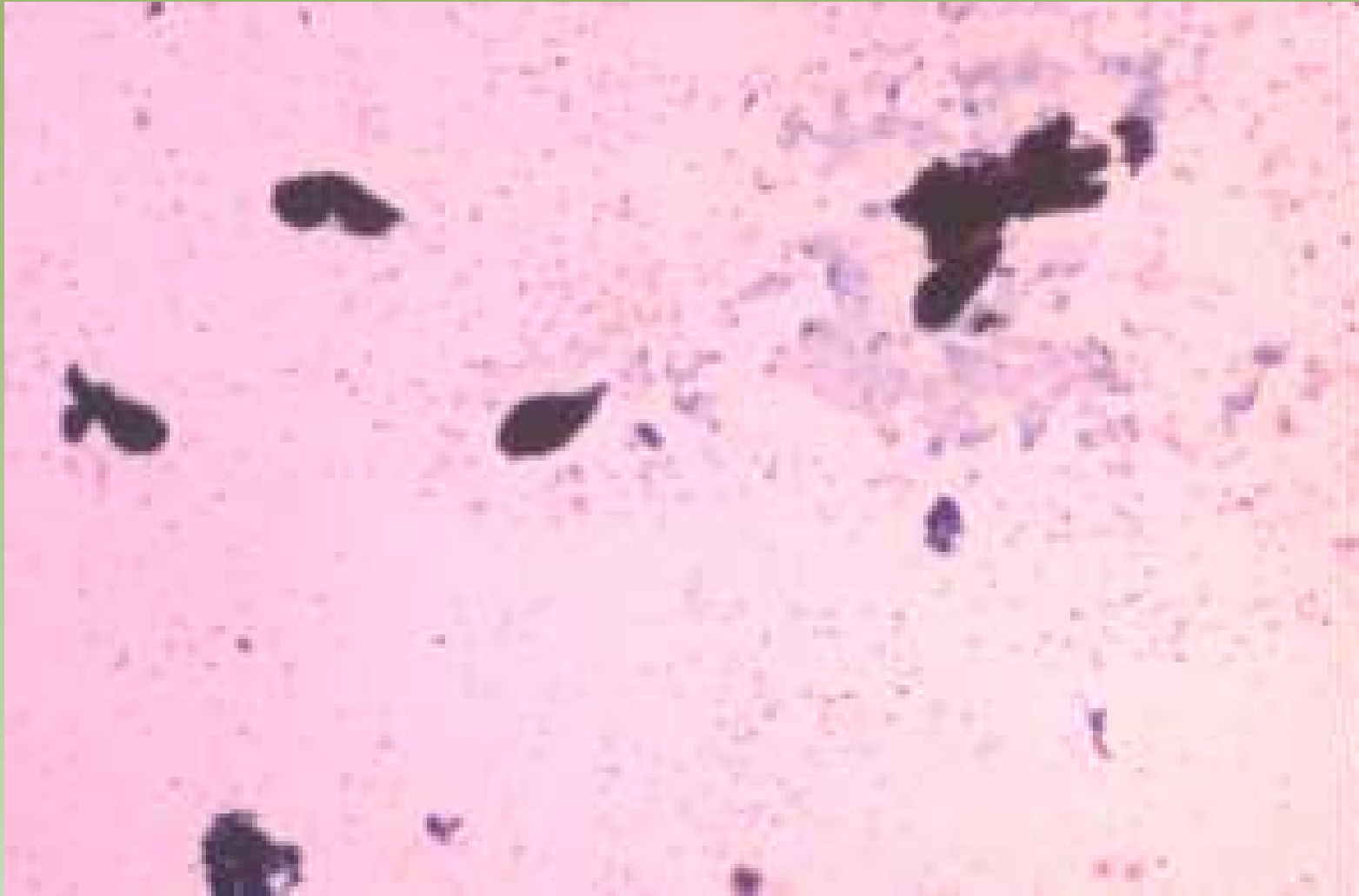


Ministério da Saúde

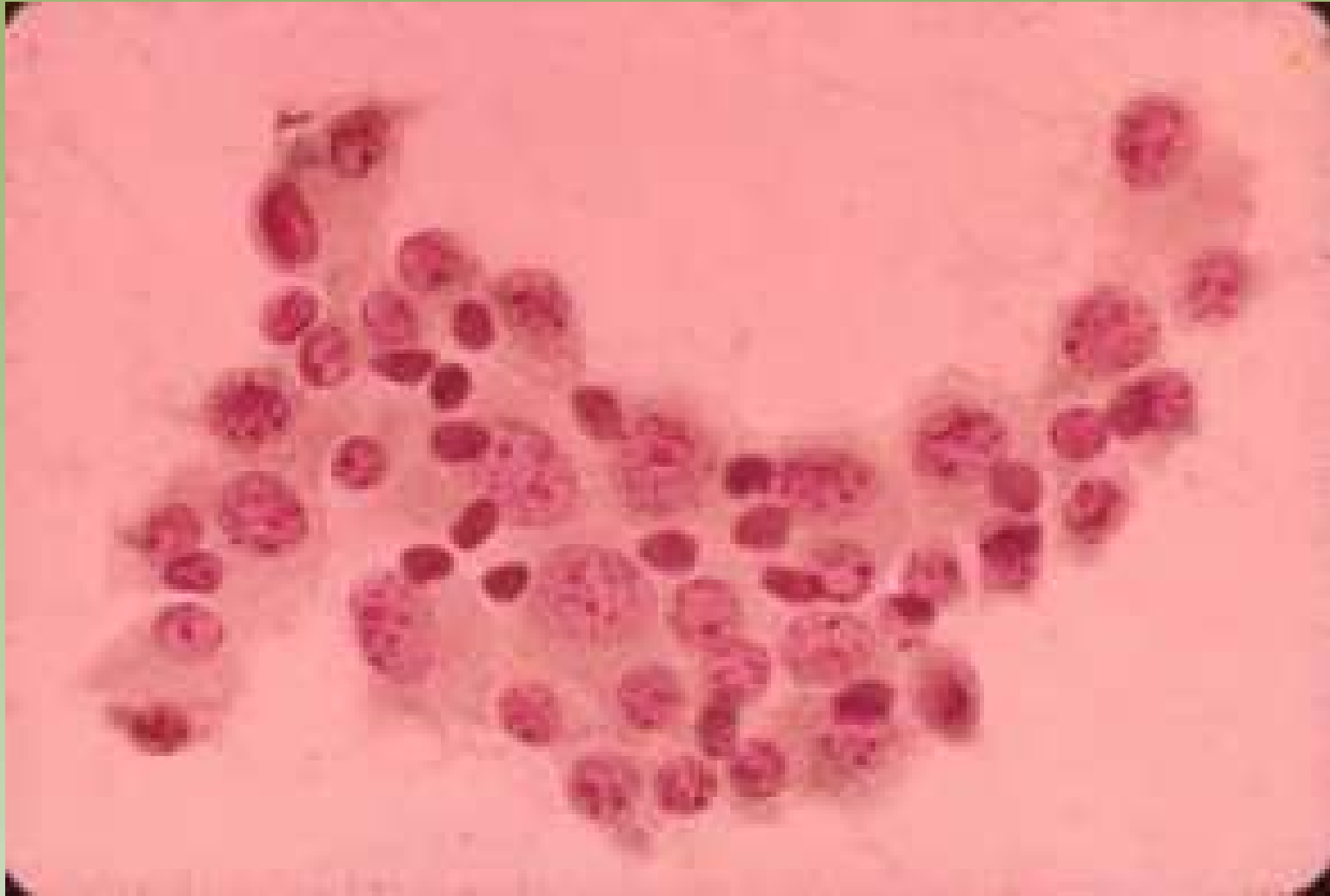

# Fibroadenoma

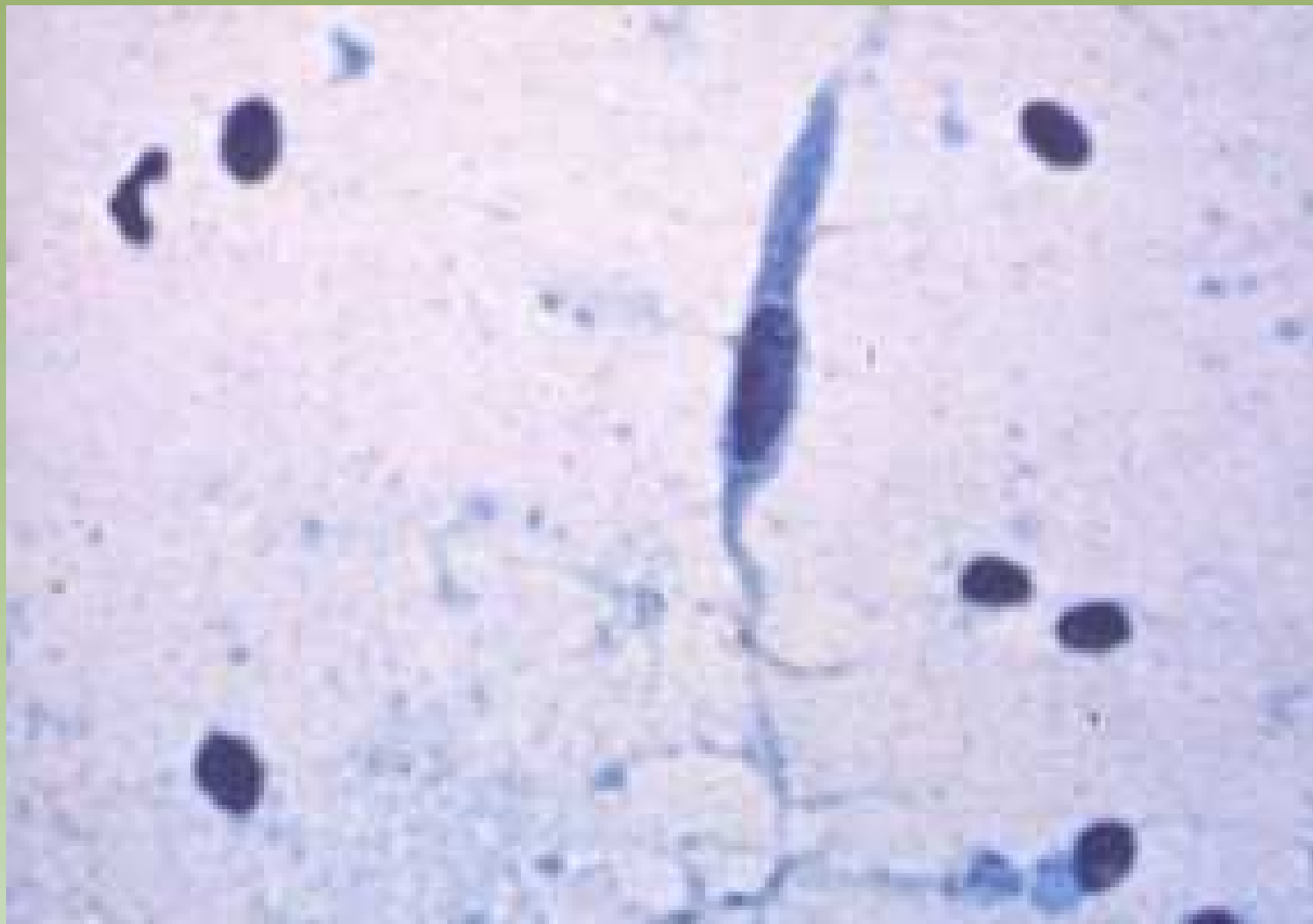- Grande celularidade
- Grupamentos em um único plano coeso, de células ductais
- Projeções digiformes
- Numerosos núcleos bipolares (= benignidade) (células mioepiteliais)
- Raras células estromais, espumosas e apócrinas
- Falso positivo em mulheres grávidas e jovens



Projeto Gráfico: Serviço de Edição e Informação / Técnico-Científica / CEDD / INCA



Projeto Gráfico: Serviço de Edição e Informação / Técnico-Gráfica / CEDO / INCA

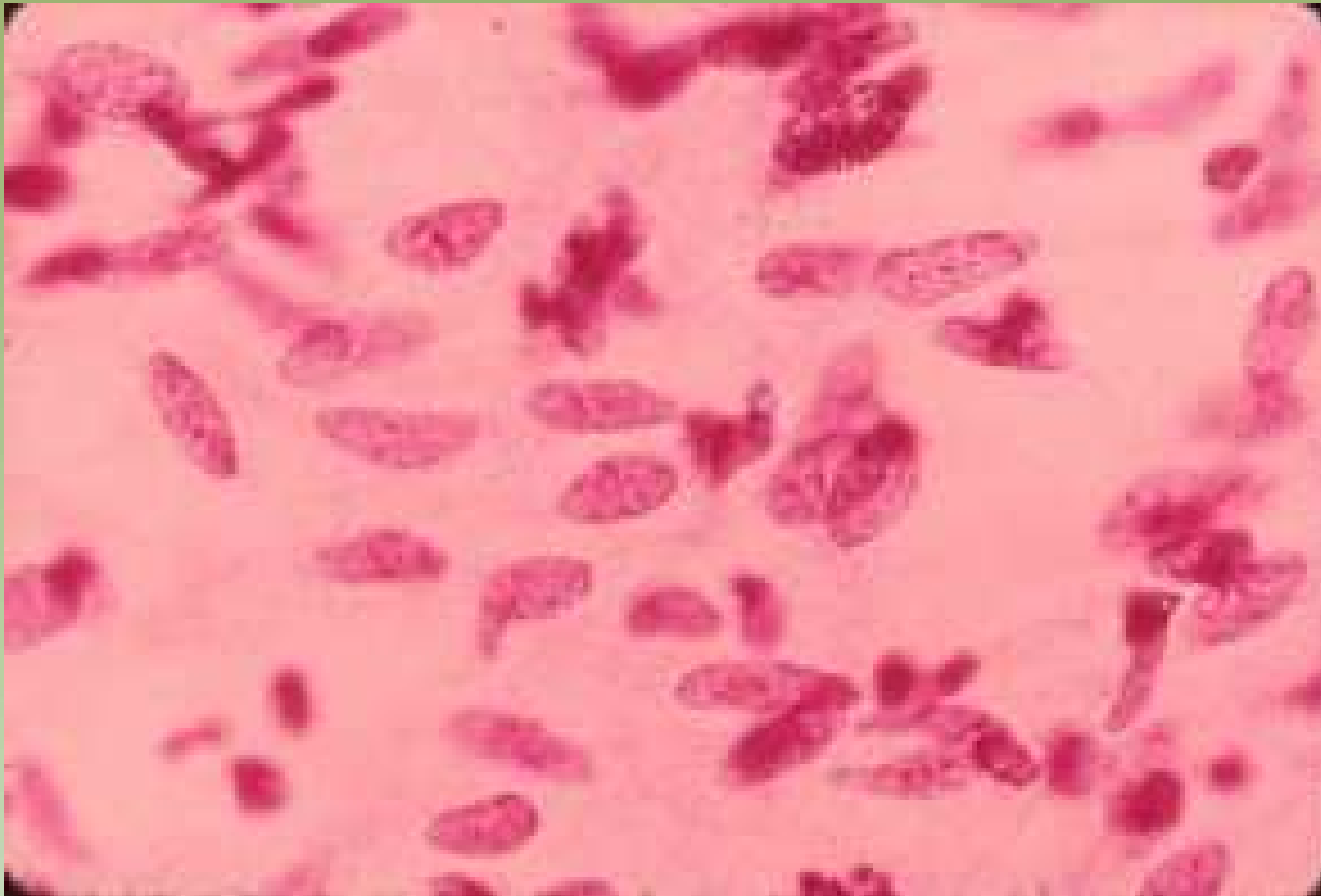


Projeto Gráfico: Serviço de Estilo e Informação / Técnico-Científica / CEDO / INCA



Ministério da Saúde





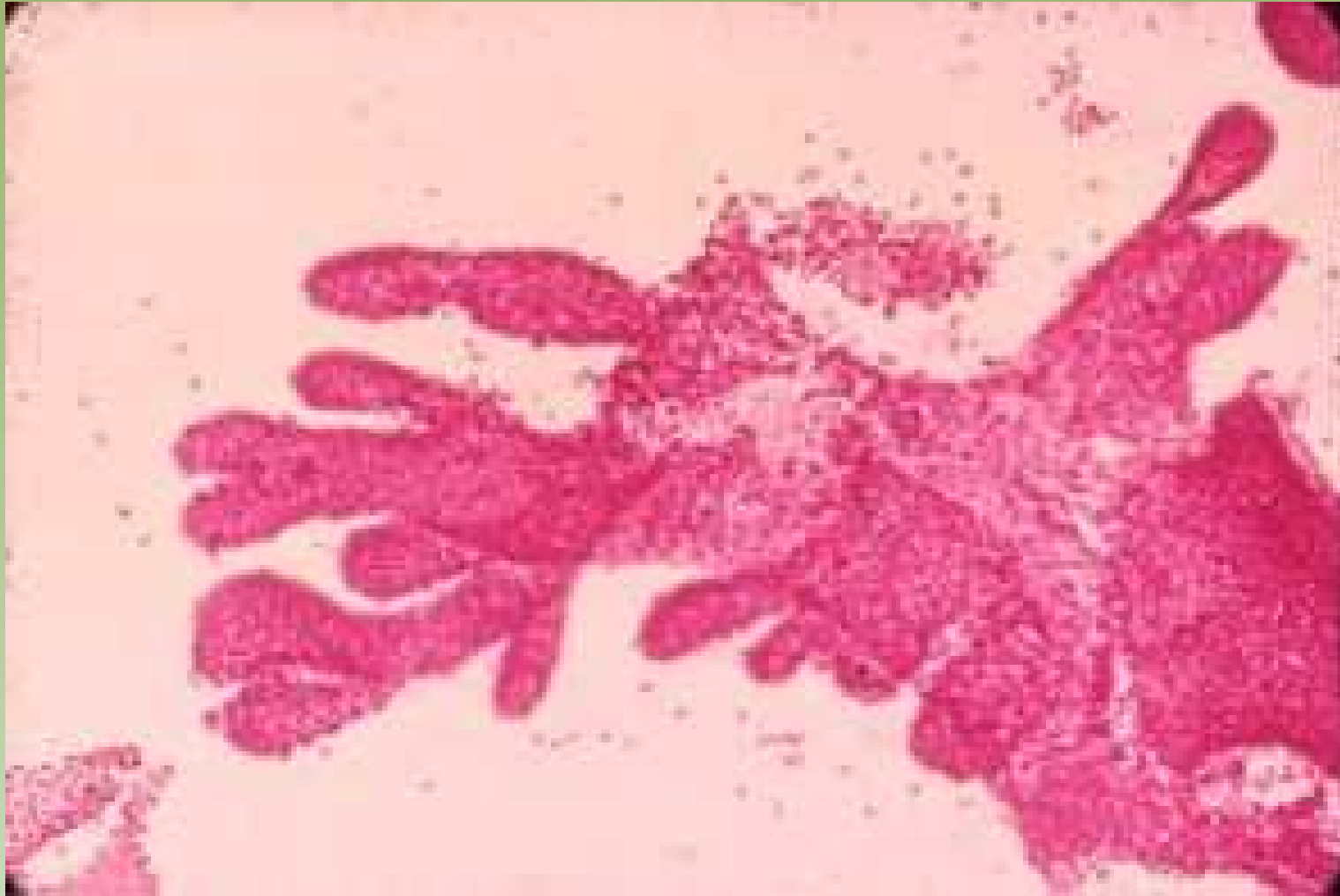Projeto Gráfico: Serviço de Edição e Informação / Técnico-Científica / CEDD / INCA



Ministério da  
Saúde



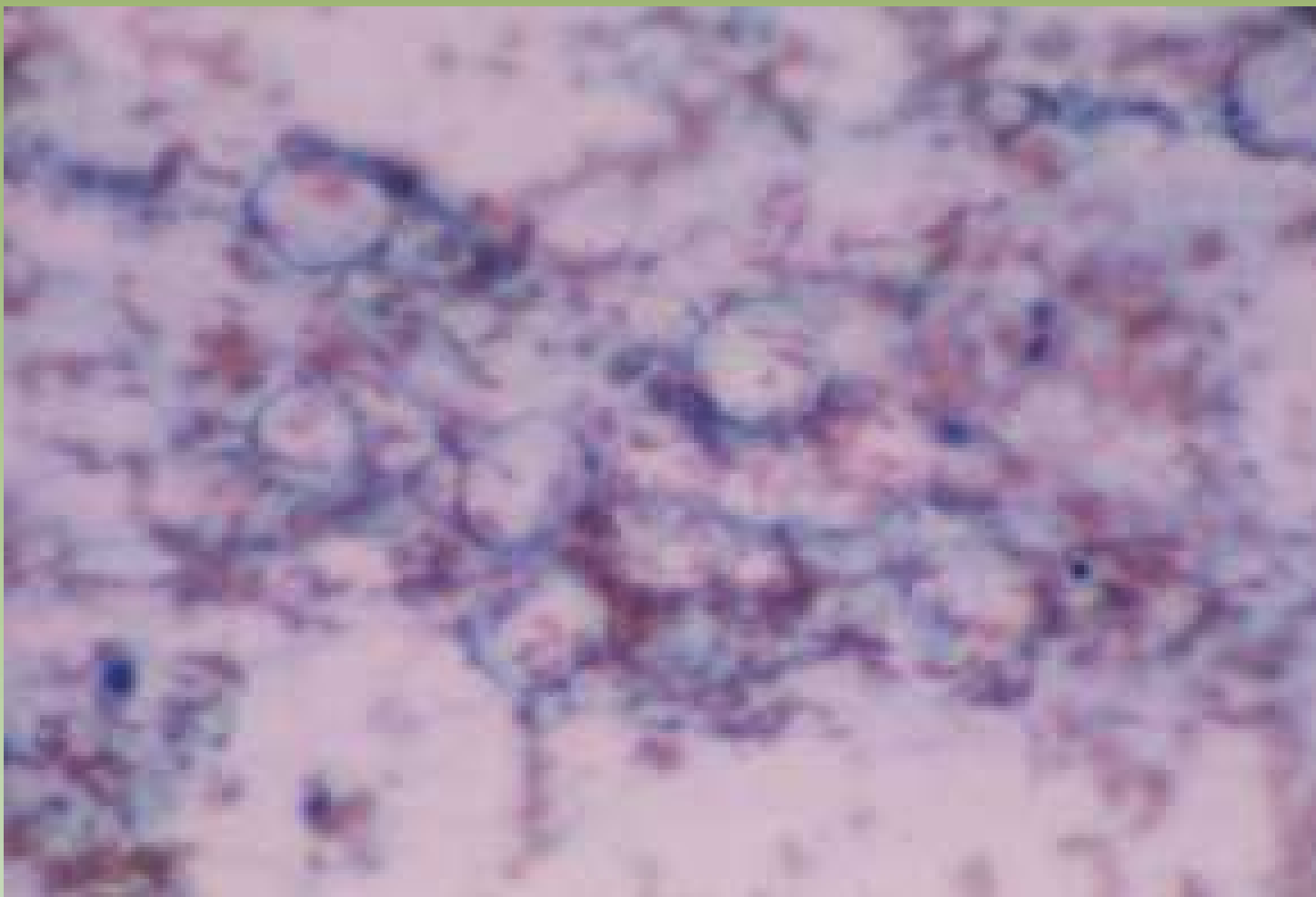




Projeto Graficos: Serviço de Edição e Informação: Técnico-Científica / CEDOC / INCA

# Necrose Gordurosa

- Informação clínica
- Após trauma, reação tipo corpo estranho
- Pode mimetizar Ca (falso – positivo)
- Restos amorfos (= gordura degenerada); células inflamatórias (neutrófilos, plasmócitos e linfócitos)
- Macrófagos fagocitando gordura (vacuolização citoplasmática)
- Células gigantes histiocitárias multinucleadas
- Células estromais (podem estar reativas)

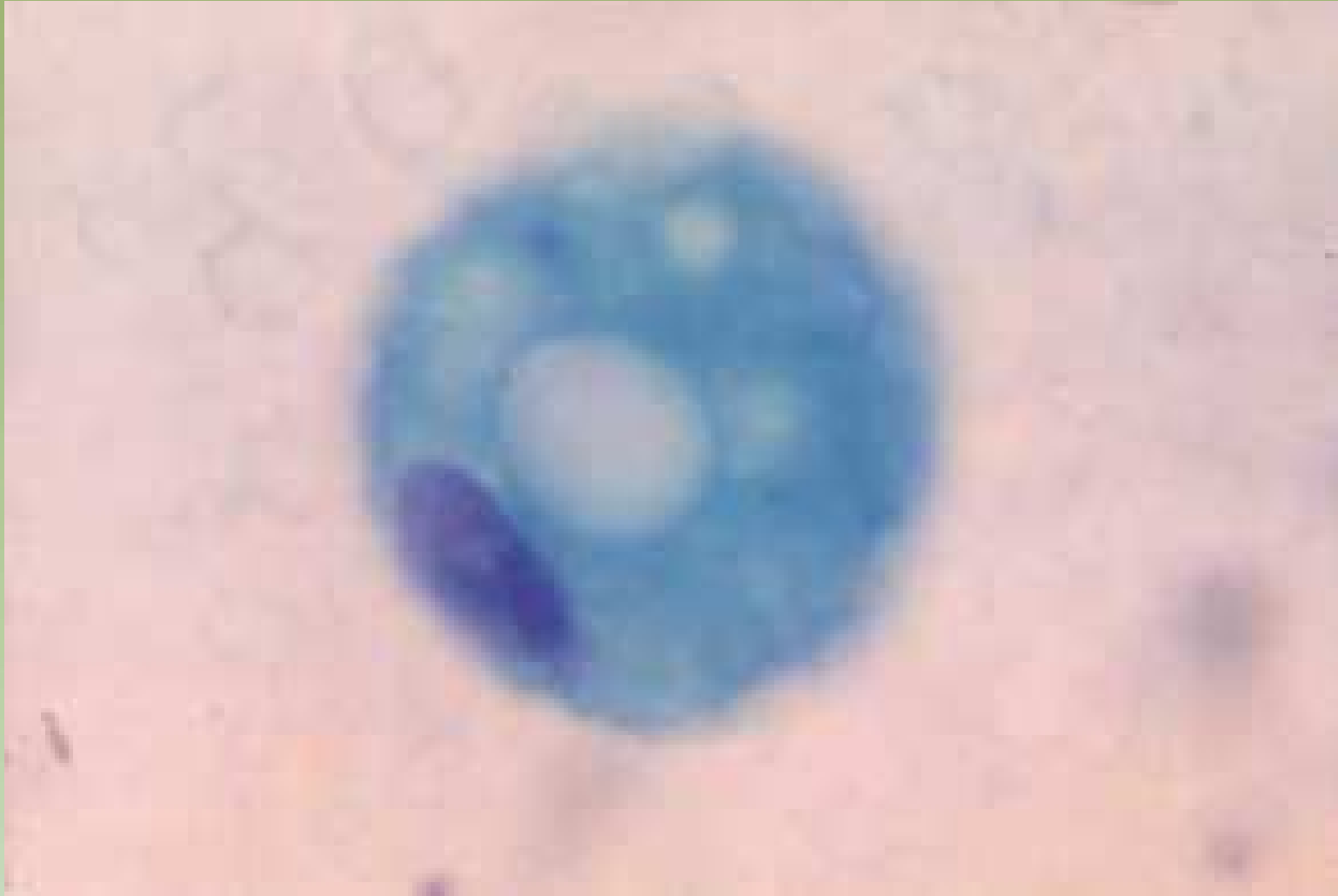

Projeto Gráfico: Serviço de Estilo e Informação / Técnico-Científica / CEDO / INCA



Ministério da  
Saúde

GOVERNO FEDERAL  
**BRASIL**  
PAÍS RICO E PAÍS SEM POBREZA

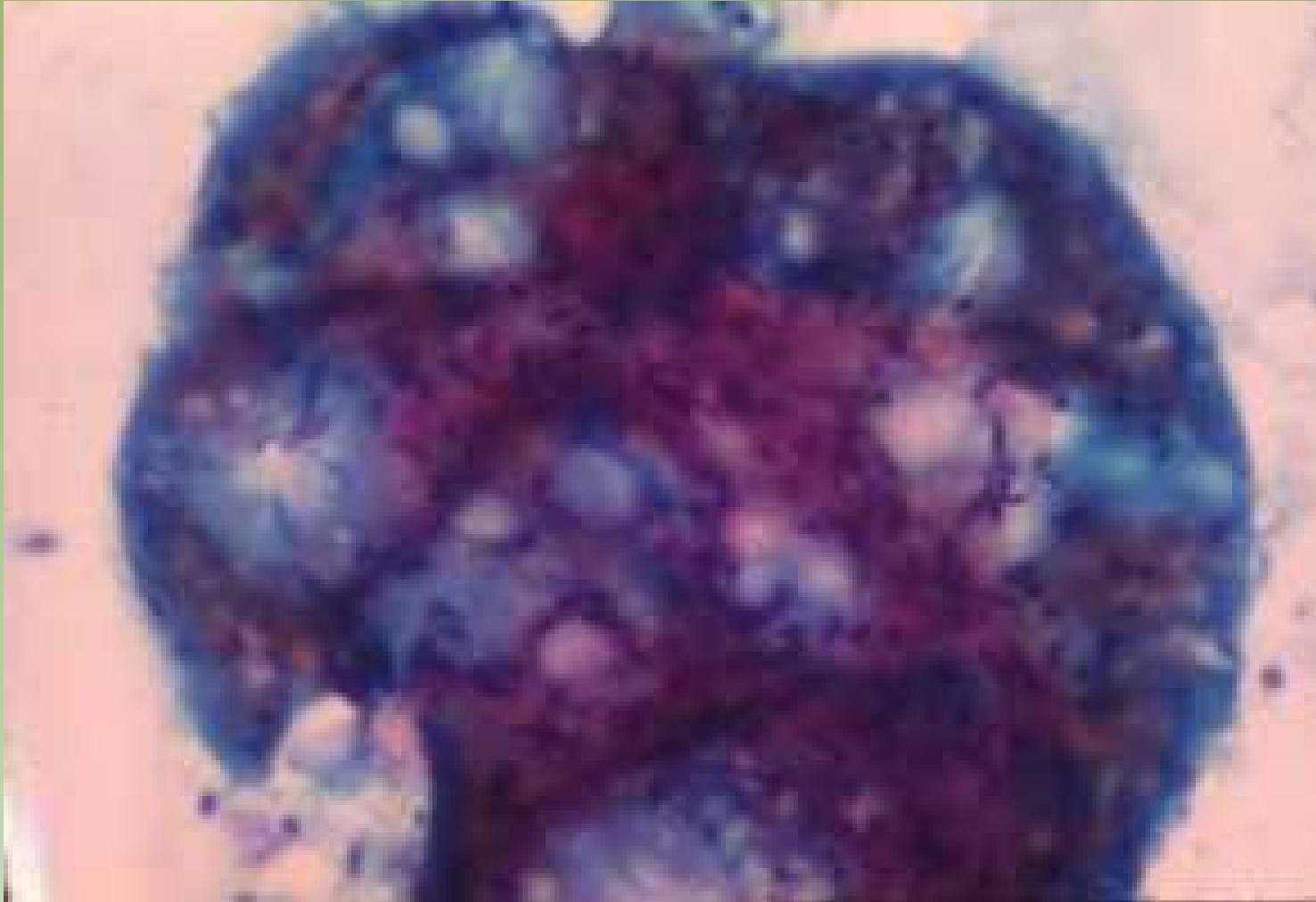


Projeto Galvani: Serviço de Esfregaço e Informação: Técnico-Científica / CEDO / INCA



Ministério da  
Saúde





Projeto Graficos: Serviço de Edição e Informação / Técnico-Científica / CEDOC / INCA

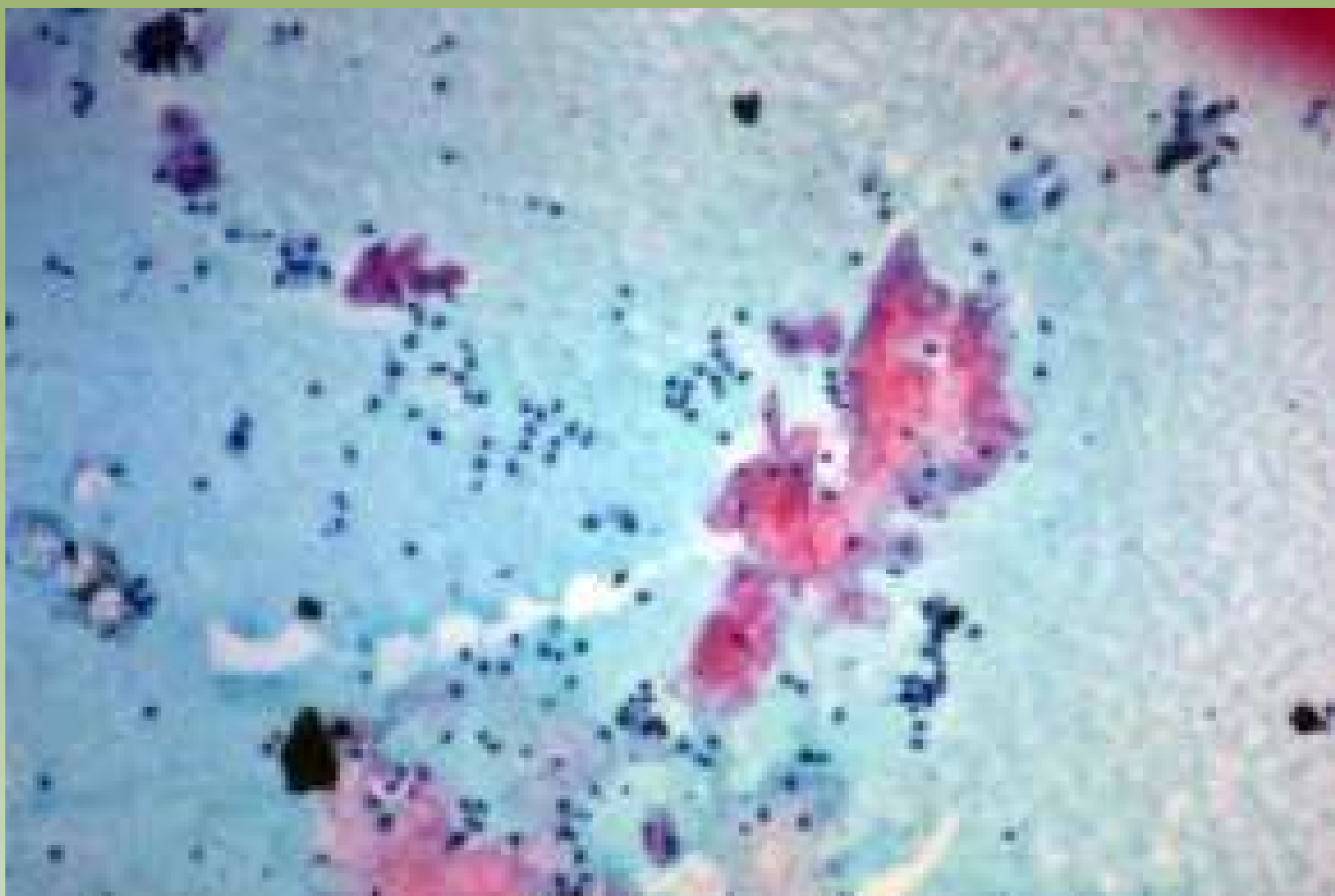


Ministério da Saúde



# Cisto Epidérmico (= Abscesso subareolar)

- Células escamosas anucleadas
- Inflamação aguda e crônica
- Reação do tipo corpo-estranho
- Atipia epitelial reacional
- Falso-positivo
- Informação clínica

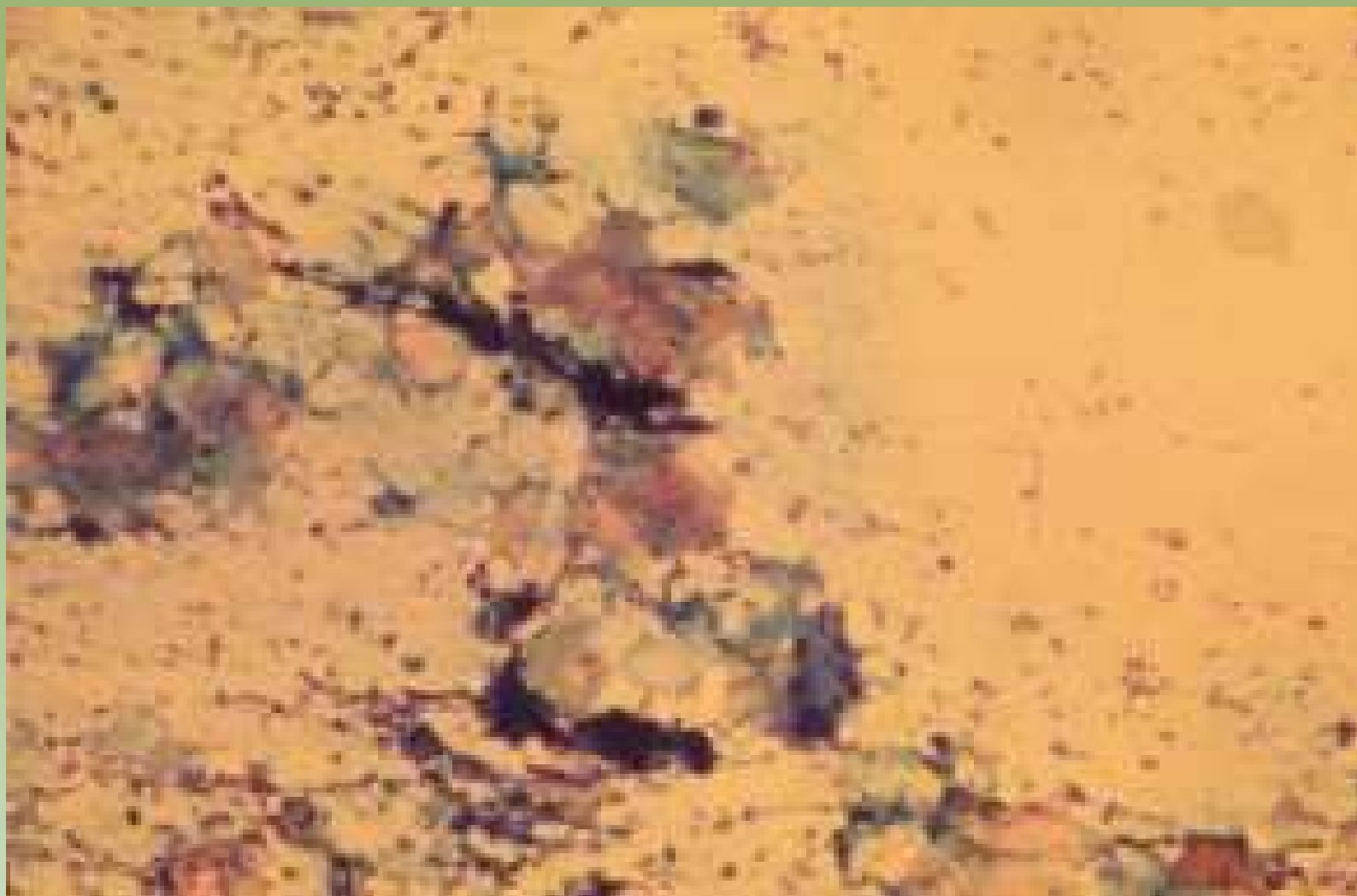


Projeto Graloz: Serviço de Estudo e Informação Tóxico-Carrefica / CEDC / INCA



Ministério da  
Saúde

GOVERNO FEDERAL  
**BRASIL**  
PAÍS RICO E PAÍS SEM POBREZA



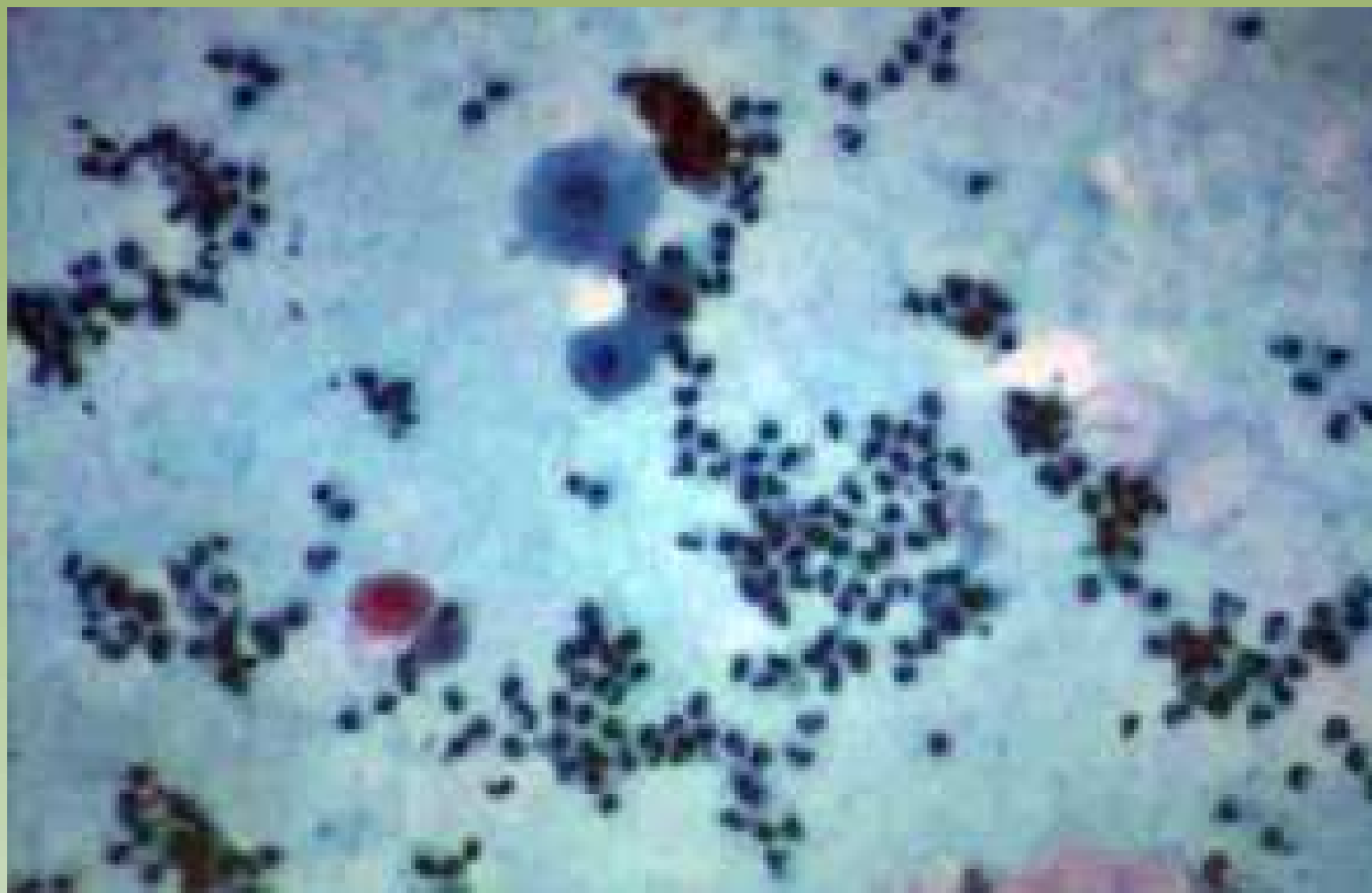
Projeto Grafico: Serviço de Edição e Informação / Técnico-Científica / CEDO / INCA



Ministério da  
Saúde





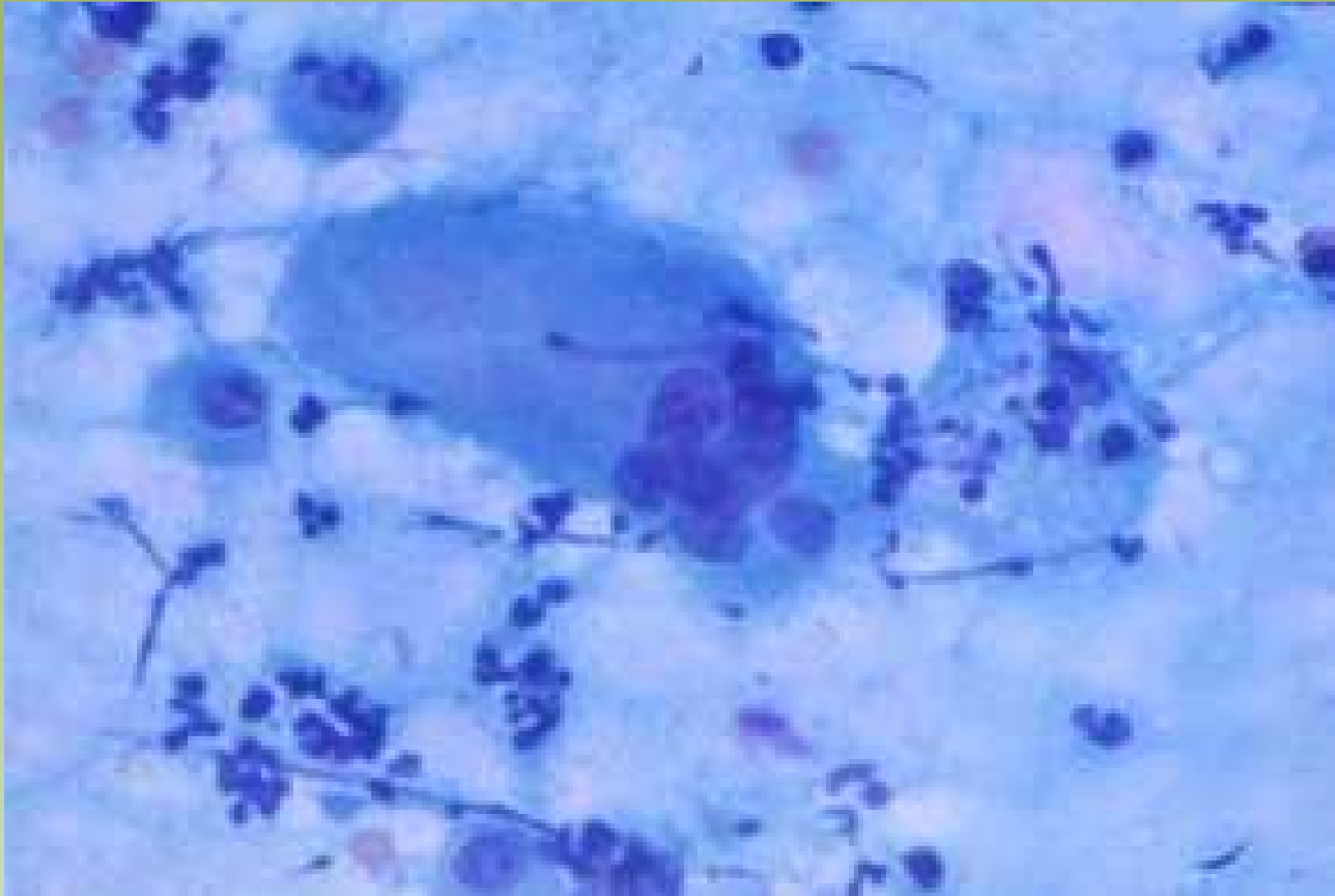


Projeto Gráfico: Serviço de Edição e Informação / Técnico-Científica / CEDOC / INCA



Ministério da  
Saúde

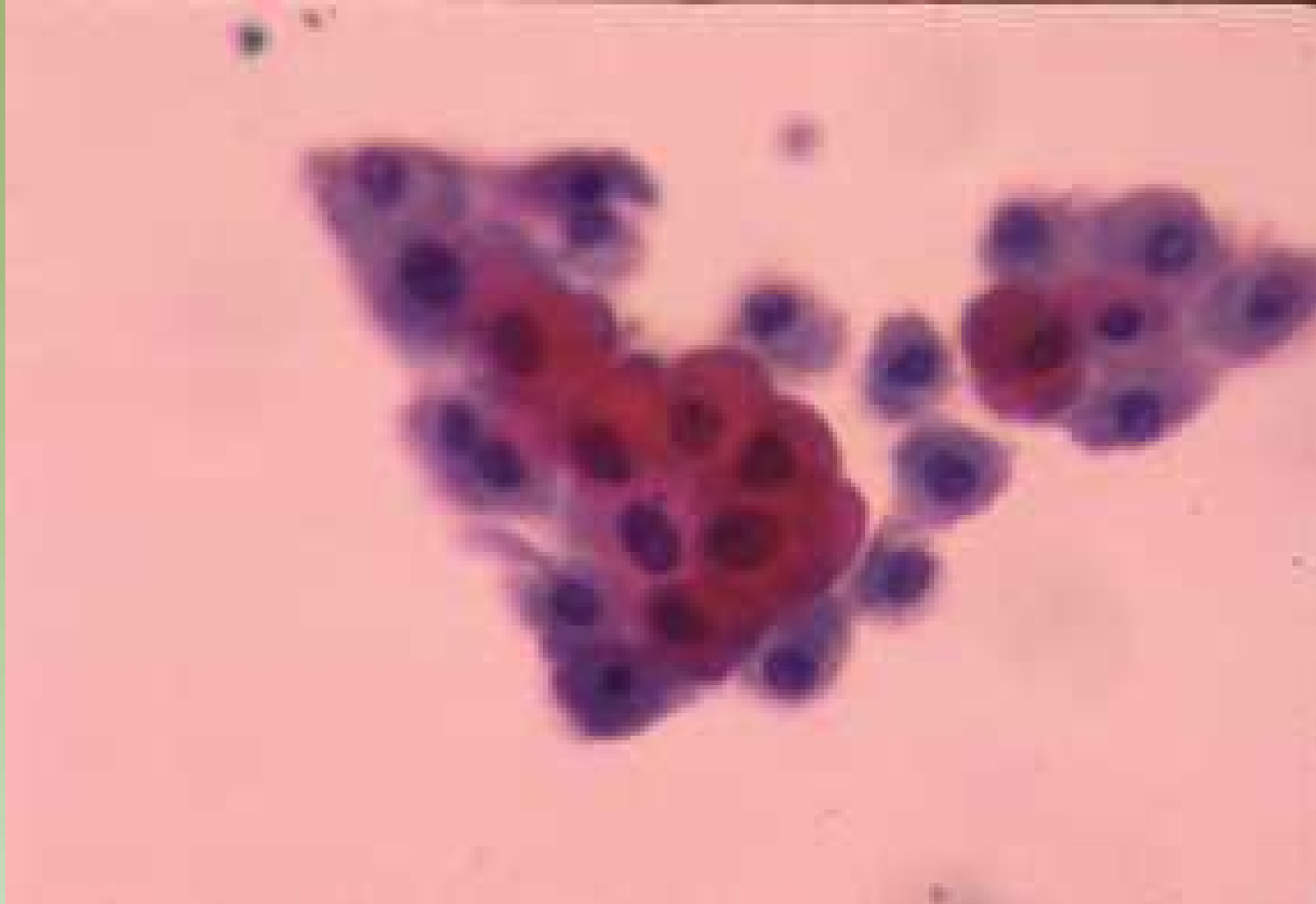GOVERNO FEDERAL  
**BRASIL**  
PAÍS RICO E PAÍS SEM POBREZA



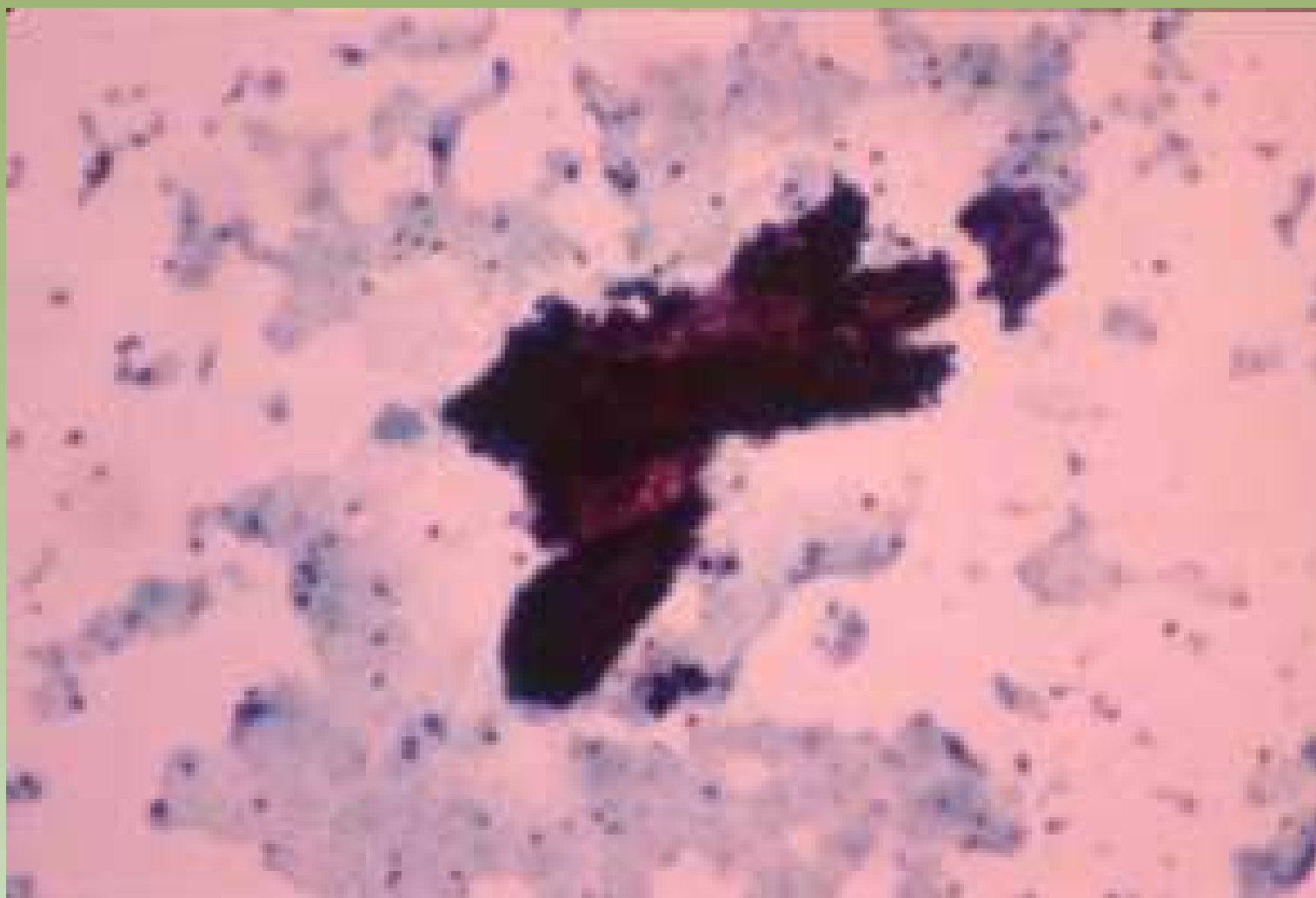
Projeto Gralozzi: Serviço de Estilo e Informação / Técnico-Científica / CEDD / INCA

# Doença Fibrocística

- Baixa celularidade
  - 82% de 210 casos – Franzén
  - 47% de 214 casos – Kline
- Pequenos grupamentos de células ductais coesas em favo de mel
- Células de metaplasia apócrina
- Células espumosas, estromais e adipócitos
- Núcleos bipolares (células mioepiteliais) = benignidade
- Alterações epiteliais proliferativas – grande celularidade → falso positivo



Projeto Gráfico: Serviço de Edição e Informação / Técnico-Científica / CEDOC / INCA



Projeto Graficos: Serviço de Edição e Informação / Técnico-Científica / CEDOC / INCA

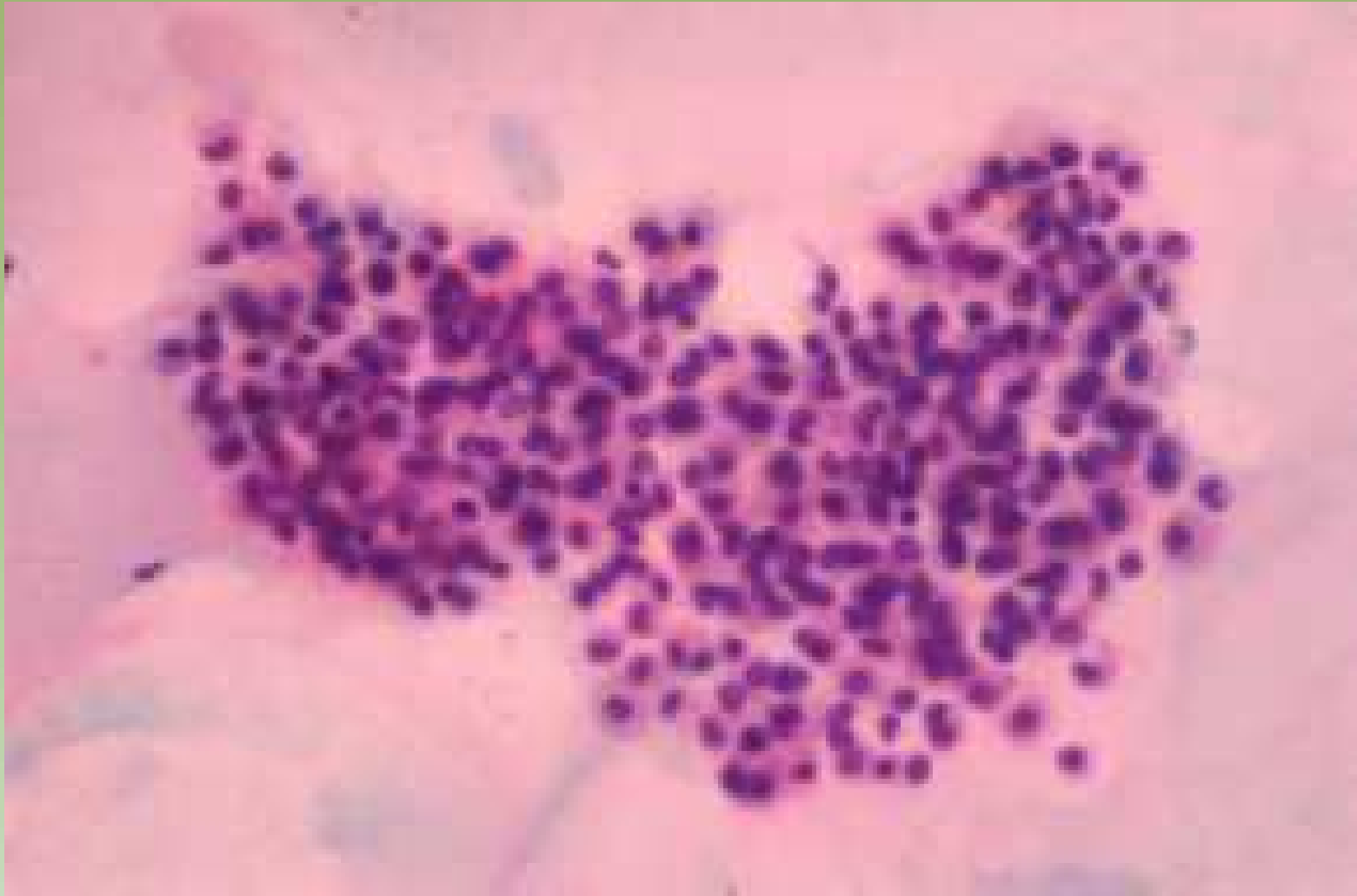

Ministério da  
Saúde

GOVERNO FEDERAL  
**BRASIL**  
PAÍS RICO E PAÍS SEM POBREZA

# Papiloma

- Grupamentos papiliformes tridimensionais
- Descarga papilar serosa ou hemorrágica
- Vacuolização citoplasmática
- Diagnóstico diferencial com Ca papilífero

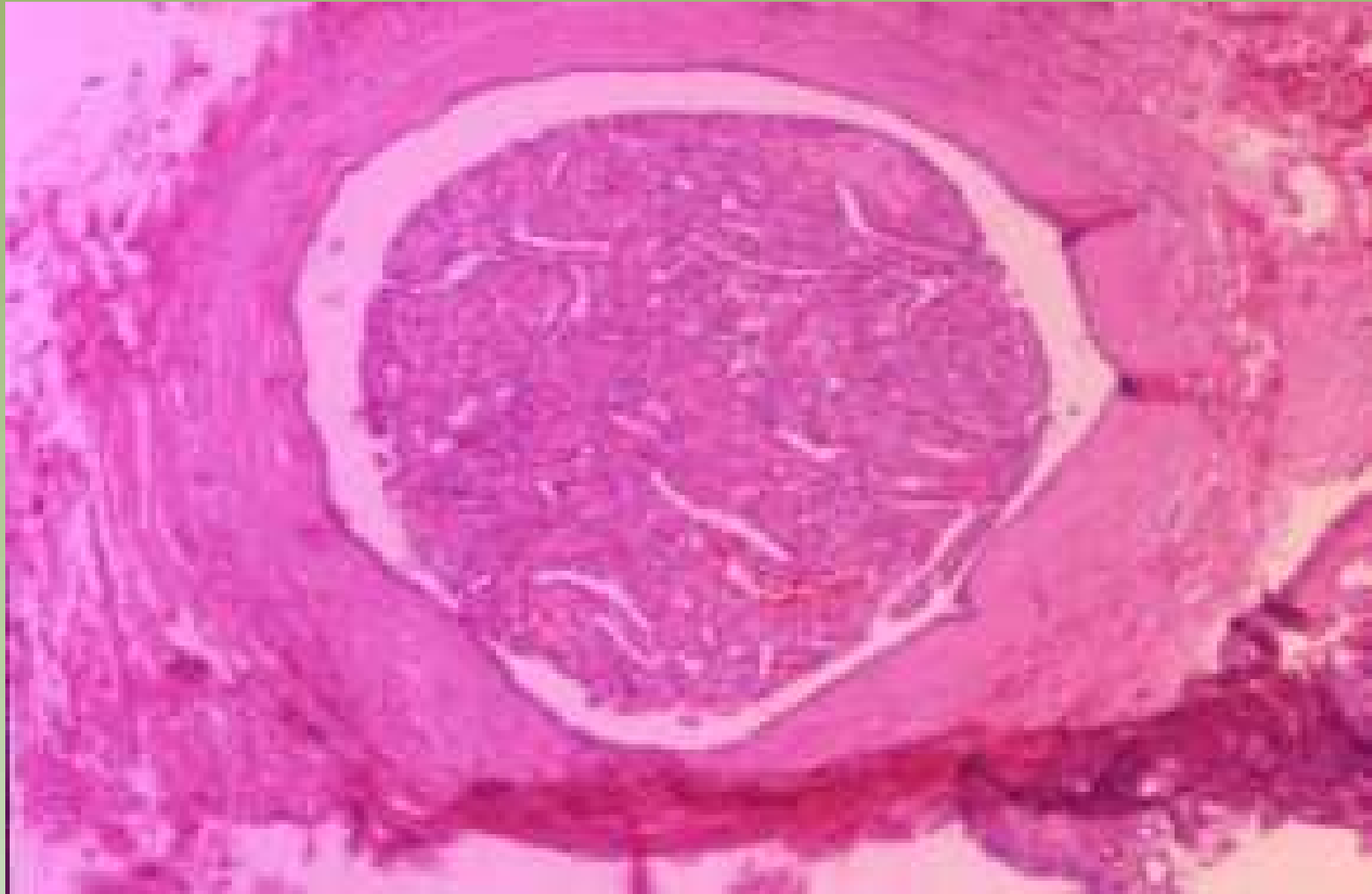


Projeto Gráfico: Serviço de Edição e Informação / Técnico-Científica / CEDOC / INCA



Ministério da Saúde





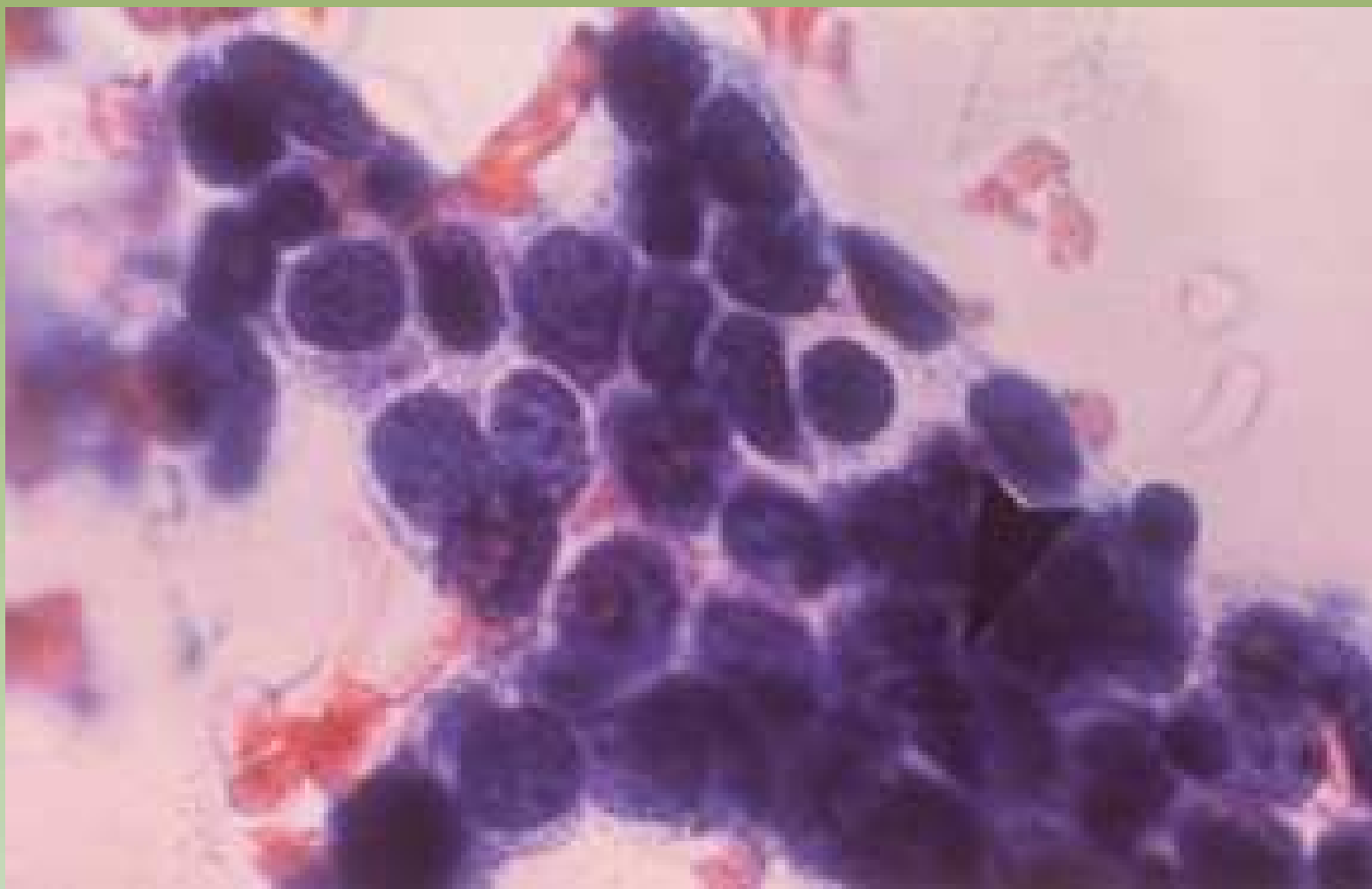
Projeto Gráfico: Serviço de Edição e Informação / Técnico-Científica / CEDD / INCA



# Lesões Proliferativas do Epitélio Mamário

- Aspirados hiper celulares em pacientes idosos
- Atipia citológica de prognóstico de significado indeterminado
- Epitélio ductal proliferativo com arquitetura cribriforme
- Epitélio ductal proliferativo com arquitetura micropapilar
- Necrose e atipia que podem simular comedocarcinomas intraductal, carcinoma infiltrante, metástase ou infarto com lesão benigna (fibroadenoma ou papiloma)
- Neoplasia lobular

- Hiperplasias ductal de vários graus, incluindo as atípicas podem ser confundidas em carcinoma in situ, carcinoma ductal infiltrante bem diferenciado, carcinomas tubular e lobular como também fibroadenomas. Todos apresentam células pequenas e cromatina pálida. Portanto a diferenciação citológica entre hiperplasia ductal ou fibroadenoma de carcinomas de células pequenas não é possível.

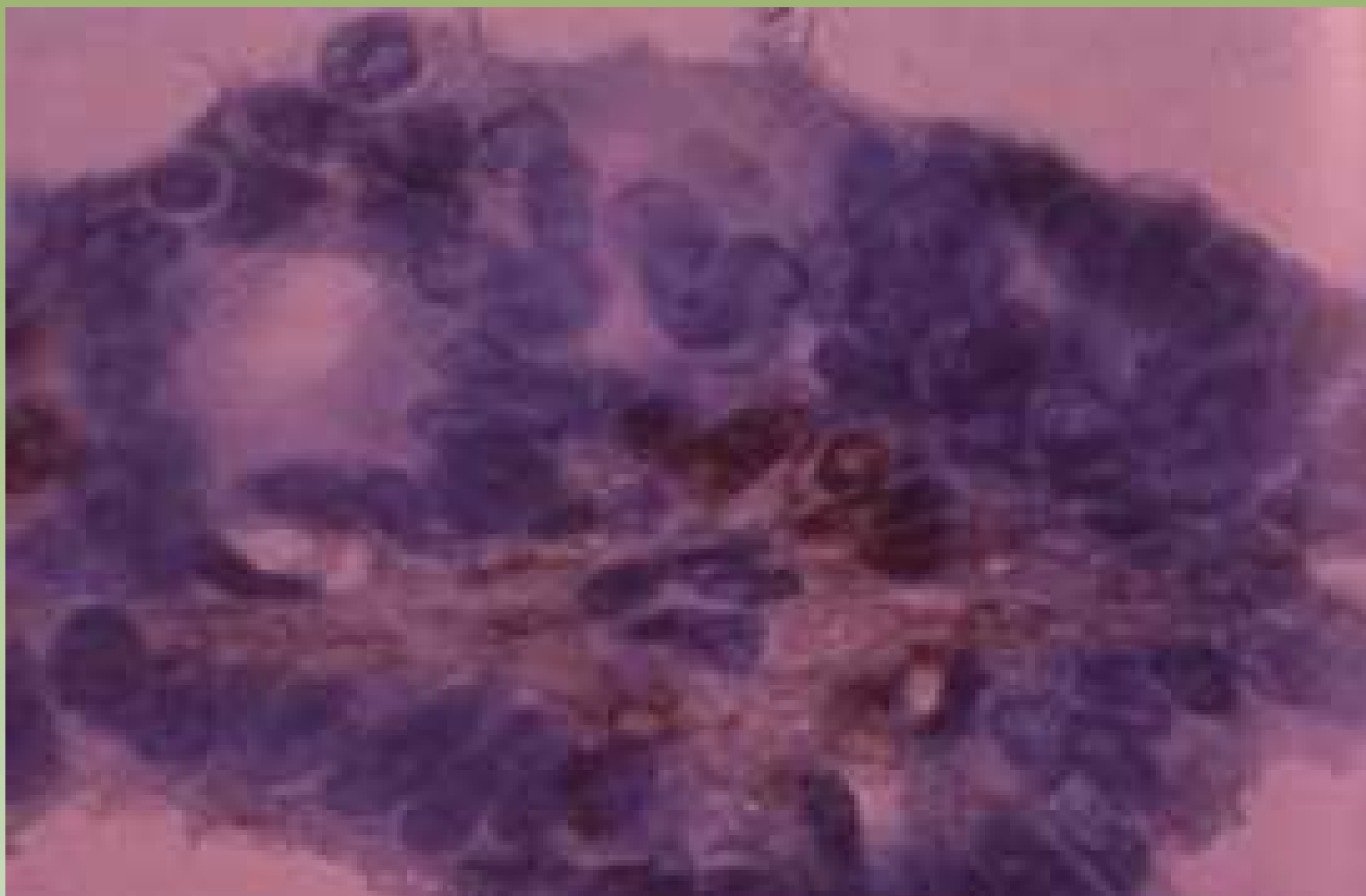


Projeto Graficos: Serviço de Edição e Informação: Técnico-Científica / CEDD / INCA



Ministério da  
Saúde

GOVERNO FEDERAL  
**BRASIL**  
PAÍS RICO E PAÍS SEM POBREZA

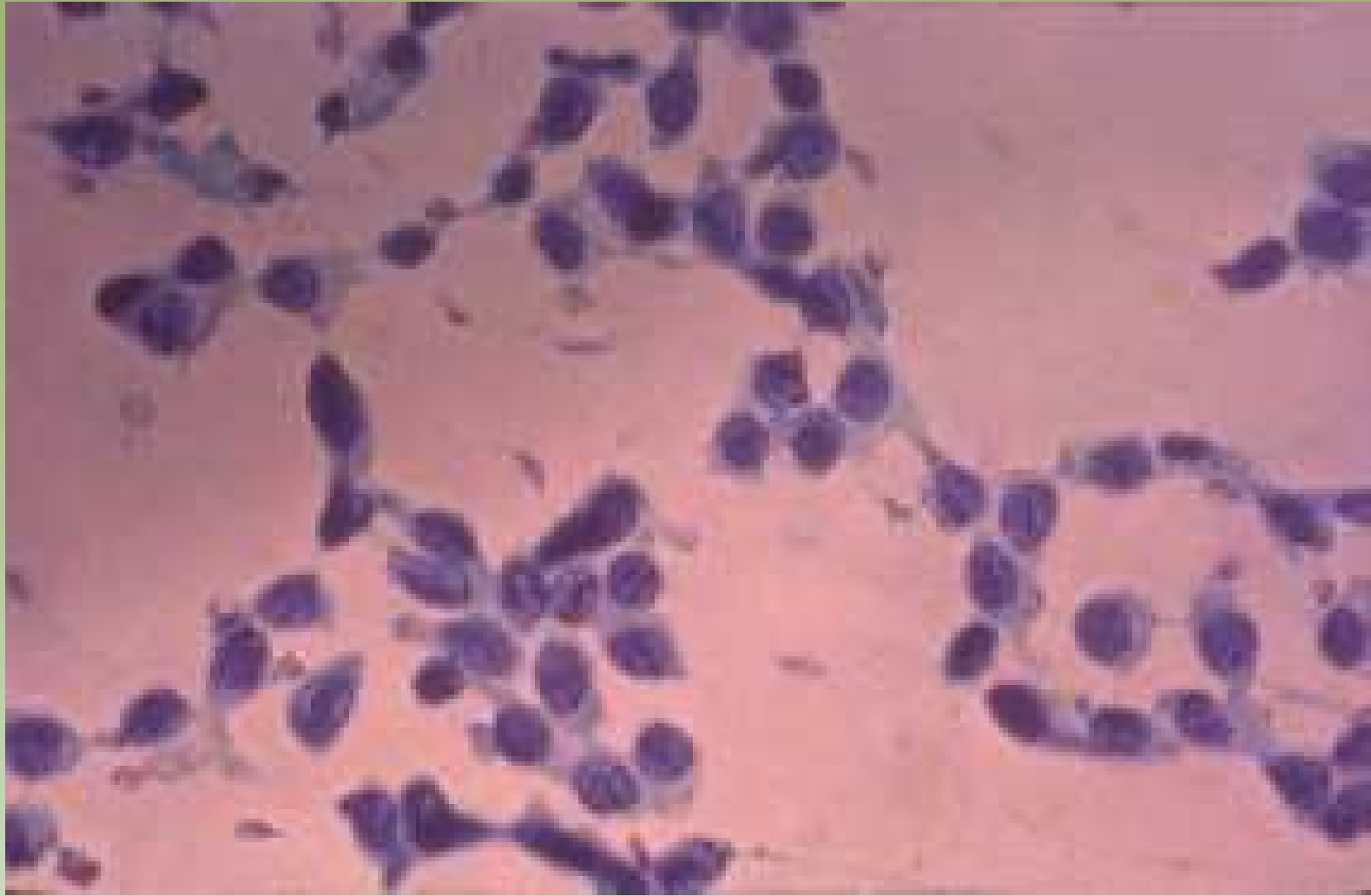


Projeto Graficos: Serviço de Estilo e Informação / Técnico-Químicas / CEDOC / INCA



Ministério da  
Saúde

GOVERNO FEDERAL  
**BRASIL**  
PAÍS RICO E PAÍS SEM POBREZA

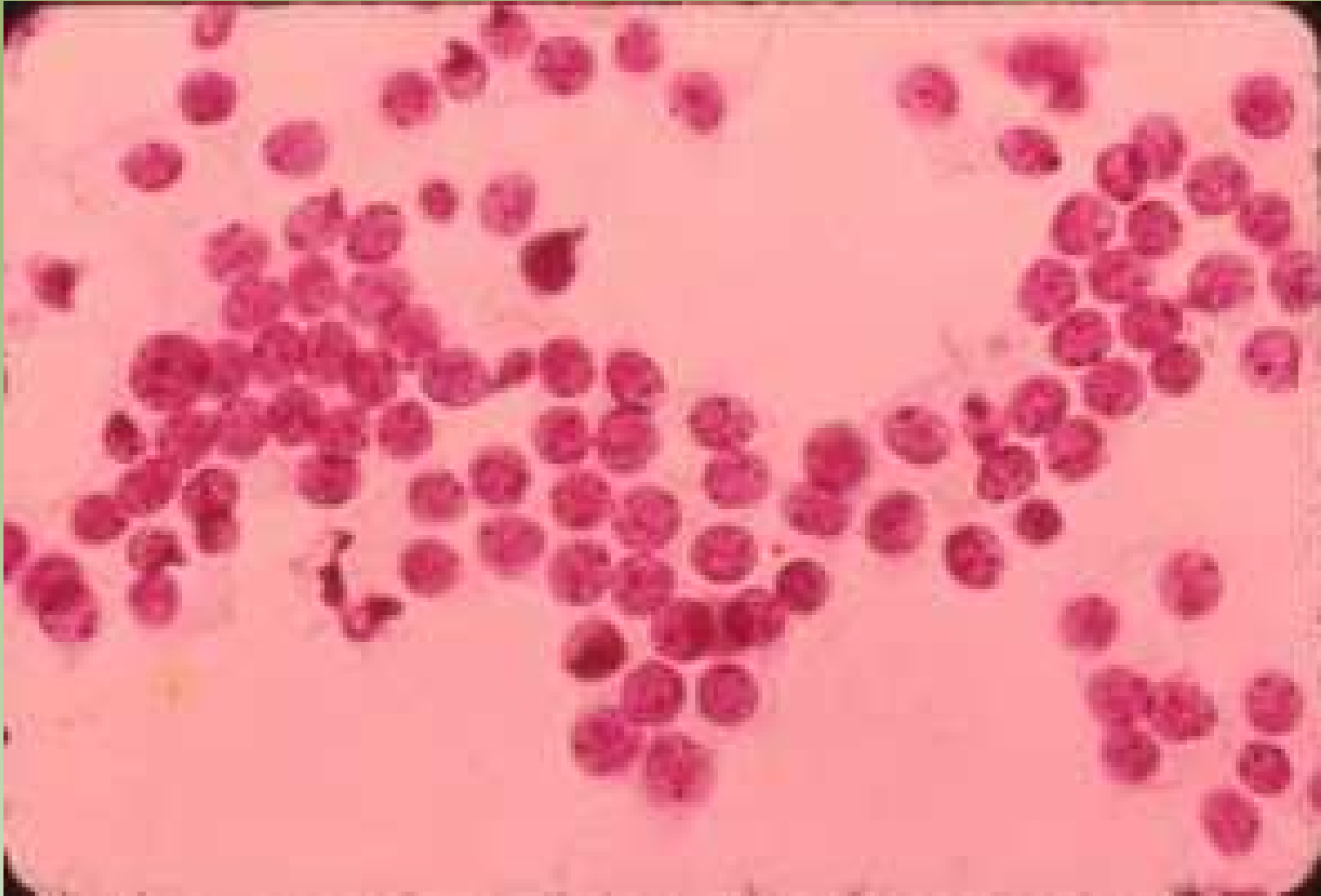


Projeto Gráfico: Serviço de Edição e Informação / Técnico-Científica / CEDOC / INCA

# Lesões Malignas

# Carcinoma Ductal

- Grande celularidade
- Dispersão
- Tipo celular único
- Atipia celular



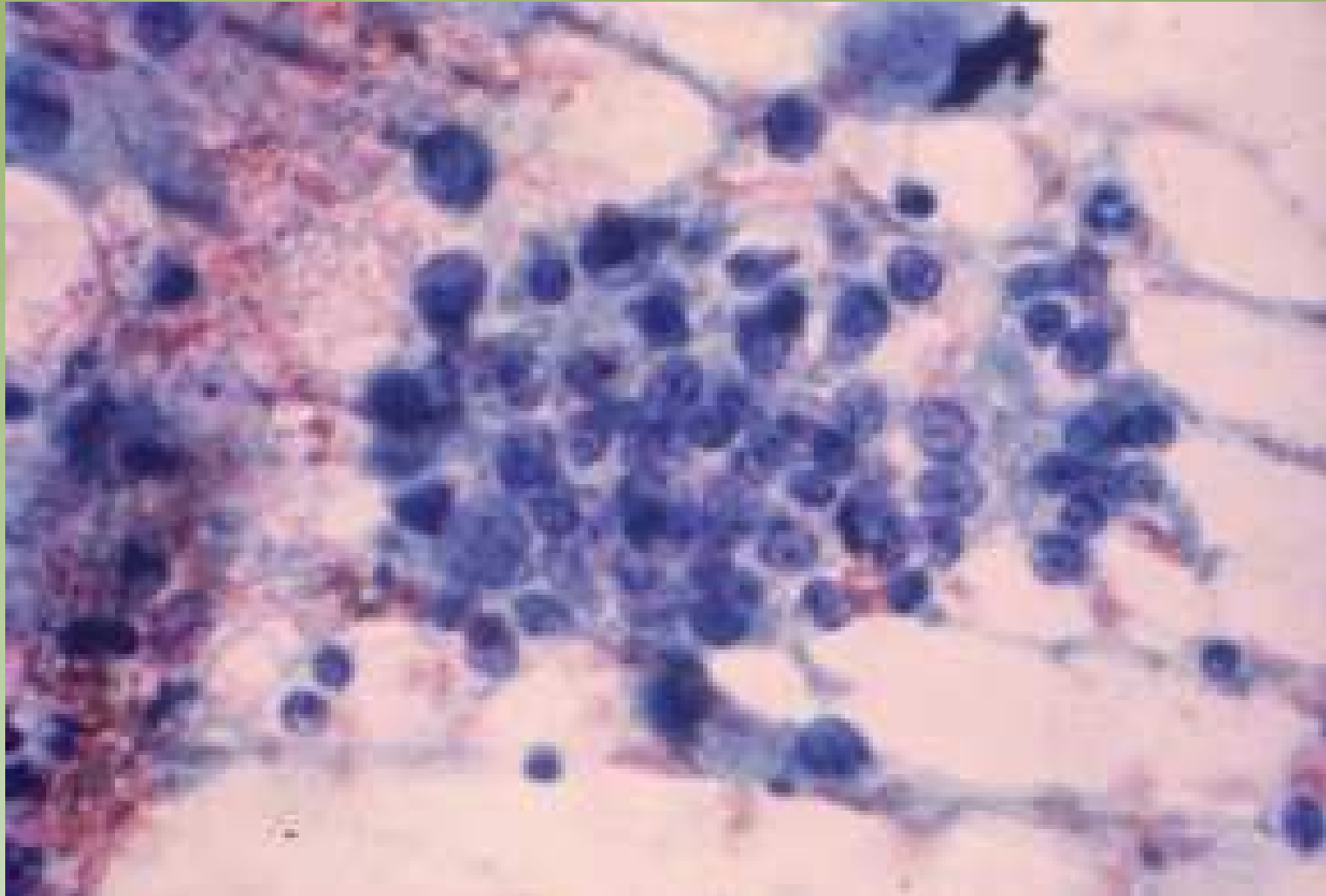
Projeto Gráfico: Serviço de Edição e Informação / Técnico-Gráfica / CEDO / INCA



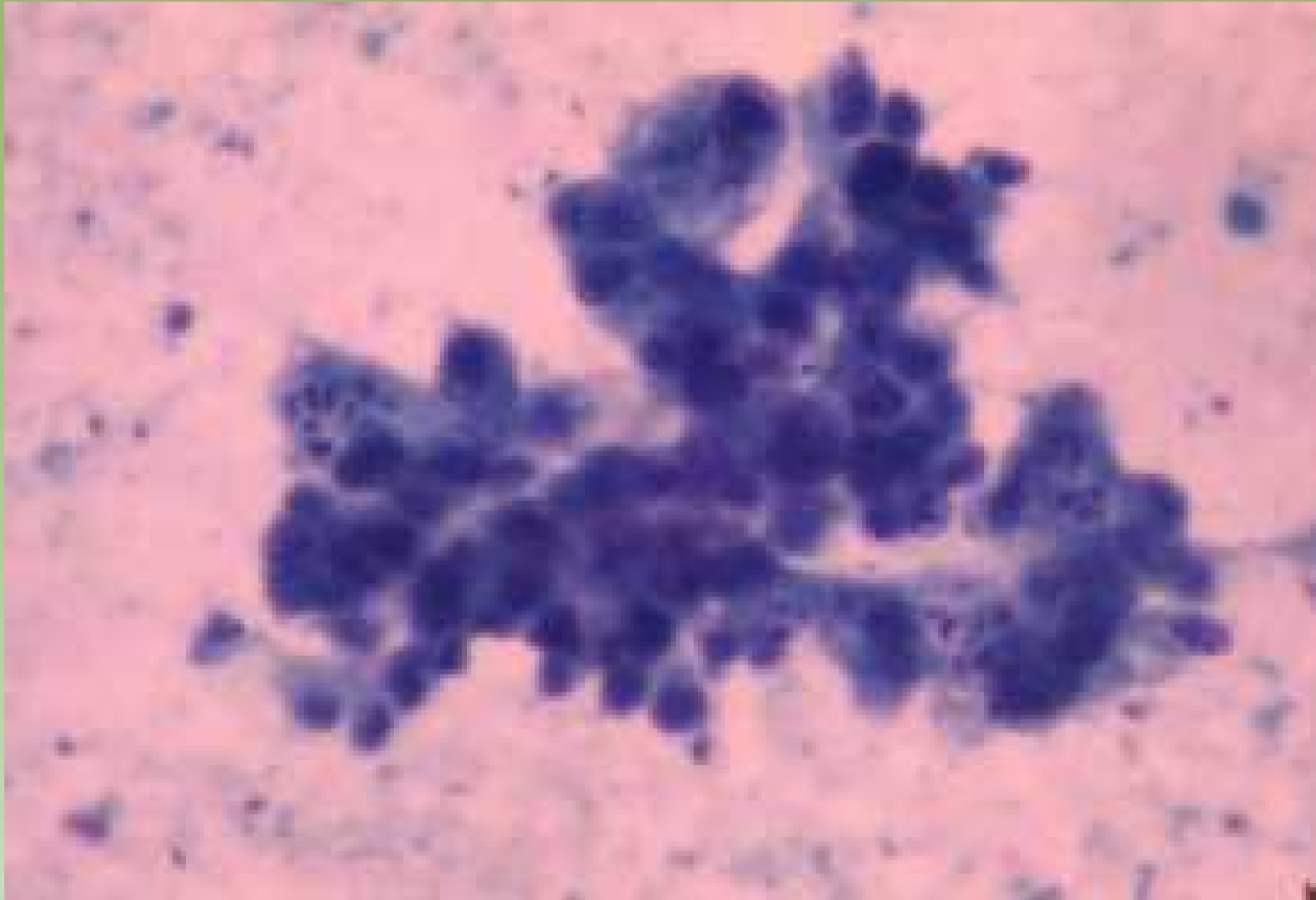
Ministério da Saúde



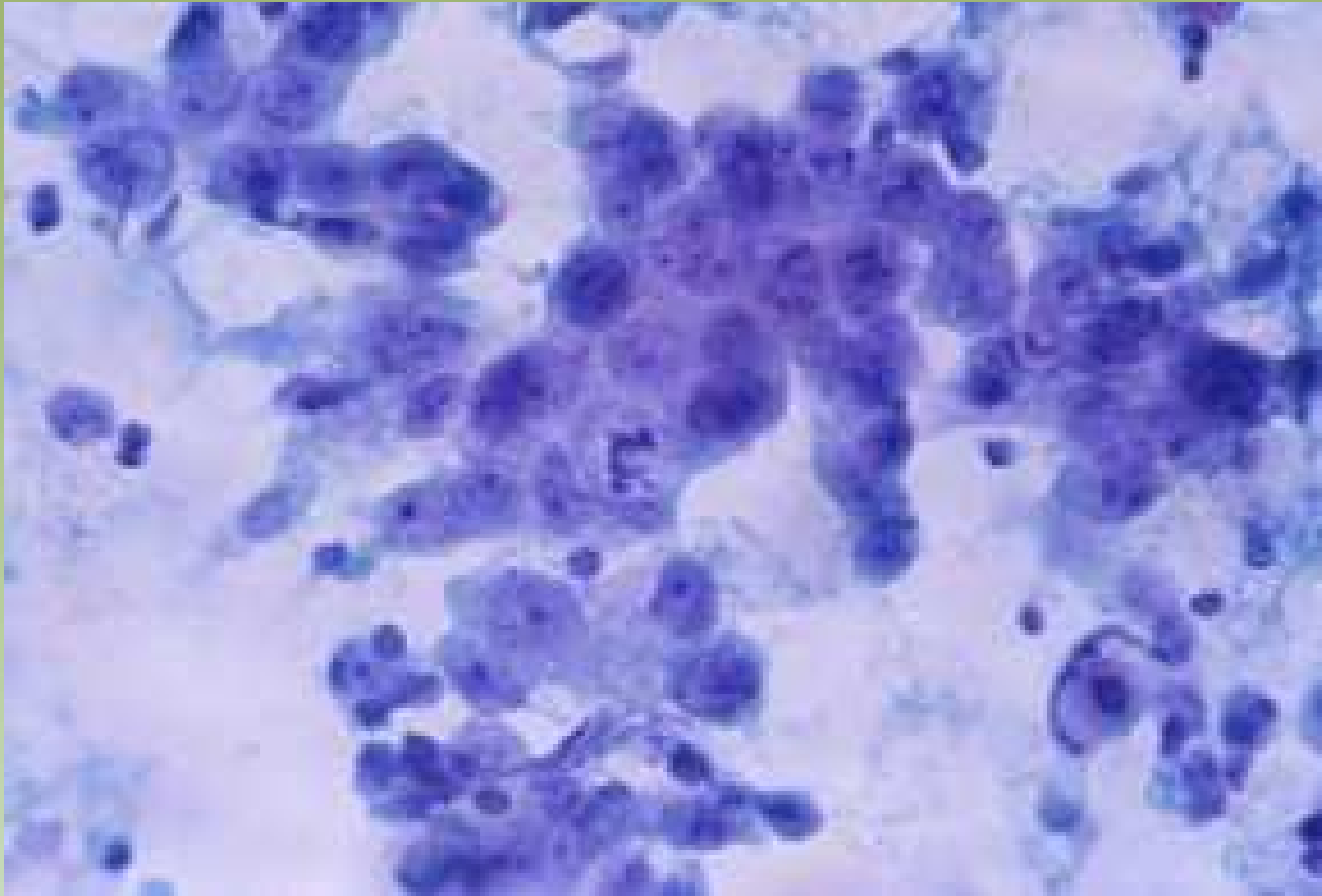




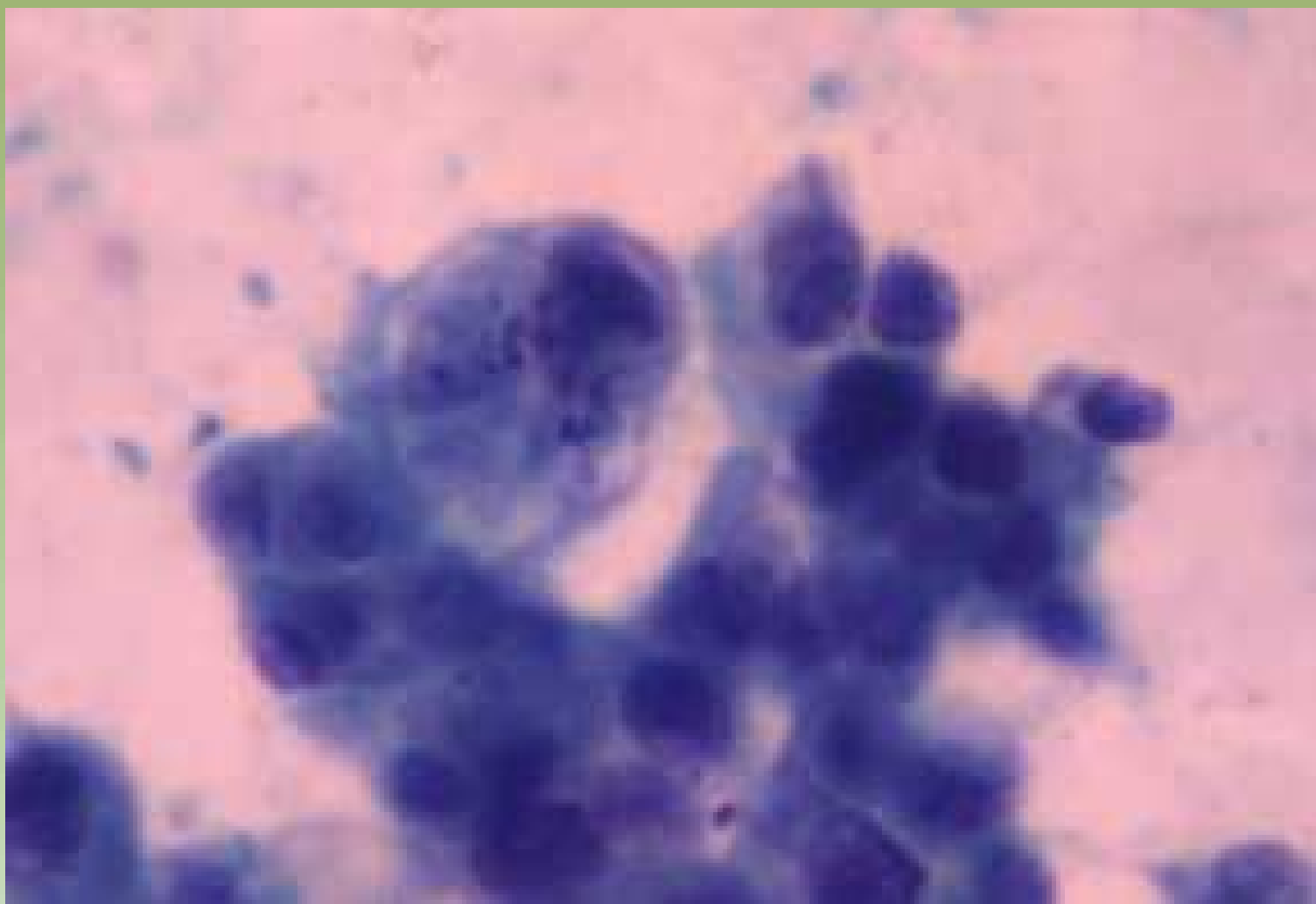Projeto Gráfico: Serviço de Edição e Informação / Técnico-Científica / CEDO / INCA



Projeto Gráfico: Serviço de Edição e Informação / Técnico-Científica / CEDOC / INCA



Projeto Graloz: Serviço de Estágio e Informação: Técnico-Científica / CEDD / INCA

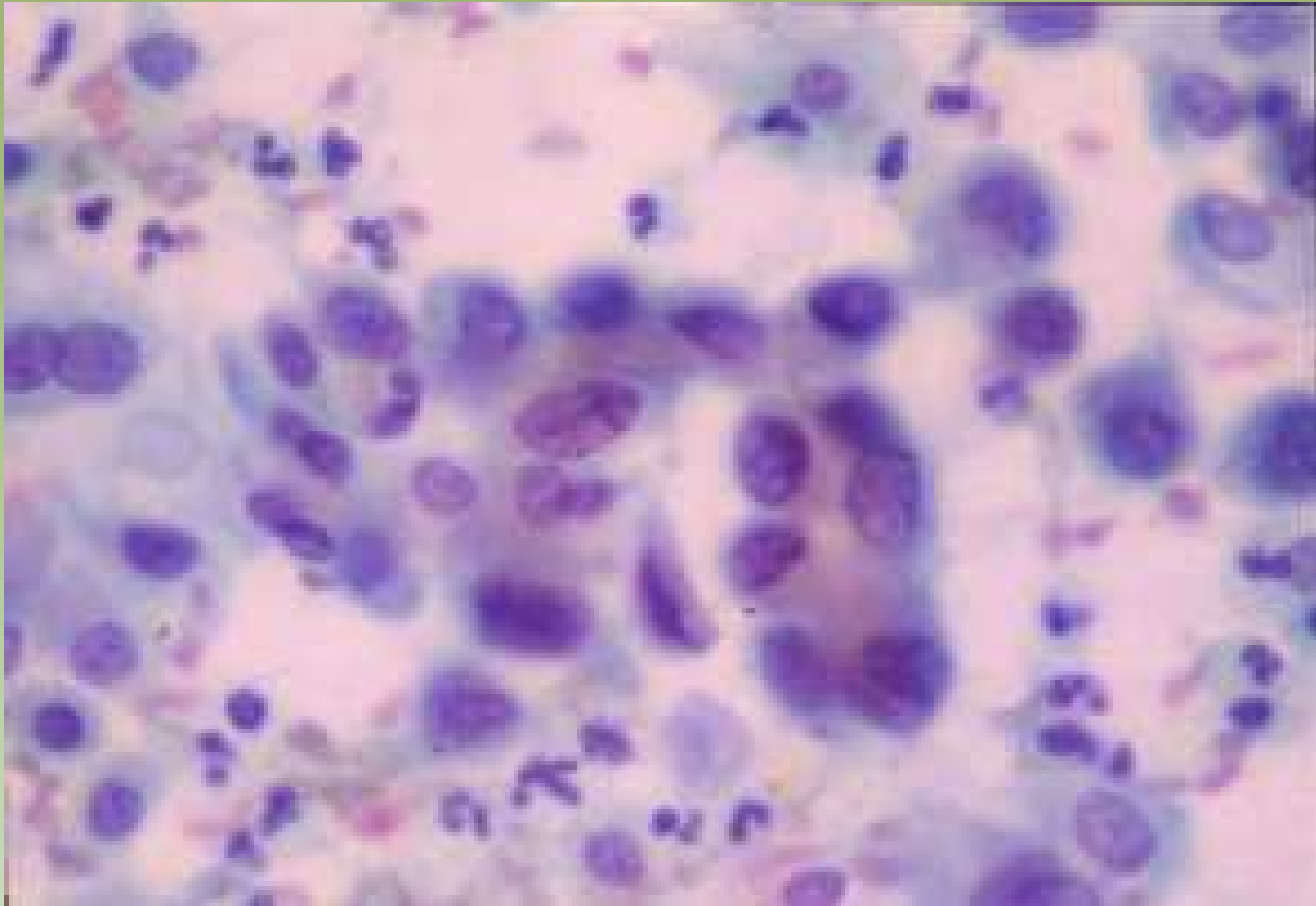


Projeto Gráfico: Serviço de Edição e Informação / Técnico-Científica / CEDO / INCA



Ministério da  
Saúde

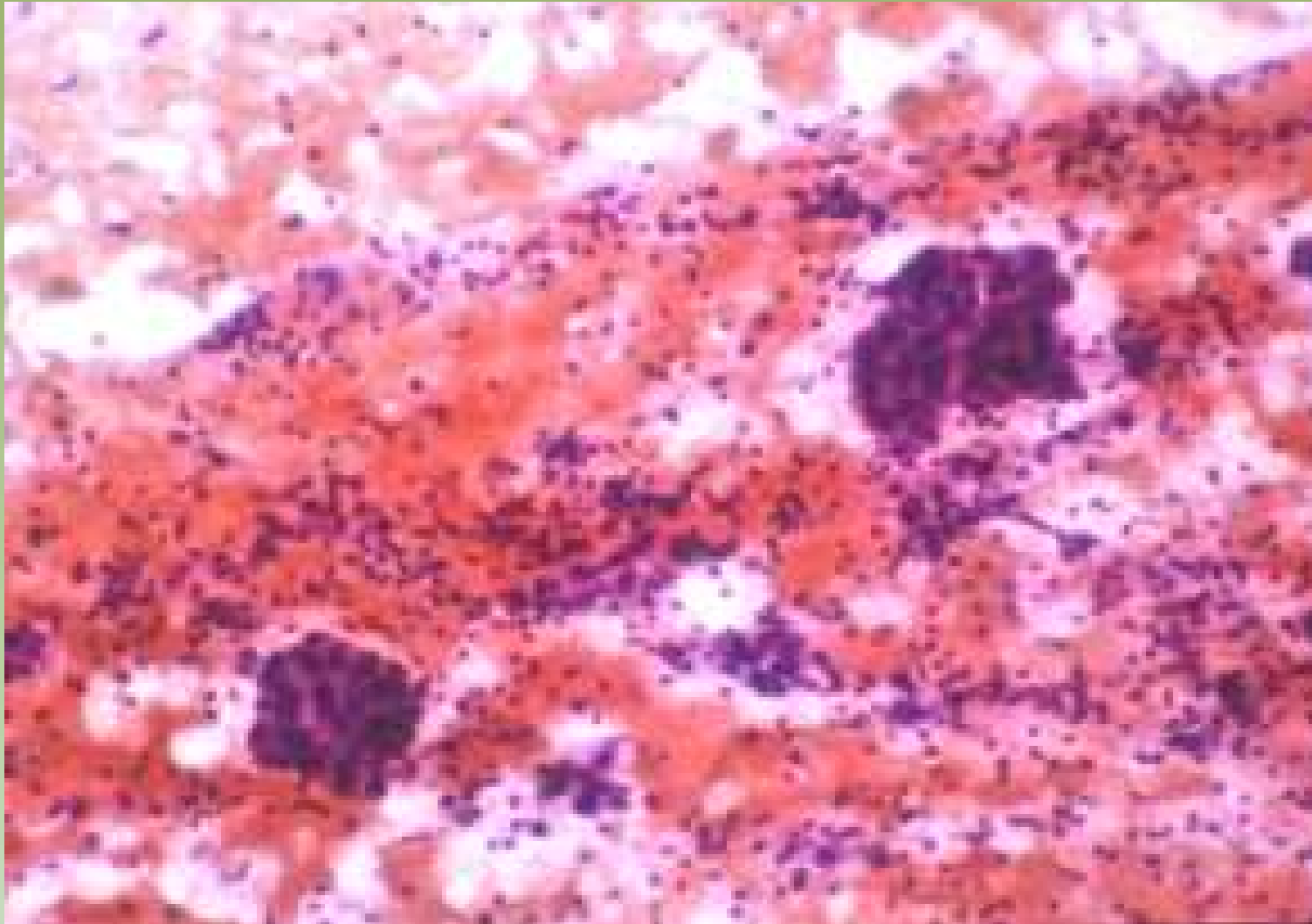




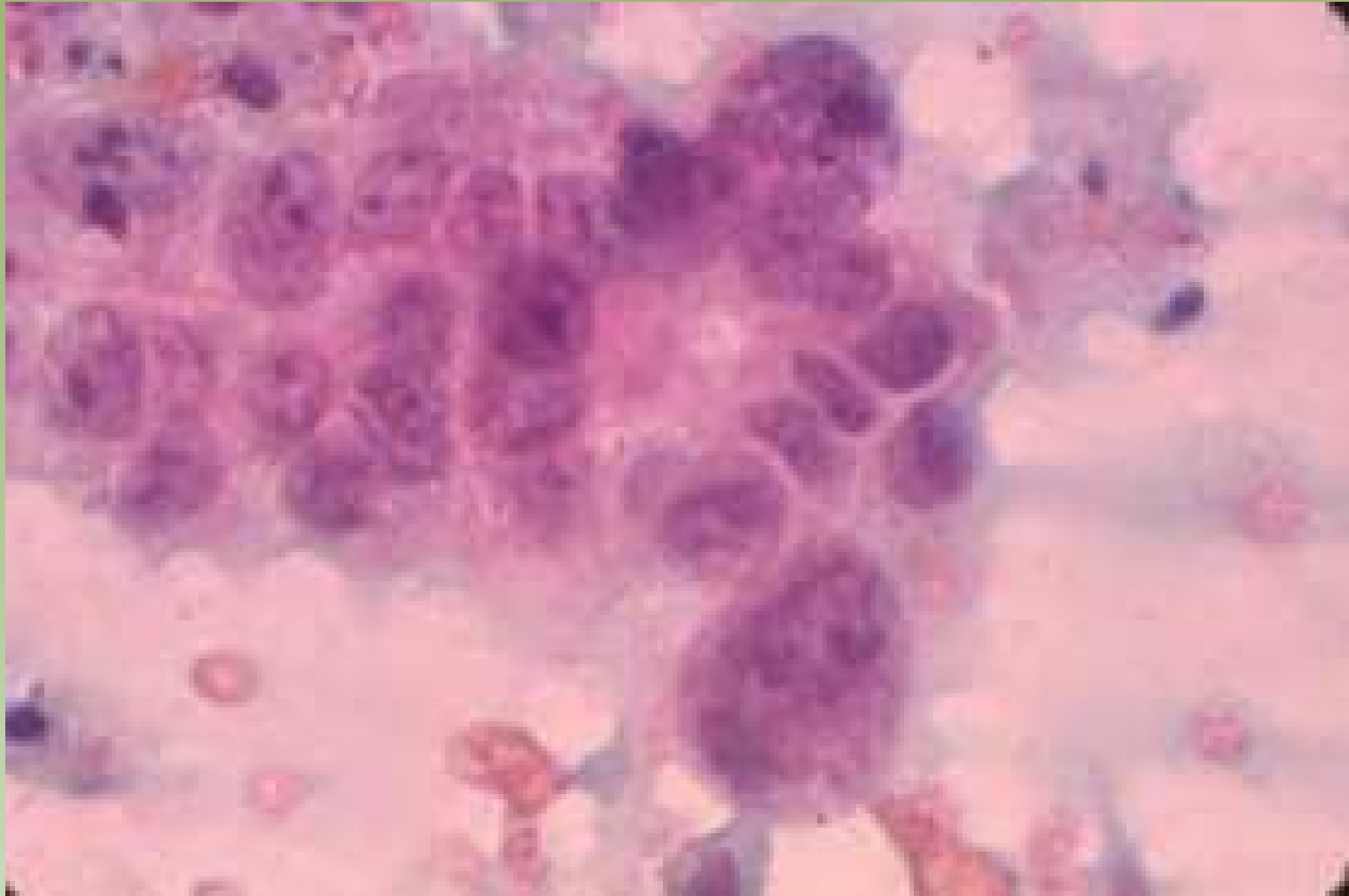
Projeto Gráfico: Serviço de Edição e Informação / Técnico-Científica / CEDD / INCA

# Carcinoma Medular

- Grandes células pleimórficas
- Núcleos nús bizarros, cromatina grosseira e macronucléolos
- Presença de linfócitos
- Necrose

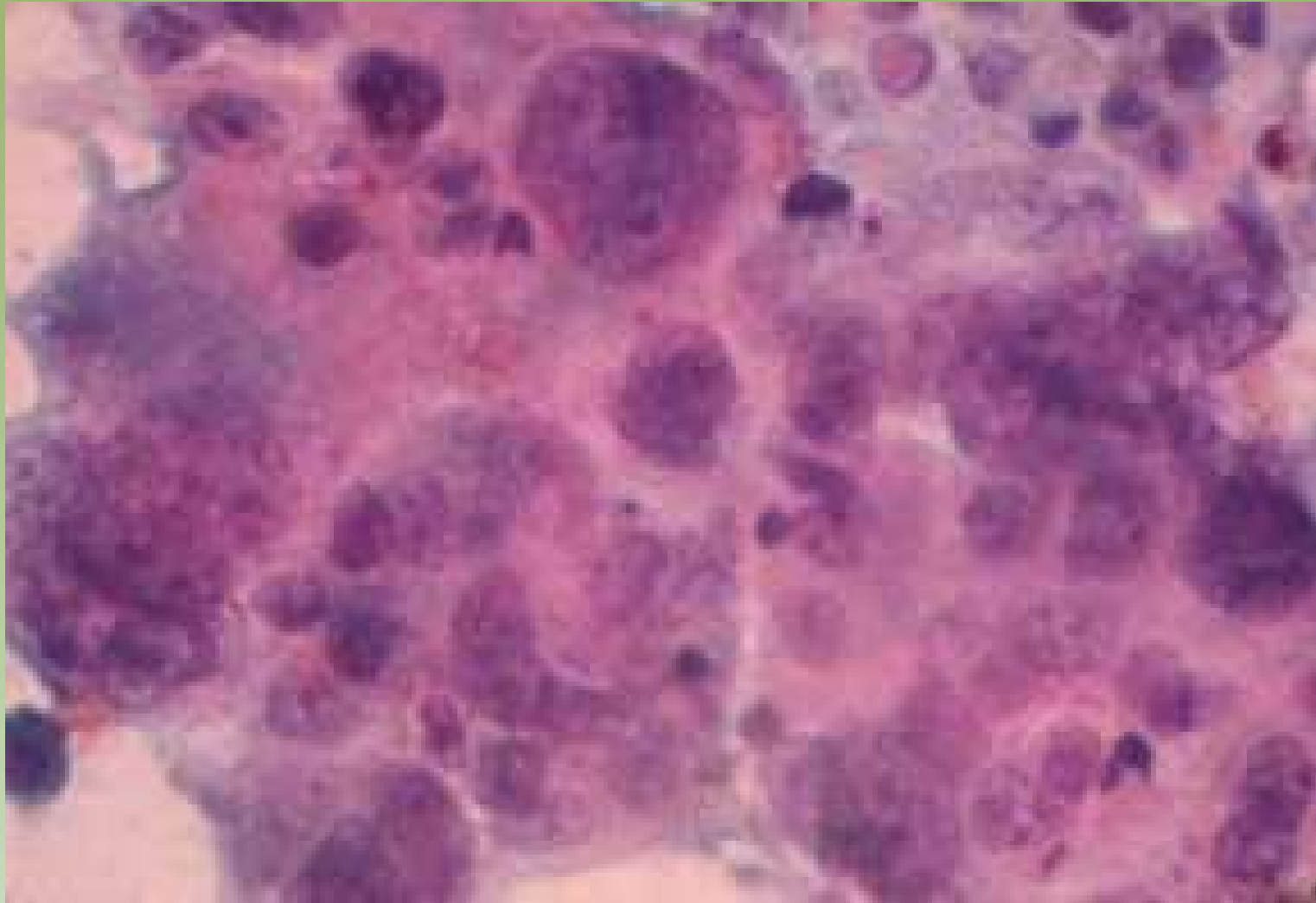


Projeto Gráfico: Serviço de Edição e Informação / Técnico-Científica / CEDO / INCA

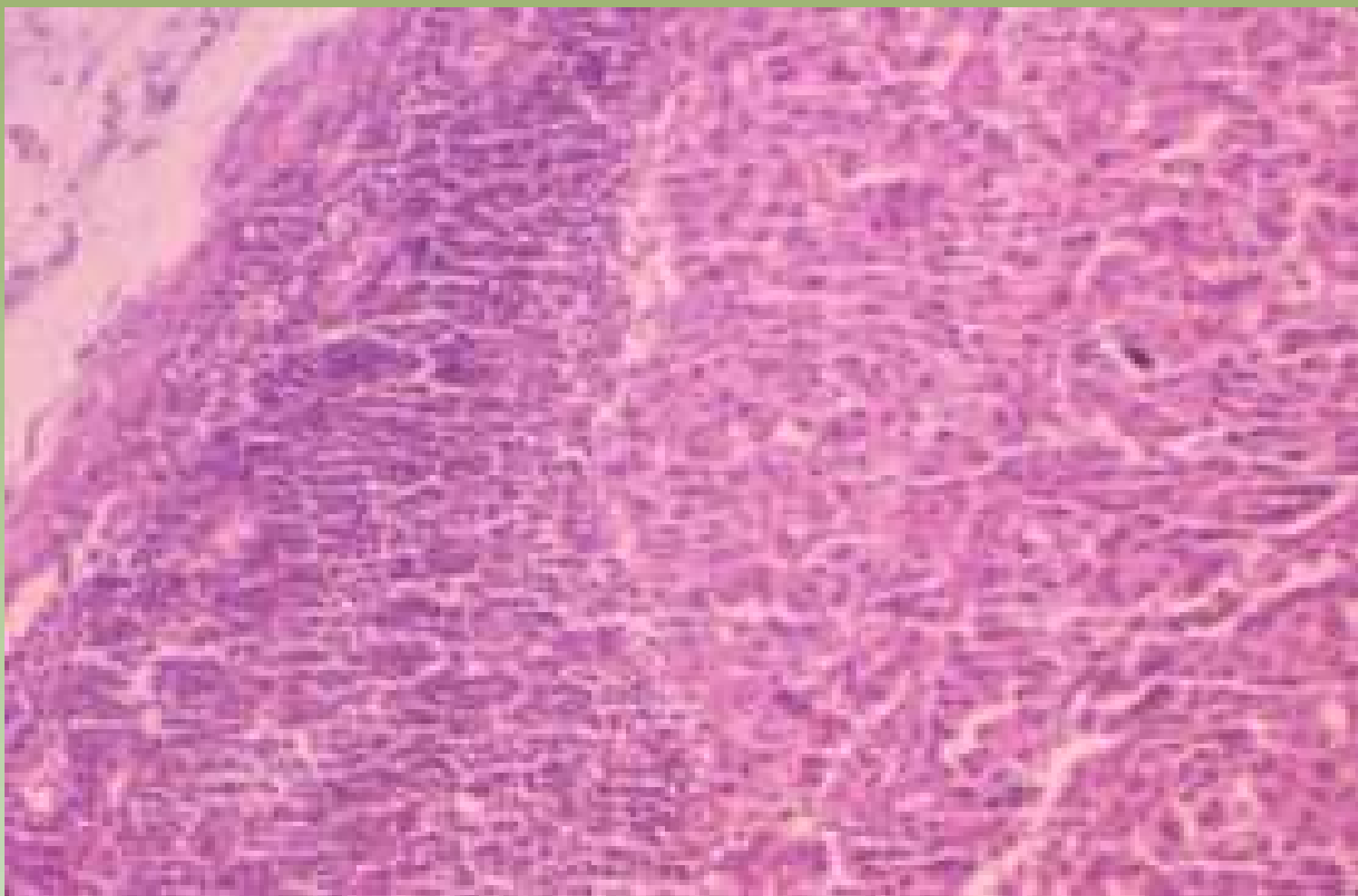


Projeto Gráfico: Serviço de Edição e Informação / Técnico-Científica / CEDD / INCA





Projeto Gráfico: Serviço de Edição e Informação / Técnico-Científica / CEDOC / INCA



Projeto Gráfico: Serviço de Edição e Informação / Técnico-Científica / CEDD / INCA

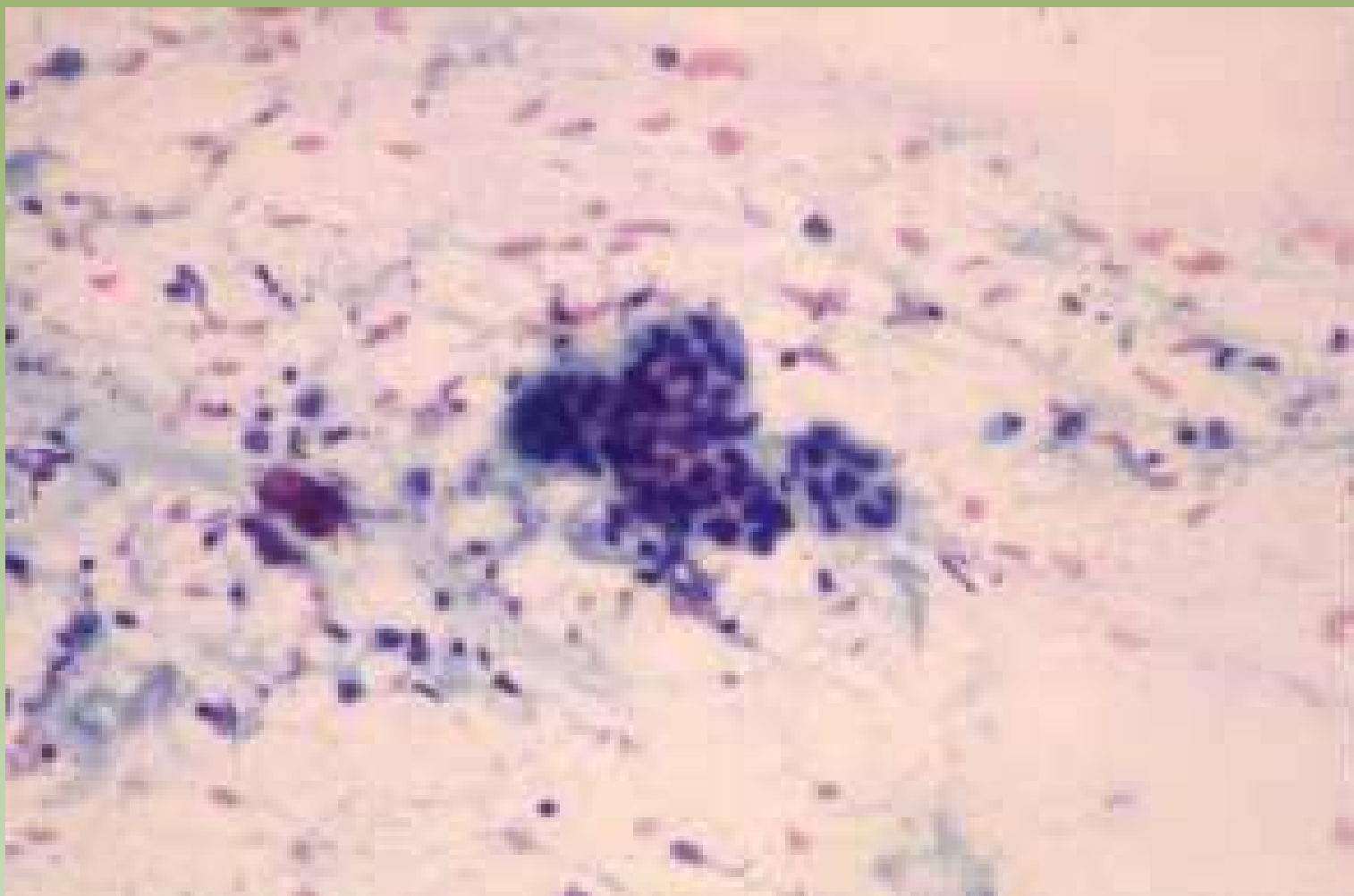


Ministério da  
Saúde

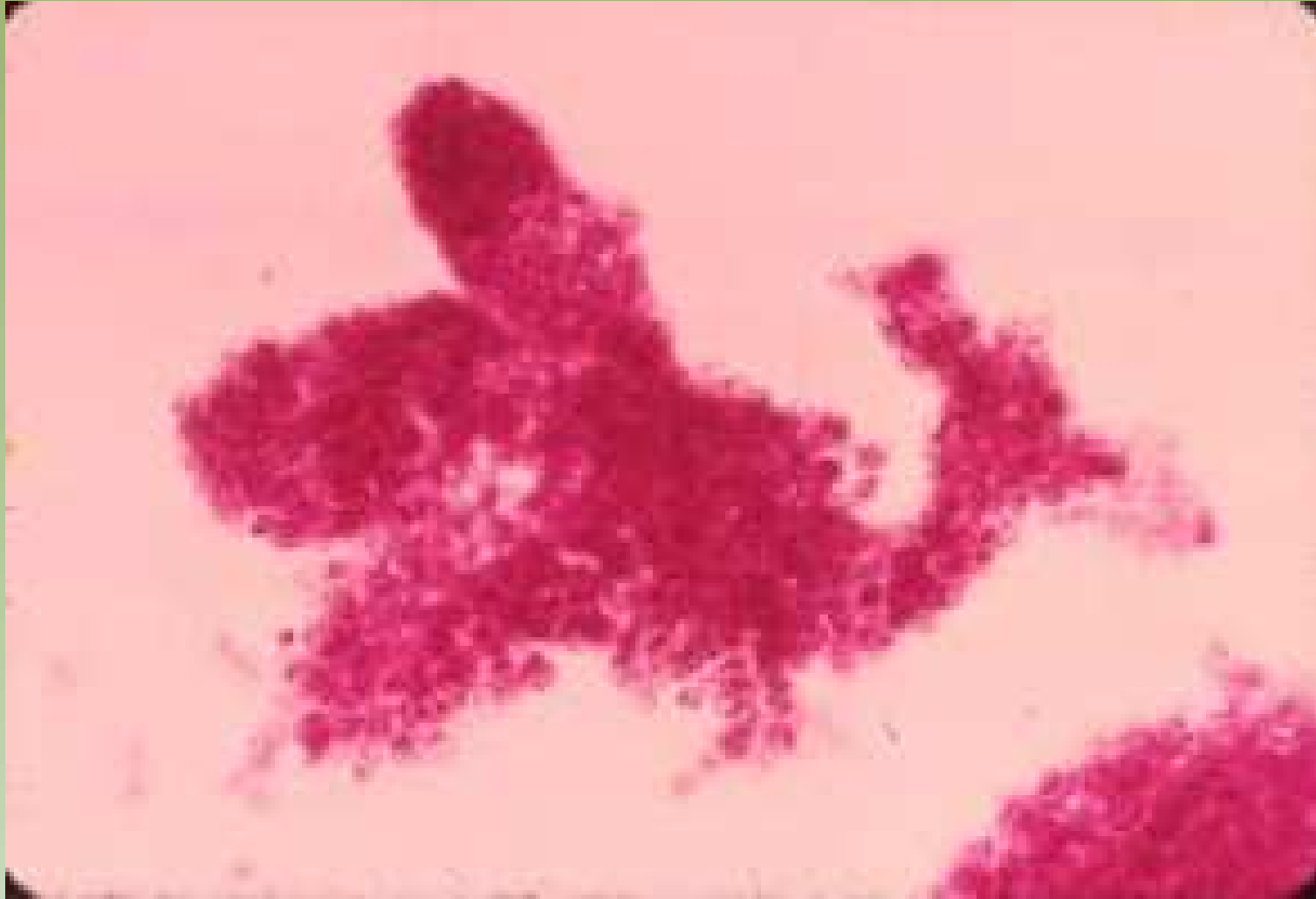

# Carcinoma Lobular

- Células pequenas (semelhantes a linfócitos) e monomórficas
- Pequenos grupamentos (cordões) ou células isoladas
- Difícil diagnóstico citológico – falso negativo
- Baixa celularidade



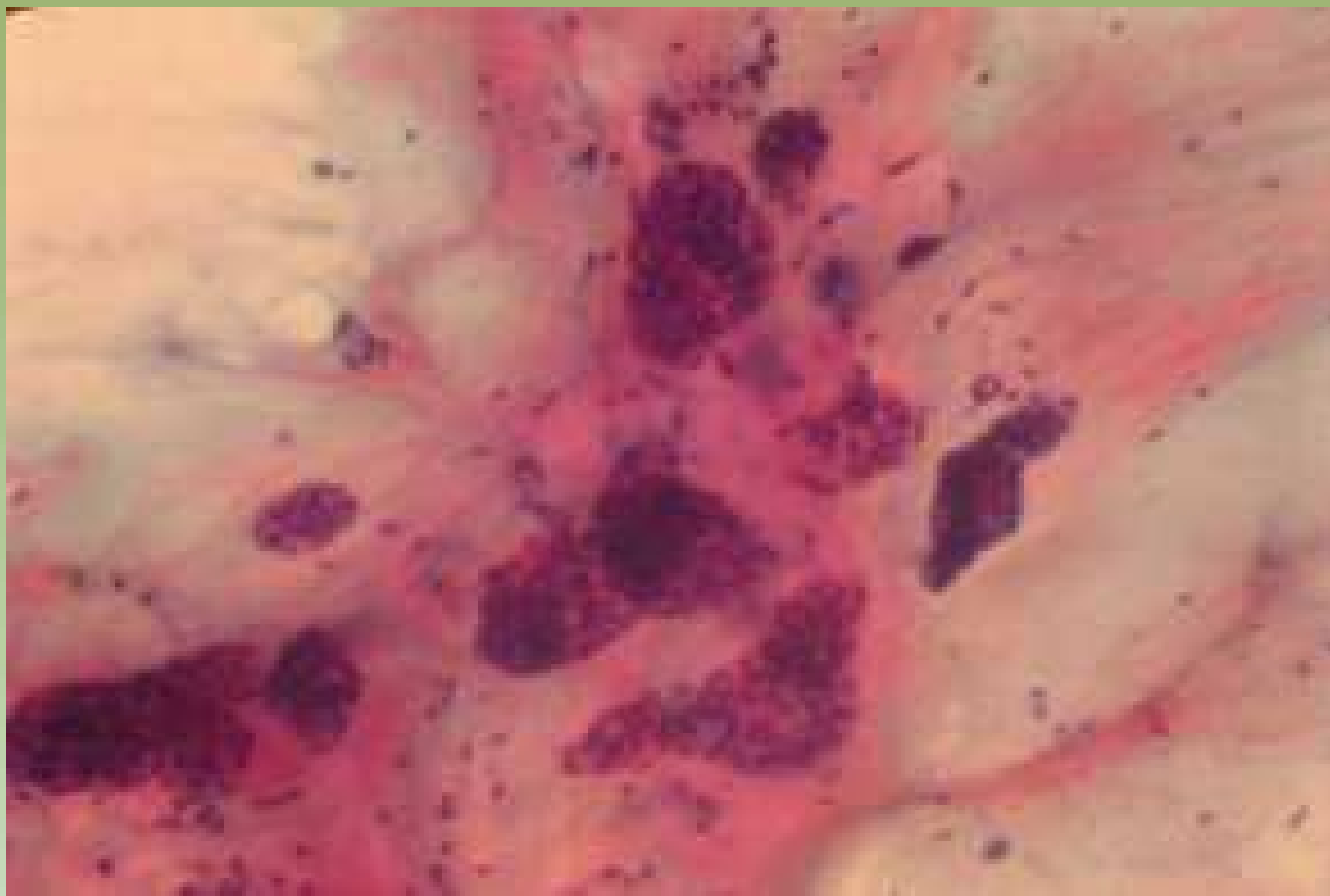
Projeto Gráfico: Serviço de Edição e Informação / Técnico-Científica / CEDO / INCA



Projeto Gráfico: Serviço de Edição e Informação / Técnico-Científica / CEDOC / INCA

# Carcinoma Mucinoso

- Ilhotas de células coesas
- Fundo mucinoso
- Células monomórficas
- Grande celularidade

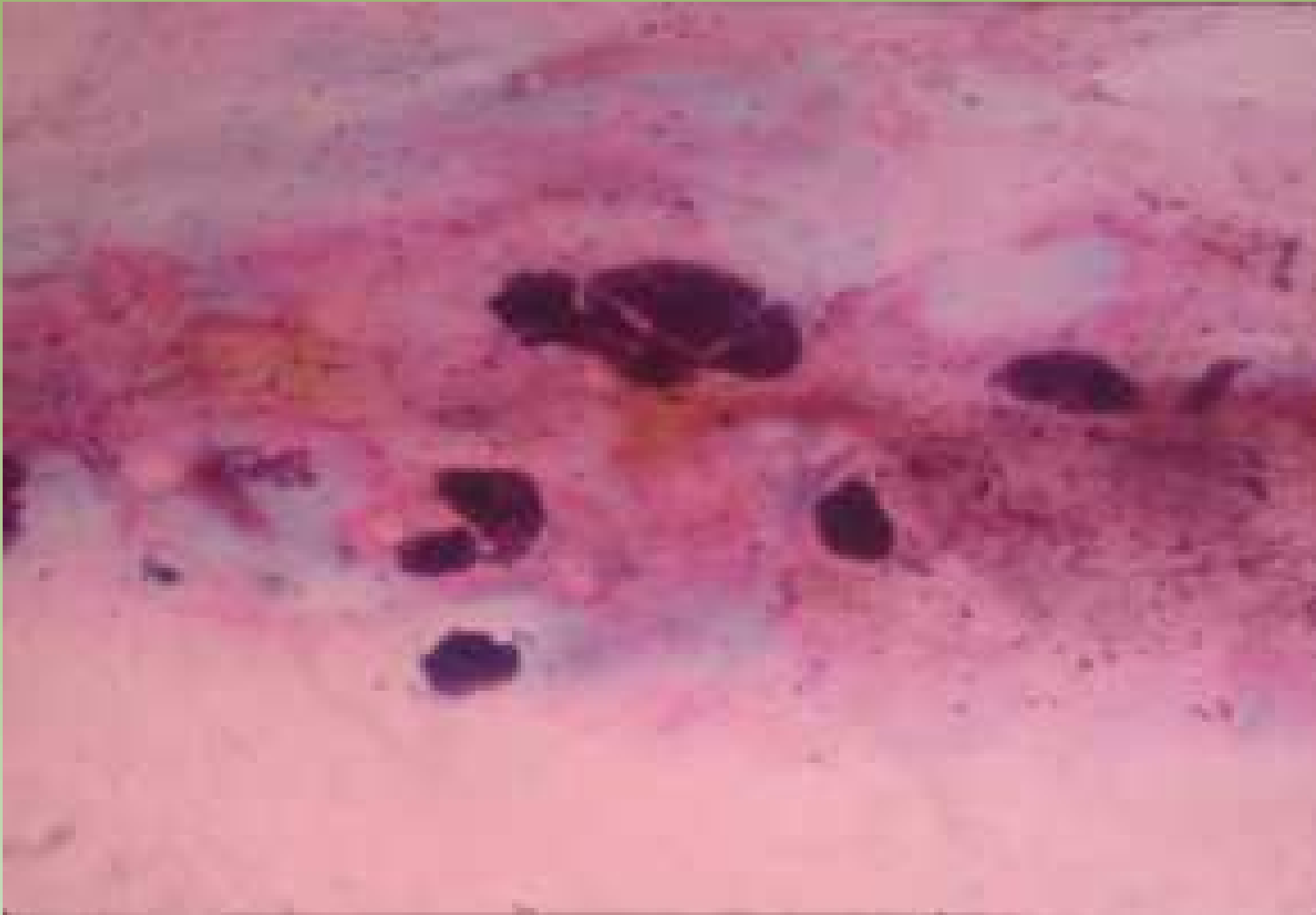


Projeto Gráfico: Serviço de Edição e Informação / Técnico-Científica / CEDC / INCA



Ministério da  
Saúde

GOVERNO FEDERAL  
**BRASIL**  
PAÍS RICO E PAÍS SEM POBREZA



Projeto Graficos: Serviço de Estilo e Informação / Técnico-Científica / CEDOC / INCA



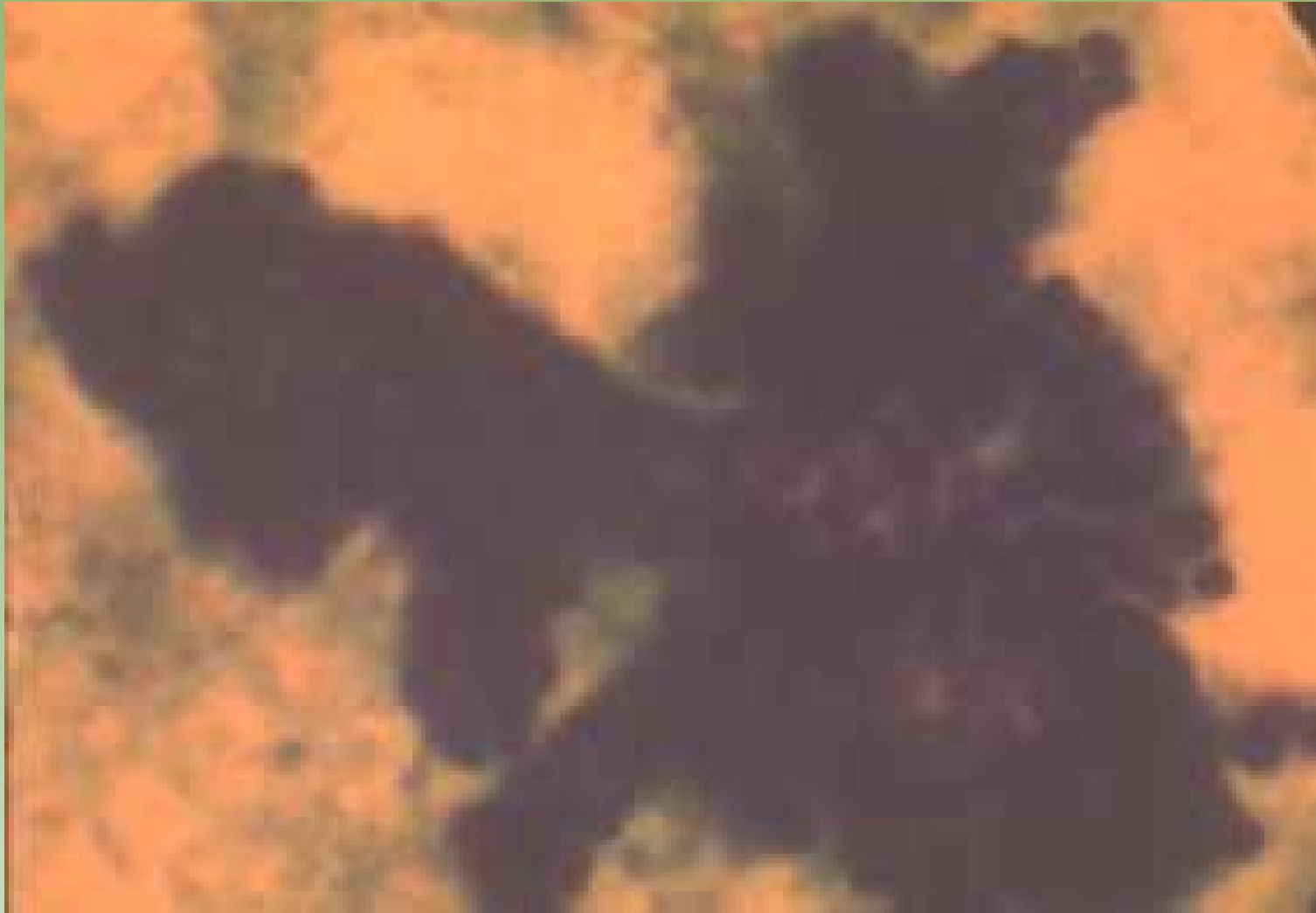Ministério da  
Saúde





# Carcinoma Papilífero

- Grande celularidade
- Em placas ou papilas tridimensionais coesas
- Alterações nucleares discretas
- Semelhante ao fibroadenoma com projeções digitiformes
- Células colunares altas
- Diagnóstico diferencial com papiloma
- Células isoladas simulando núcleos bipolares
- Macrófagos contendo hemosiderina

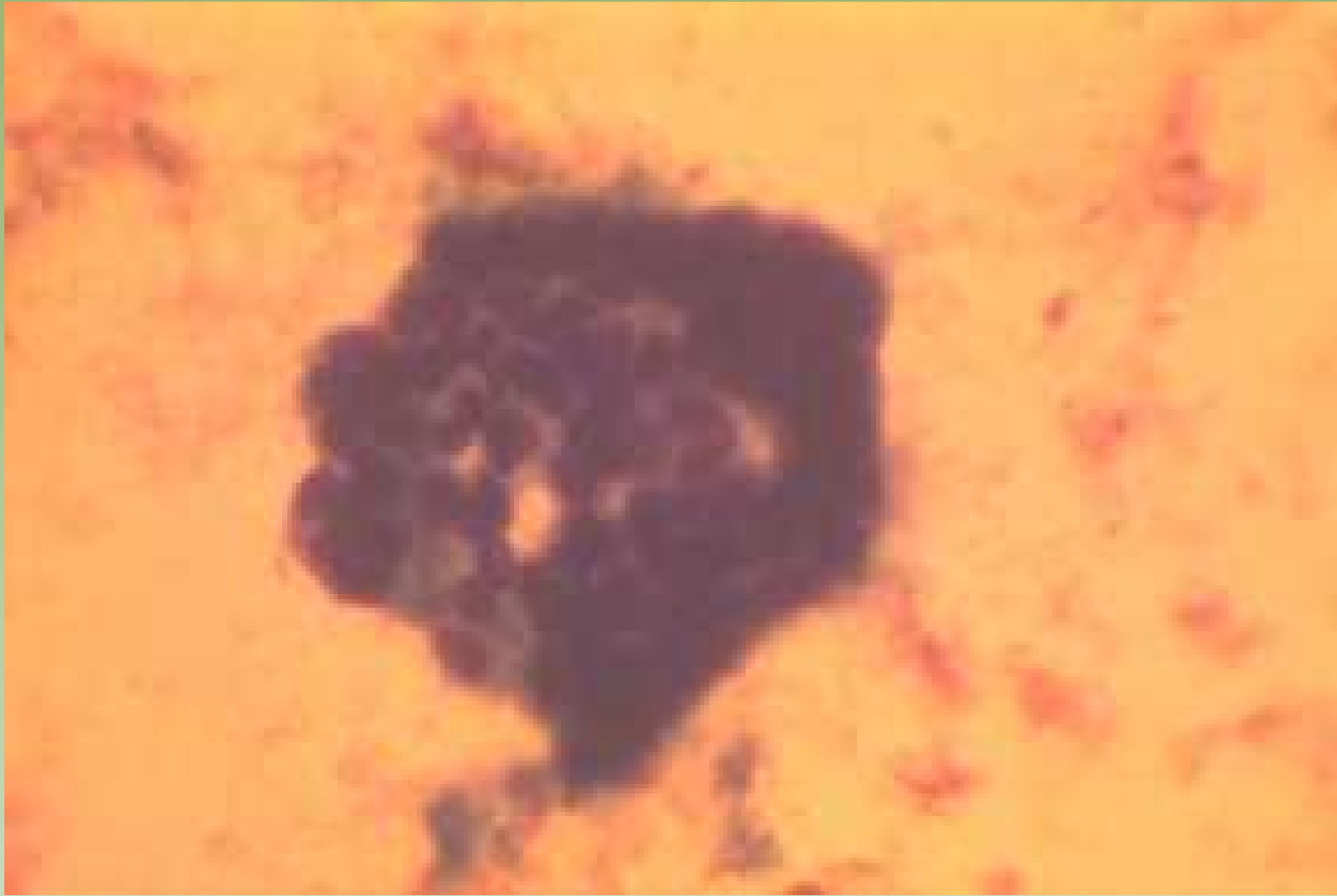


Projeto Gráfico: Serviço de Edição e Informação / Técnico-Científica / CEDOC / INCA



Ministério da  
Saúde

GOVERNO FEDERAL  
**BRASIL**  
PAÍS RICO E PAÍS SEM POBREZA



Projeto Gráficos: Serviço de Edição e Informação: Técnico-Científica / CEDOC / INCA

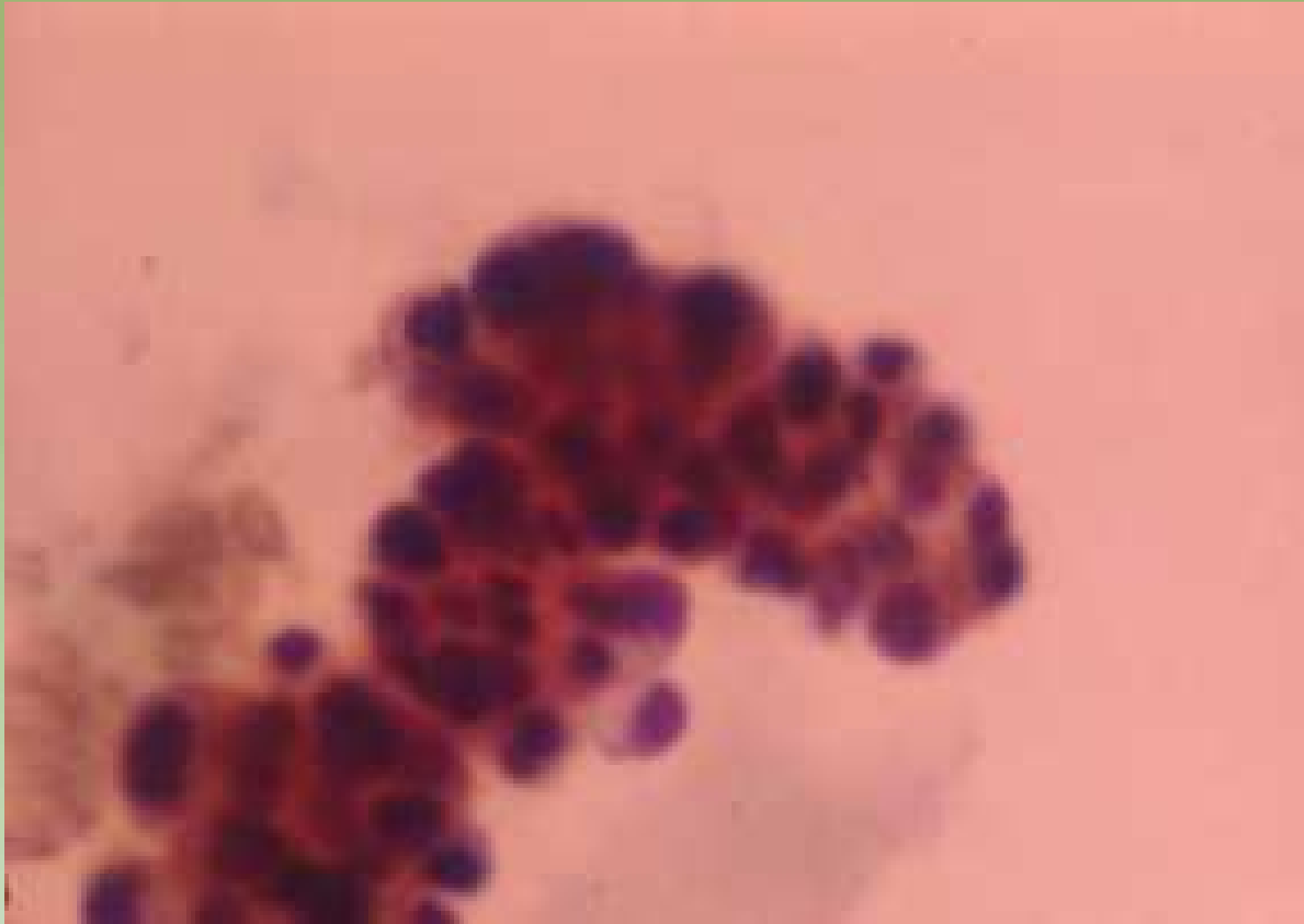


Ministério da Saúde



# Carcinoma Apócrino

- Lesão sólida
- Células atípicas do tipo apócrinas
- Grupamentos ou isoladas
- Informação clínica
- Necrose

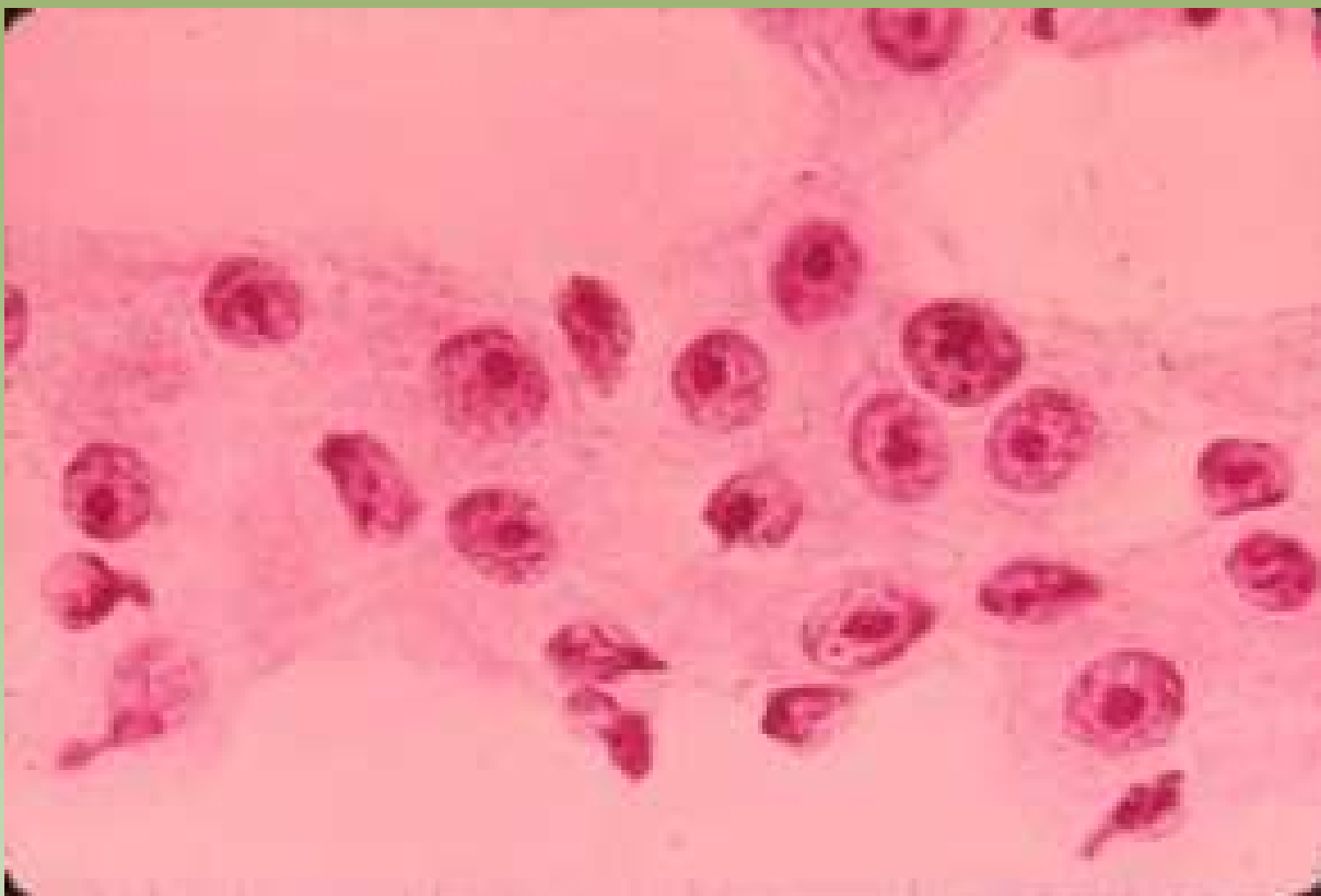


Projeto Graficos: Serviço de Edição e Informação / Técnico-Científica / CEDOC / INCA

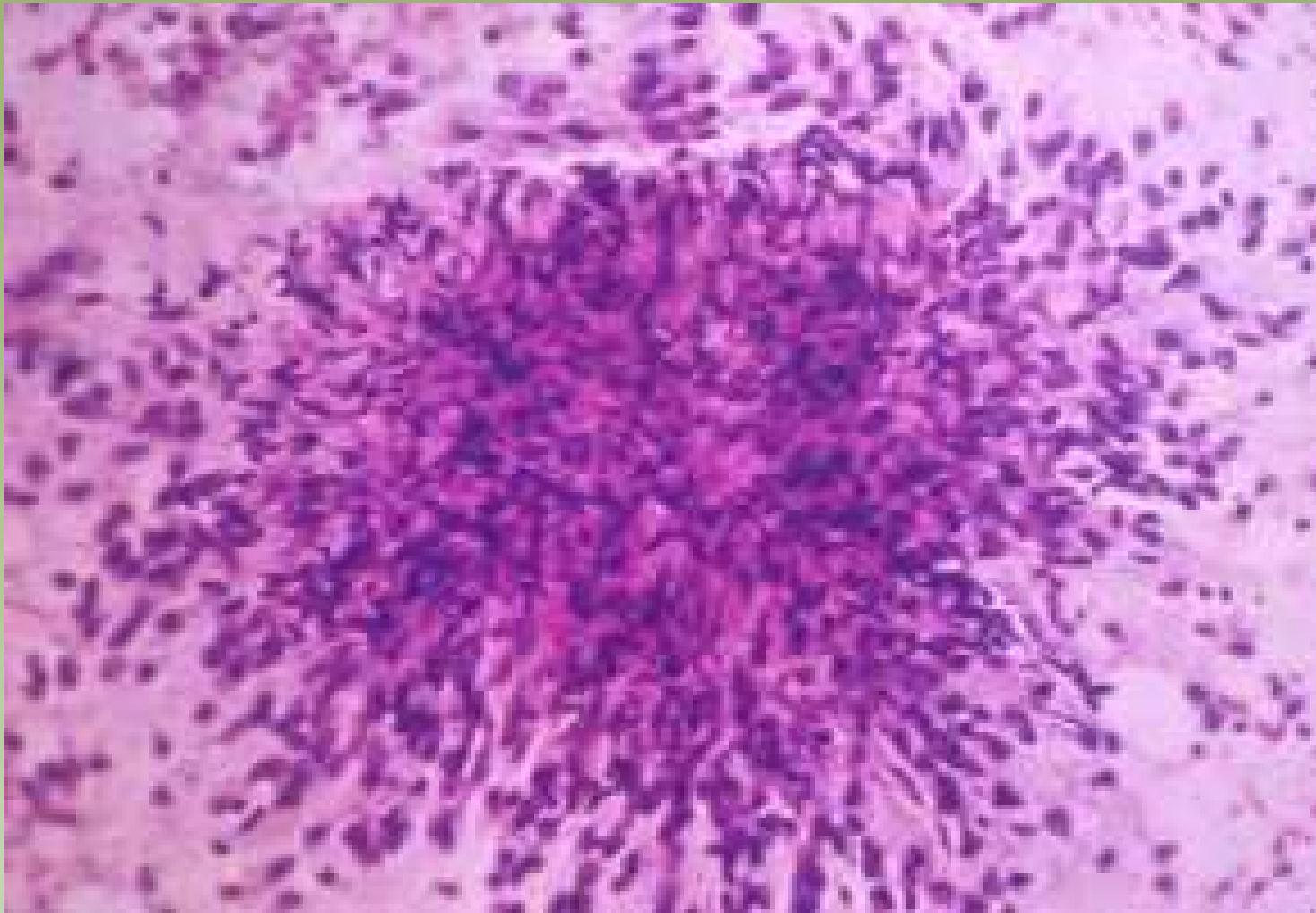


Ministério da  
Saúde

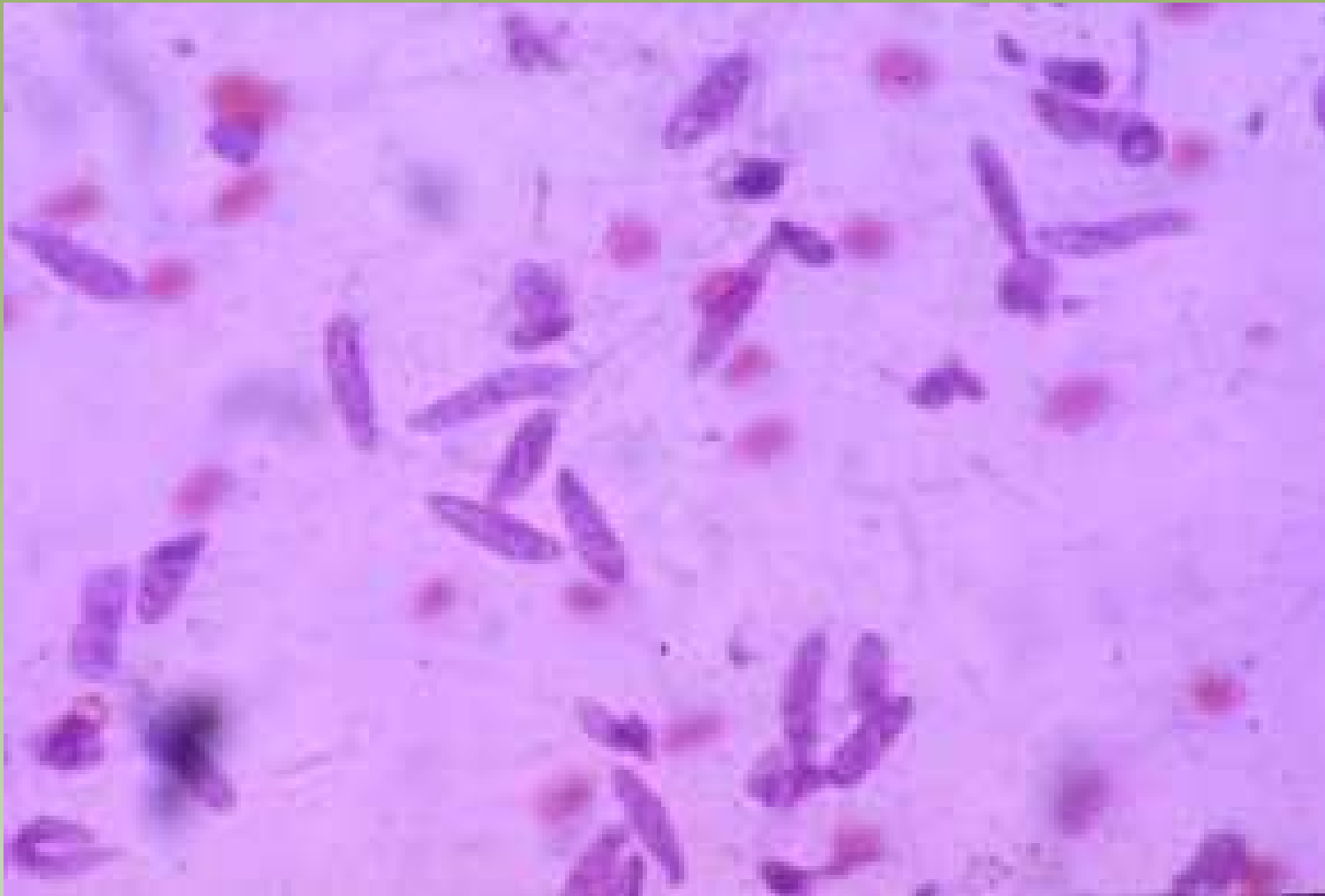GOVERNO FEDERAL  
**BRASIL**  
PAÍS RICO E PAÍS SEM POBREZA



Projeto Gráfico: Serviço de Edição e Informação / Técnico-Científica / CEDOC / INCA

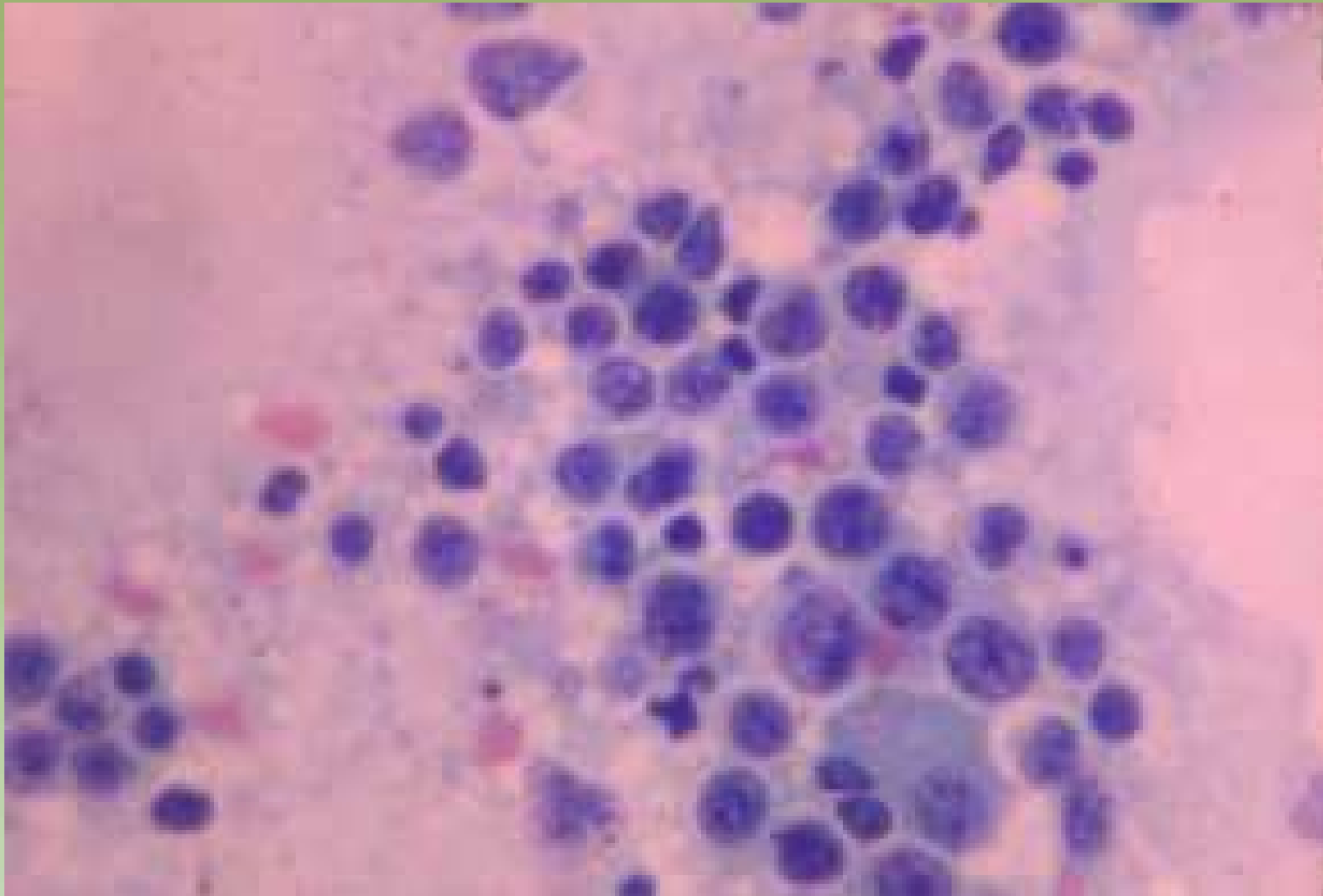


## Fibrosarcoma

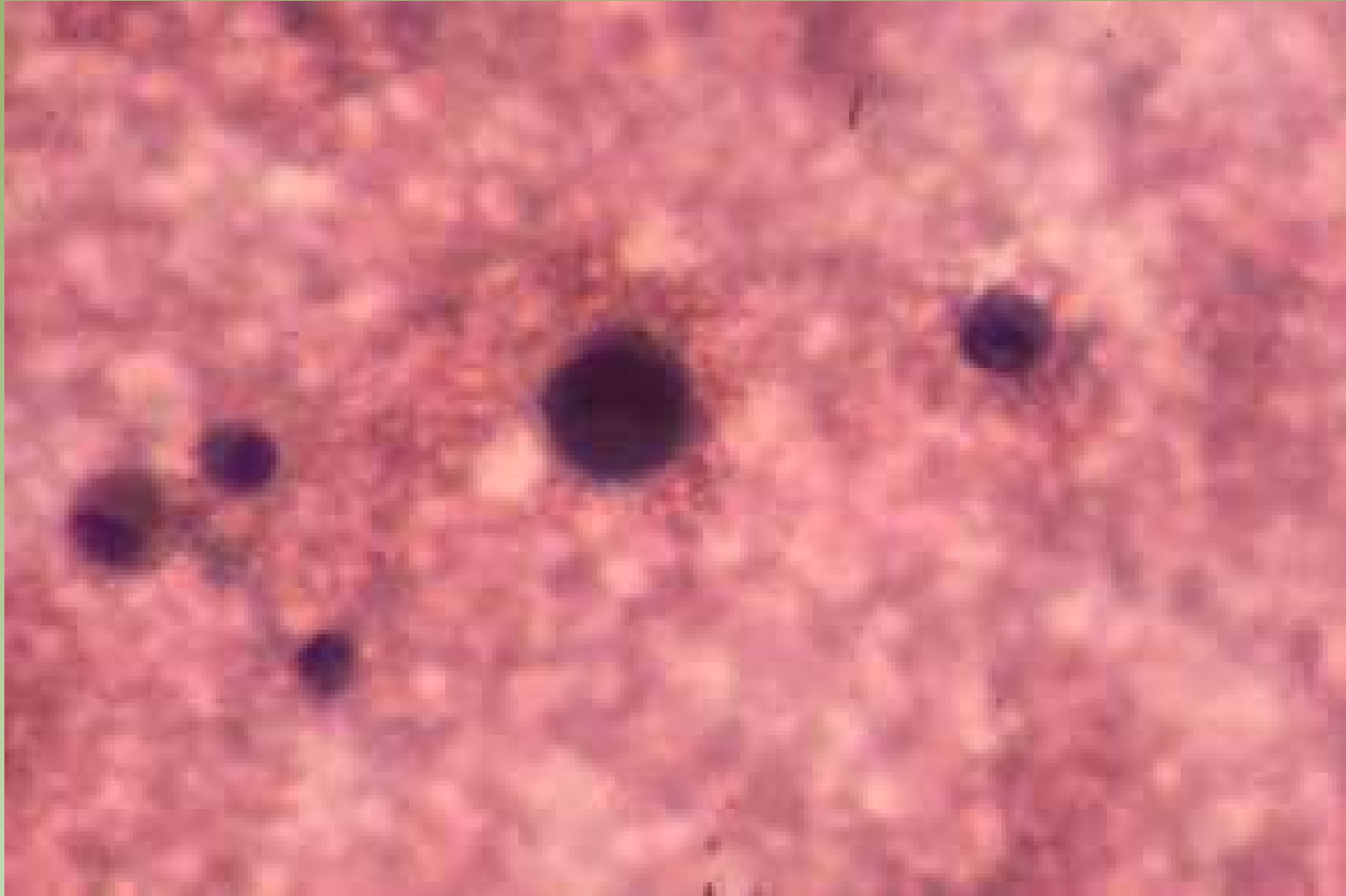


## Fibrosarcoma



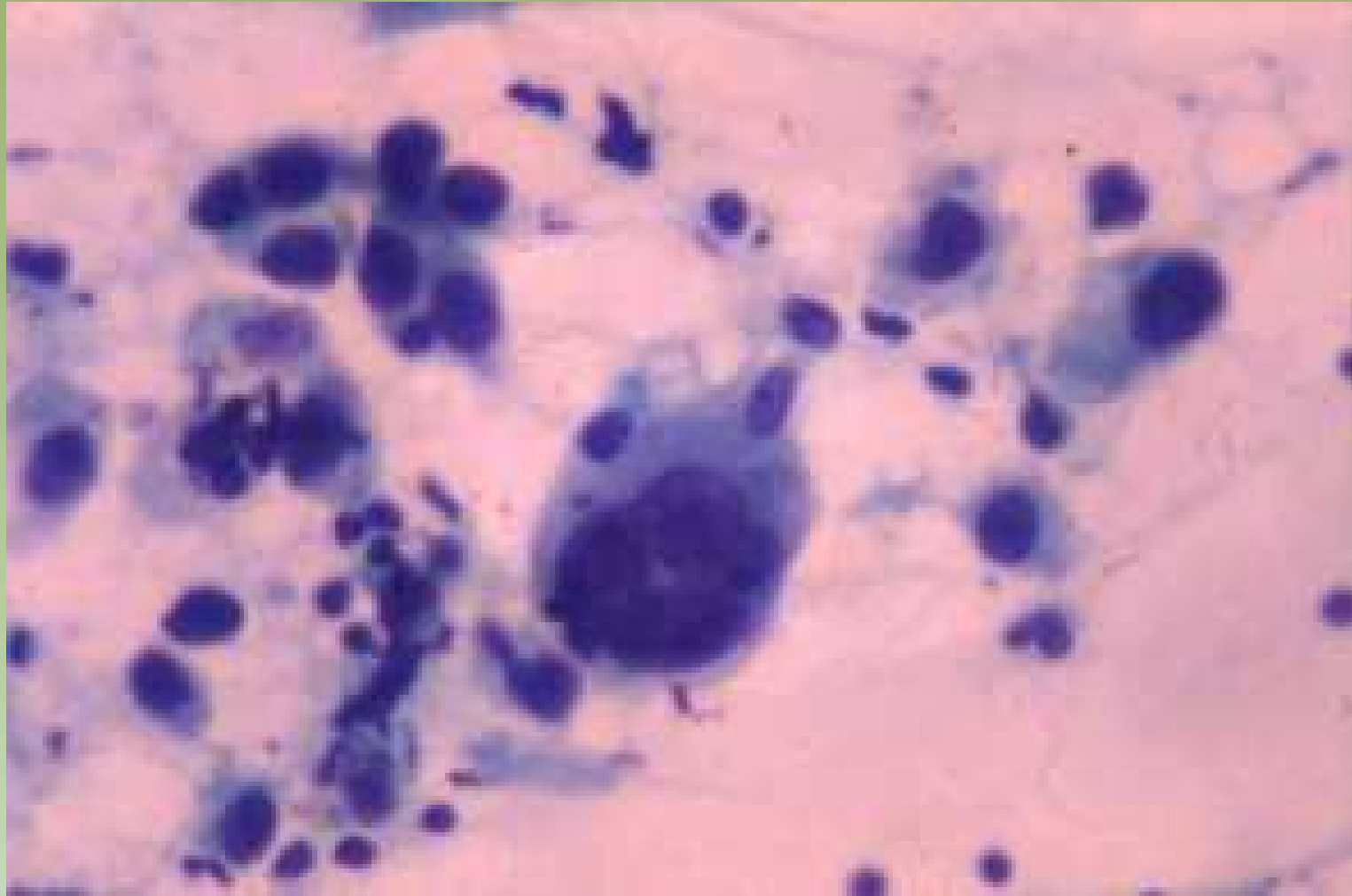


## Linfoma



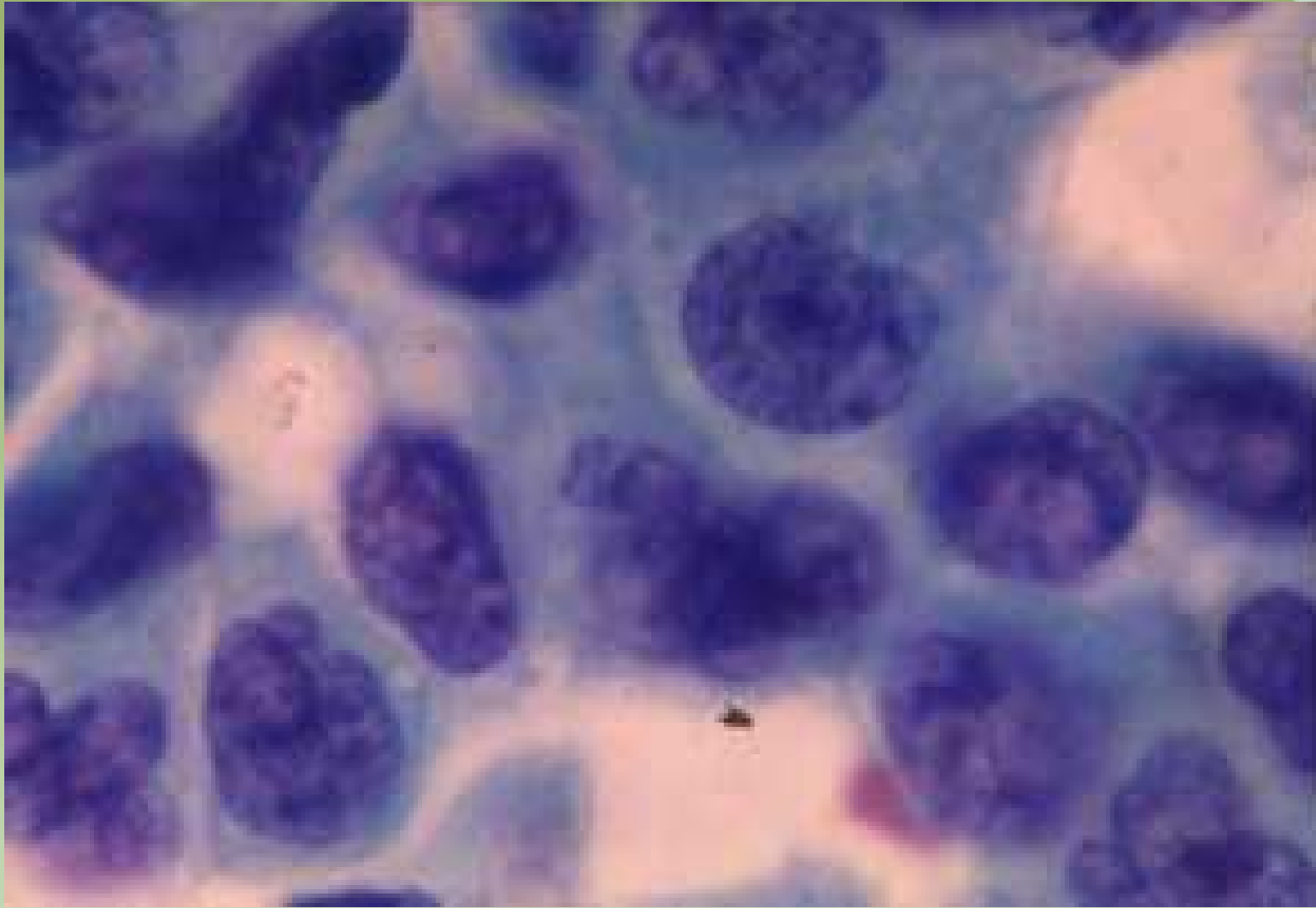# Melanoma

Projeto Gráfico: Serviço de Educação e Informação Técnico-Científica / CEDOC / INCA



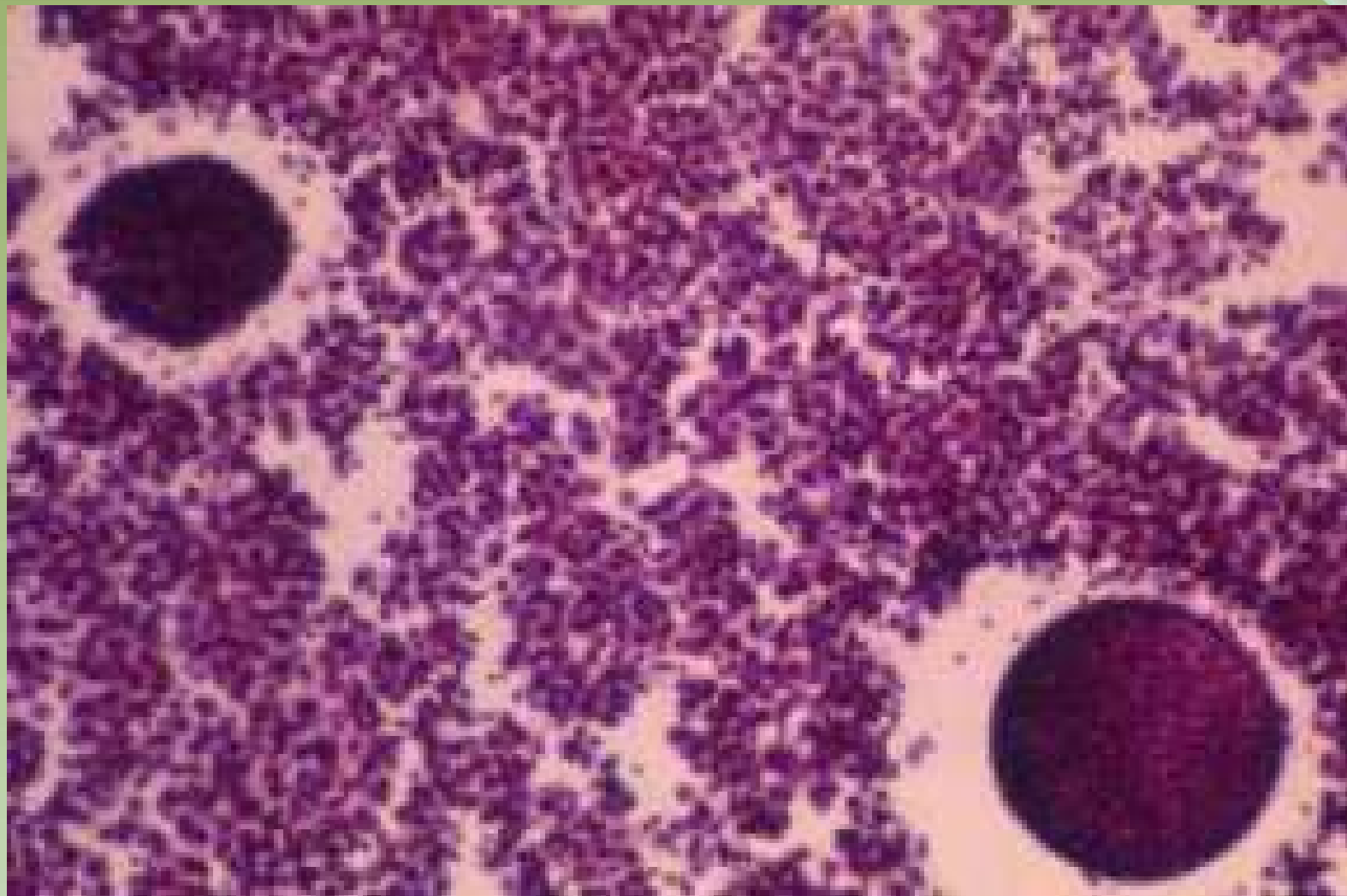
## Carcinoma Metaplásico

Projeto Gráfico: Serviço de Edição e Informação / Técnico-Científica / CEDO / INCA

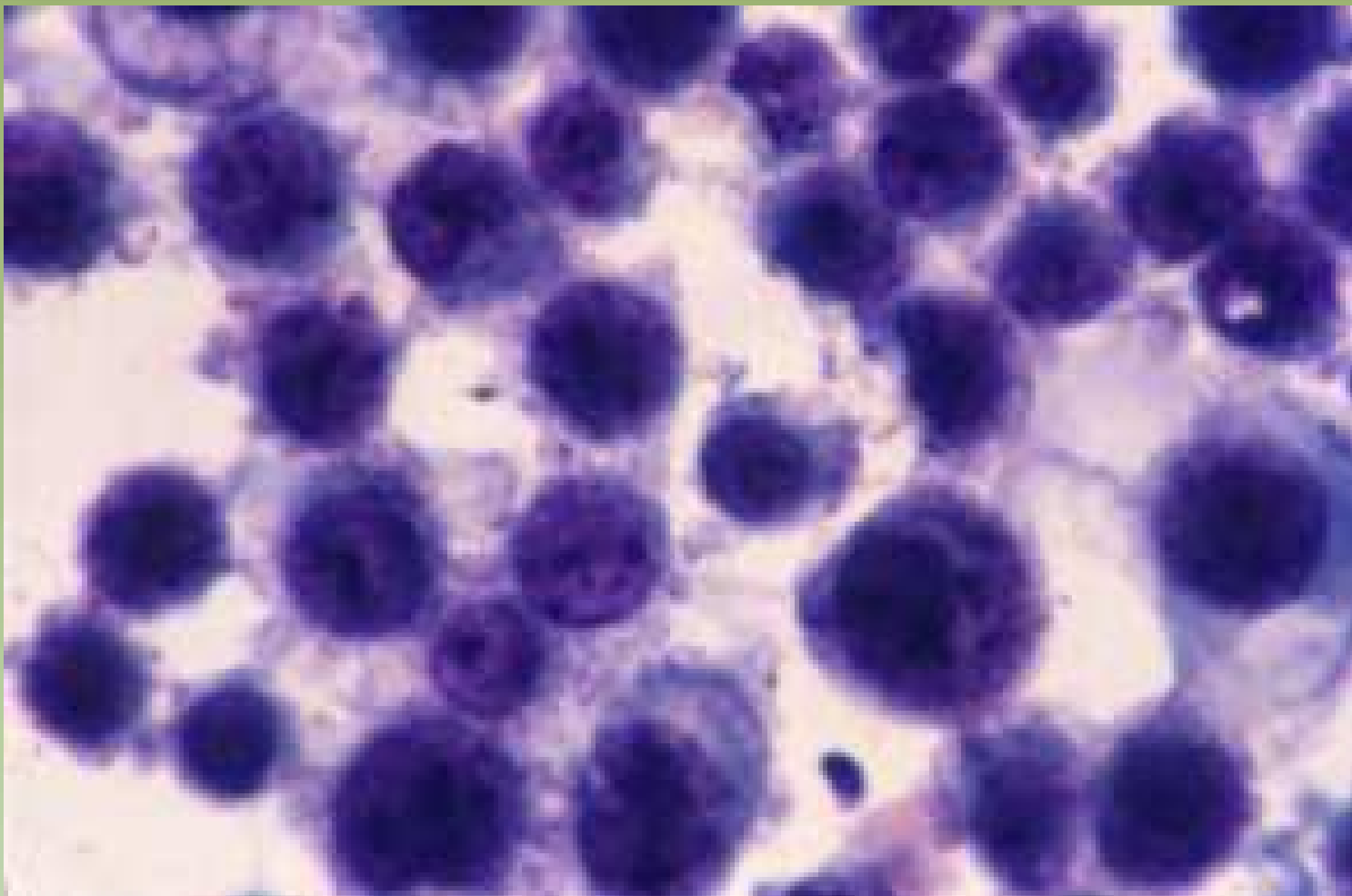


## Raspado Intraoperatório

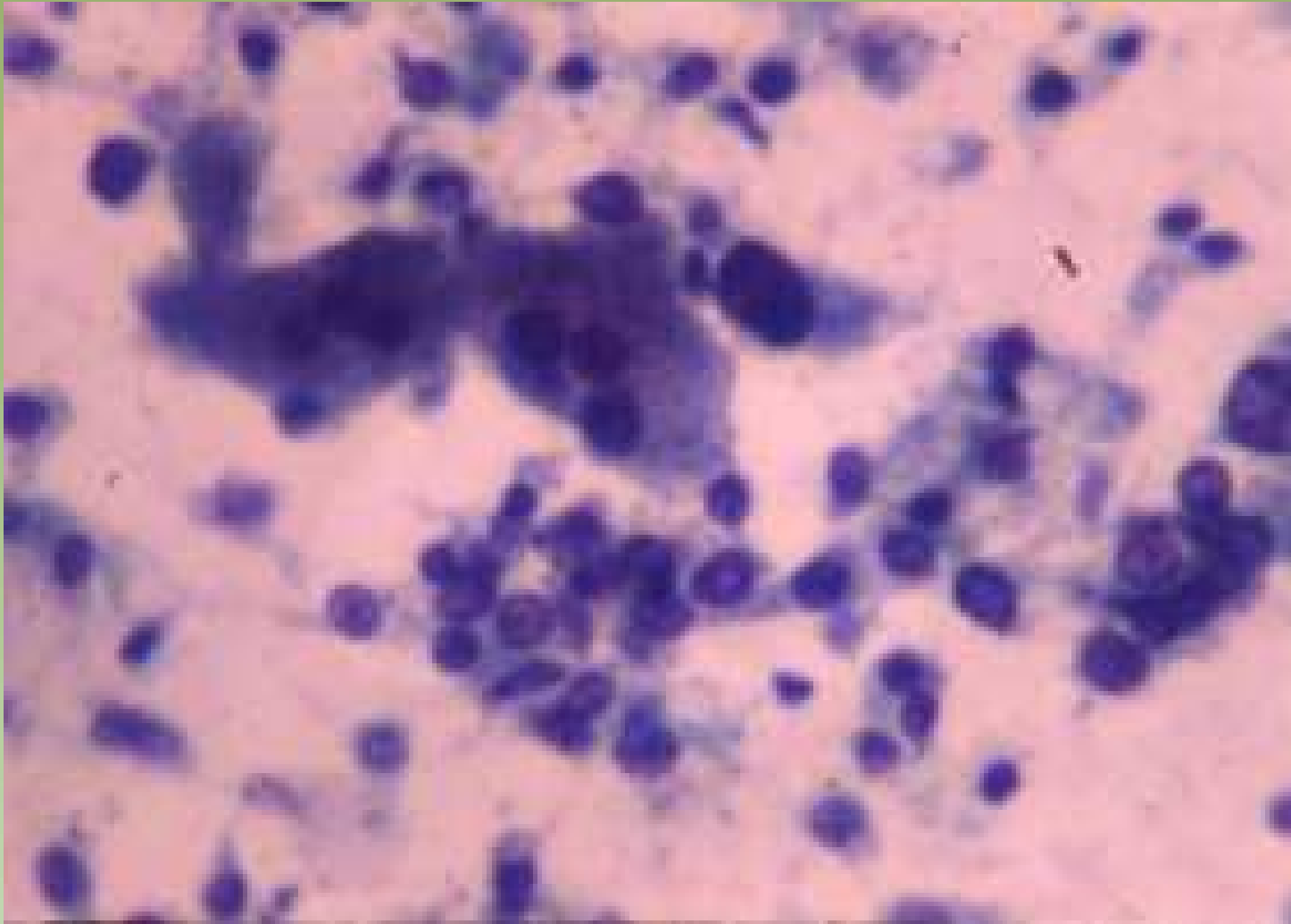
Projeto Gráfico: Serviço de Edição e Informação: Técnico-Científica / CEDD / INCA



## Líquido Pleural



## Liquor



## Fígado



**Obrigada!**