HEMANGIOENDOTELIOMA EPITELIÓIDE EM CABEÇA E PESCOÇO: RELATO DE CASO TRATADO NO INSTITUTO NACIONAL DE CÂNCER-RJ

Luciana Corrêa de Araújo Arcoverde, Izabella Costa Santos, Bruno Sousa Albuquerque, Sérgio Romano, Fernando Luiz Dias

Seção de Cirurgia de Cabeça e Pescoço do Instituto Nacional de Câncer - INCA - MS/RJ (Rio de Janeiro, Brasil)

INTRODUÇÃO

O hemangioendotelioma epitelióide (HEE) é um tumor raro, de origem endotelial, que ocorre em partes moles e ossos e pode acometer pulmão, fígado, e excepcionalmente, pele e outras regiões anatômicas da cabeça e pescoço. Hemangioendotelioma do osso é uma lesão que constitui menos de 0.5% dos tumores malignos primários ósseos. Histologicamente esses tumores se manifestam como cordões e ninhos de células epitelióides com morfologia fusiforme dispostos em estroma mixóide. A análise imunohistoquímica de marcadores vasculares e epiteliais pode demonstrar positividade para fator VIII- antígeno relacionado, CD31, CD34, vimentina. O tratamento corresponde a ressecção completa e alargada do tumor com margens livres. O HEE primário da cabeça e pescoço pode apresentar tendência à recorrência local e metástase linfonodal.

OBJETIVO

Relatar um caso de hemangioendotelioma epitelióide de rebordo gengival superior tratado em um serviço de referência de cirurgia de cabeça e pescoço.

RELATO DO CASO

Paciente do sexo feminino, 7 anos de idade, apresentando tumoração em rebordo gengival superior com 6 meses de evolução caracterizada por uma área ulcerada na face interna da mucosa do rebordo gengival próximo ao segundo molar. (Figura 1) Havia sido submetida a biópsia incisional em outro serviço com diagnóstico histológico inicial de angiossarcoma epitelióide não confirmado na revisão de lâmina. Foi submetida a nova biópsia incisional que demonstrou tratar-se de hemangioendotelioma epitelióide, o estudo imunohistoquímico mostrou positividade para CD31, CD34 e fator VIII. (Figura 3 e 4). A tomografia computadorizada evidenciou irregularidade e aumento das partes moles da região gengivo-jugal do maxilar superior direito, aumento da densidade óssea do processo alveolar, assim como alargamento do forame palatino deste lado. O tratamento realizado foi a maxilarectomia de infra-estrutura a direita. (Figura 2). Foi reabilitada com prótese obturadora.

Figura 1

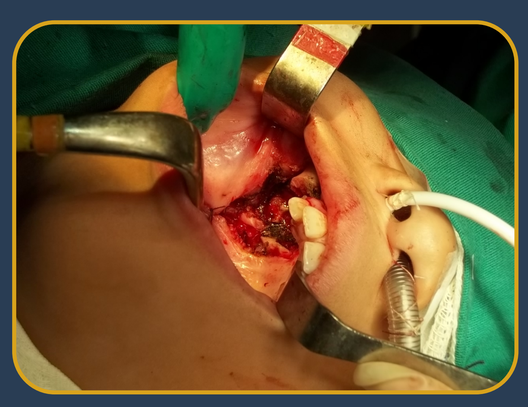

Figura 2

DISCUSSÃO

O hemangioendotelioma epitelióide é uma neoplasia vascular incomum com potencial de malignidade intermediária. O envolvimento da cavidade oral é raro. Em recente revisão verificou-se uma idade média de ocorrencia de 28 anos (4 a 76 anos). Havia uma predileção pelo sexo feminino com uma relação de 2,5:1. Os locais mais afetados foram gengiva e rebordo alveolar. O comportamento biológico dos hemangioendoteliomas é intermediário entre hemangioma e angiossarcoma convencional. Esses tumores apresentam potencial de recidiva local e de metástase, embora a uma taxa muito menor do que o relatado para angiossarcoma convencional. O diagnóstico diferencial pode ser difícil especialmente entre alguns tipos de carcinoma e sarcoma epitelióide. Embora não seja possível estimar com precisão o potencial de recorrência e metástase no HEE na cavidade oral, dado o número pequeno de casos previamente relatados na literatura, a excisão local alargada com obtenção de margens livres parece ser o tratamento de escolha para estes tumores. A radioterapia ainda não tem um papel definido como modalidade terapêutica e parece ter benefício em casos com múltiplas recorrências e metástase linfonodal.

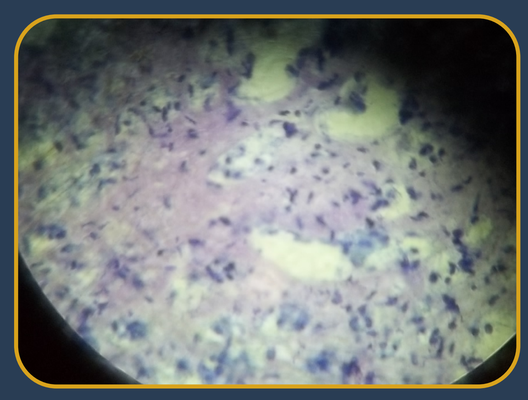

Figura 3

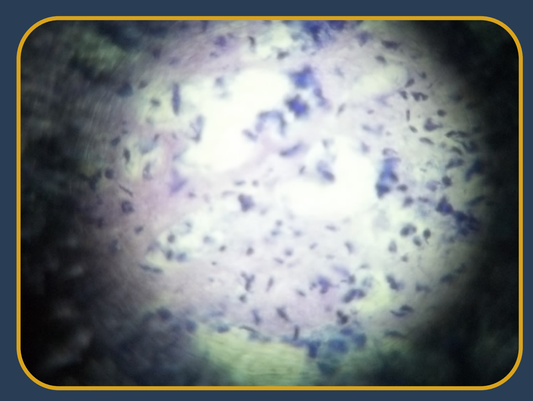

Figura 4

CONCLUSÃO

Apesar da dificuldade diagnóstica, o HEE trata-se de um tumor de malignidade intermediária que necessita de ressecção com margens adequadas devido a recidiva local e por uma característica histológica de limites pouco precisos.

Projeto Gráfico: Serviço de Edição e Informação Técnico-Científica / CEDC / INCA

INCA INSTITUTO NACIONAL DE CÂNCER
SUS
Ministério da Saúde
GOVERNO FEDERAL BRASIL PAÍS RICO É PAÍS SEM POBREZA