

MINISTÉRIO DA SAÚDE

Manual de Especialidades em Saúde Bucal

Brasília - DF  
2008



MINISTÉRIO DA SAÚDE

Secretaria de Atenção à Saúde  
Departamento de Atenção Básica

# MANUAL MANUAL

de especialidades

EM SAÚDE BUCAL

Série A. Normas e Manuais Técnicos

Brasília - DF  
2008

© 2008 Ministério da Saúde.

Todos os direitos reservados. É permitida a reprodução parcial ou total desta obra, desde que citada a fonte e que não seja para venda ou qualquer fim comercial.

A responsabilidade pelos direitos autorais de textos e imagens desta obra é de responsabilidade da área técnica.

A coleção institucional do Ministério da Saúde pode ser acessada na íntegra na Biblioteca Virtual em Saúde do Ministério da Saúde: <http://www.saude.gov.br/bvs>

Série A. Normas e Manuais Técnicos

Tiragem: 1.ª edição – 2008 – 20.000 exemplares

*Elaboração, distribuição e informações:*

MINISTÉRIO DA SAÚDE

Secretaria de Atenção à Saúde

Departamento de Atenção Básica

Coordenação Nacional de Saúde Bucal

Esplanada dos Ministérios, Bloco G, 6º andar, Sala 650

CEP: 70058-900, Brasília – DF

Tels.: (61) 3315-2728 / 3315-2583

*Homepage:* [www.saude.gov.br/bucal](http://www.saude.gov.br/bucal)

Impresso no Brasil / *Printed in Brazil*

#### Ficha Catalográfica

---

Brasil. Ministério da Saúde. Secretaria de Atenção à Saúde. Departamento de Atenção Básica.  
Manual de especialidades em saúde bucal / Ministério da Saúde, Secretaria de Atenção à Saúde,  
Departamento de Atenção Básica. – Brasília : Ministério da Saúde, 2008.  
128 p. : il. – (Série A. Normas e Manuais Técnicos)

ISBN 978-85-334-1494-5

1. Saúde bucal. 2. Odontologia 3. Atenção especializada. I. Título. II. Série.

CDU 616.31

---

Catálogo na fonte – Coordenação-Geral de Documentação e Informação – Editora MS – 2008/0075

*Títulos para indexação:*

Em inglês: Manual of Specialization on Oral Health

Em espanhol: Manual de Especialidades en Salud Bucal

# SUMÁRIO

APRESENTAÇÃO .....	7
<b>1 ESTOMATOLOGIA .....</b>	<b>9</b>
1.1 Manual de Regulação .....	11
1.2 Manual Clínico .....	11
<b>2 PERIODONTIA .....</b>	<b>31</b>
2.1 Manual de Regulação .....	33
2.2 Manual Clínico .....	33
<b>3 CIRURGIA E TRAUMATOLOGIA BUCO-MAXILO-FACIAL .....</b>	<b>53</b>
<b>AMBULATORIAL</b>	
3.1 Manual de Regulação .....	55
3.2 Manual Clínico .....	56
<b>4 ENDODONTIA .....</b>	<b>71</b>
4.1 Manual de Regulação .....	73
4.2 Manual Clínico .....	73
<b>5 PRÓTESE DENTÁRIA .....</b>	<b>83</b>
5.1 Manual de Regulação .....	85
5.2 Manual Clínico .....	85
<b>6 ORTODONTIA E ORTOPEDIA .....</b>	<b>93</b>
6.1 Manual de Regulação .....	95
6.2 Manual Clínico .....	95
<b>7 IMPLANTODONTIA .....</b>	<b>109</b>
7.1 Manual de Regulação .....	111
7.2 Manual Clínico .....	111
<b>REFERÊNCIAS .....</b>	<b>119</b>
<b>ANEXOS.....</b>	<b>123</b>
Anexo A – Ficha Clínica para os pacientes de Estomatologia do CEO.....	123
Anexo B – Requisição de exame anátomo-patológico .....	126
<b>EQUIPE TÉCNICA.....</b>	<b>127</b>



## APRESENTAÇÃO

A priorização da Saúde Bucal na atual gestão do Ministério da Saúde materializou o “**BRASIL SORRIDENTE**”, que tem promovido a ampliação do acesso aos serviços de Atenção Básica em Saúde Bucal, principalmente por meio das equipes de Saúde Bucal na estratégia Saúde da Família, e de Atenção Especializada em Saúde Bucal, especialmente através da implantação dos Centros de Especialidades Odontológicas (CEO), pautando-se pela busca da efetivação da integralidade na atenção à saúde.

Esta publicação visa colaborar no estabelecimento de critérios de referência e contra-referência entre a Atenção Básica/Saúde da Família (AB/SF) e os CEO, assim como instrumentalizar a prática clínica e de gestão relativas às principais especialidades odontológicas. Dessa forma, procura-se contribuir para a melhoria da qualidade dos serviços prestados, assim como no aperfeiçoamento da dinâmica da rede de serviços do SUS.

A publicação engloba um rol de especialidades mais amplo do que a relação de especialidades mínimas obrigatórias para os CEO; com exceção da atenção a pacientes com necessidades especiais, que será abordada em um volume específico; e converge no sentido de construir, adequar

e aprimorar os instrumentos necessários à efetivação da ampliação do espectro de atuação da Saúde Bucal no âmbito do SUS. Apresenta um conjunto de princípios e recomendações elaborados para facilitar a tomada de decisão apropriada na atenção aos pacientes, em situações específicas, dotando cada serviço de um método ordenado nas diferentes especialidades. Não tem a pretensão de se constituir em receitas fechadas, únicas e absolutas, até porque estes não são conceitos compatíveis com a prática clínica na área da saúde, ainda mais quando tratamos de um país com grande diversidade na organização dos serviços e sistemas públicos de saúde.

Não bastasse a complexidade da tarefa, o ineditismo de tal iniciativa pela gestão do SUS no âmbito Federal tornou o desafio ainda maior. Para tanto, o Ministério da Saúde, sob a organização da Coordenação Nacional de Saúde Bucal, reuniu um grupo de especialistas, com diferentes experiências de prática profissional clínica e de gestão, para proceder à elaboração desta publicação.

Com a sua utilização, espera-se desencadear um processo de aperfeiçoamento dos conceitos e normas aqui contidos.

Ministério da Saúde





# 1 ESTOMATOLOGIA



## 1.1 Manual de Regulação

### Especialidade clínica: Estomatologia

Motivos mais frequentes de encaminhamento:

- Manejo clínico e cirúrgico-ambulatorial de lesões da mucosa bucal e dos ossos maxilares. Ex.: processos proliferativos não neoplásicos, neoplasias benignas, doenças infecciosas (bacterianas, fúngicas e virais), doenças mucocutâneas, manifestações bucais de doenças sistêmicas;
- Semiotécnica para diagnóstico de lesões bucais;
- Solicitação de exames complementares pré-operatórios ou de necessidade diagnóstica para manifestações bucais. Ex.: hemograma, sorologia e/ou exames imaginológicos.

### Responsabilidade por nível de atenção

**Básica:** avaliação do usuário com queixa de alteração bucal em tecidos moles e/ou duros, identificando as alterações não compatíveis com a normalidade. É de responsabilidade do cirurgião-dentista da equipe da UBS/SF realizar o diagnóstico e tratamento destas lesões, bem como a seleção dos casos que deverão ser encaminhados ao especialista, de acordo com a capacitação deste profissional. Salienta-se que no caso de lesões com suspeita de malignidade, o diagnóstico é também de responsabilidade do cirurgião-dentista, mas o tratamento é realizado por especialistas da oncologia. De maneira geral, os profissionais da UBS/SF são responsáveis pelos diagnóstico e tratamento de lesões prevalentes da mucosa bucal tais como: hiperplasia fibrosa inflamatória, estomatite protética, herpes recorrente, gengivo-estomatite herpética primária, estomatite aftosa recorrente,

candidíase e queilite angular, tratamento e remoção de fatores traumáticos da mucosa bucal tais como próteses mal-adaptadas, dentes ou restaurações fraturadas e raízes residuais, hábitos para-funcionais, triagem de pacientes com mais de 40 anos, fumantes e etilistas ou pacientes de pele clara com histórico de exposição solar excessiva. A biópsia e a citologia esfoliativa assim como demais exames complementares também poderão ser realizados/solicitados na UBS/SF, desde que a equipe sintá-se capacitada para exercer a técnica de coleta e principalmente, a interpretação dos resultados. Caso haja impossibilidade de diagnóstico e/ou tratamento das lesões, o usuário deverá ser encaminhado para a atenção secundária. Ressalta-se que é de extrema importância o acompanhamento pelos profissionais da UBS/SF dos casos encaminhados aos outros níveis de atenção, na perspectiva da continuidade do cuidado.

**Média:** diagnóstico e tratamento das lesões bucais por meio de exames clínicos e complementares, biópsia, terapêutica cirúrgica (nível ambulatorial) e medicamentosa, quando pertinente; e planejamento do atendimento odontológico do paciente oncológico que será submetido à radioterapia ou quimioterapia.

**Alta:** pacientes com diagnóstico de lesão maligna ou diagnóstico de lesões com necessidade de atenção cirúrgica/ambulatorial complexa na região de cabeça e pescoço.

## 1.2 Manual Clínico

### Especialidade clínica: Estomatologia

#### 1.2.1 Observação dos critérios de referência e contra-referência

Considerar na situação referenciada, por meio de verificação da ficha de

encaminhamento e exame bucal do usuário, se os critérios estabelecidos no Manual de Regulação de Estomatologia foram respeitados.

### 1.2.2 Anamnese

Todo paciente admitido para avaliação estomatológica deve ser submetido à estratégia rigorosa de anamnese e exame clínico. Um modelo sugerido de ficha clínica simplificada está presente no anexo A.

A anamnese deverá ser realizada de forma a se obter o máximo de informações não só pertinentes ao diagnóstico da lesão ou condição bucal específica, mas também à história médica pregressa e à história de doenças/agravos na família, cuja determinação ou influência genética seja importante; verificar medicamentos em uso, no momento da consulta ou pregresso; avaliar o motivo do encaminhamento e aspectos que influenciam o problema; identificar e tentar minimizar as possíveis ansiedades ou medos em relação ao atendimento, esclarecer dúvidas e/ou questões apresentadas pelo usuário, etc., assim como identificar usuários com necessidade de encaminhamento a outras especialidades do campo de saúde como, por exemplo, os pacientes com suspeita de doenças crônicas tais como hipertensos e diabéticos.

### 1.2.3 Exame físico

Anexo A.

### 1.2.4 Exames complementares

Anexo A.

### 1.2.5 Procedimentos de Estomatologia

#### 1.2.5.1 Radiografia periapical/interproximal Radiografia oclusal Radiografia panorâmica

##### Definição

O exame radiográfico é realizado para verificar se a lesão da qual o usuário é portador possui relação com o tecido ósseo subjacente e,

neste caso, suas características radiográficas de tamanho, extensão, delimitação, opacidade/radiolucência, etc.

##### Indicações

Algumas lesões que se manifestam na mucosa bucal são na verdade oriundas de processos intra-ósseos que se exteriorizam. Demais lesões ósseas, por outro lado, podem estar presentes sem manifestação aparente na mucosa. Como o CEO trabalha como referência de média complexidade, as indicações de tomadas radiográficas serão mais frequentes nesta modalidade de atenção. Não há um manual ou consenso definido para solicitação de exames de Raios-X (RX) panorâmico no 'rastreamento' de lesões ósseas em pacientes assintomáticos. Entretanto, há evidências de que alguns pacientes assintomáticos apresentam lesões ósseas, restos radiculares ou inclusões dentárias que jamais foram identificadas através do exame físico. Importante que se defina, com os gestores locais, uma quota de realização de tomadas panorâmicas que não tenham indicação determinada exclusivamente pela presença de lesões detectadas clinicamente. O aumento da oferta desta modalidade de diagnóstico é uma necessidade premente nos serviços públicos de Estomatologia e também para a Cirurgia Buco-Maxilo-Facial.

##### Seqüência de intervenção

Inicia-se a pesquisa radiográfica preferencialmente pela realização de RX periapical. Caso este não seja suficiente para abordar toda extensão ou todas as margens de lesão óssea, procede-se à complementação com RX panorâmico ou outras tomadas que se julgar conveniente, particularmente a tomada oclusal ou RX de tecidos moles (na pesquisa de sialólitos ou doenças que manifestem calcificações da mucosa).

##### Terapia medicamentosa

- Não se aplica

## Cuidados

Usar avental e biombo de chumbo, guardar distância adequada da fonte de radiação ionizante, utilizar proteção para o paciente conforme os manuais universalmente estabelecidos de exposição aos RX. Acompanhar de perto as evoluções destes manuais e realizar periodicamente a dosagem de RX nas Unidades de Atendimento e exposição de profissionais (dosimetria) em conjunto com as autoridades de Vigilância Sanitária.

## Condutas em caso de urgência/emergência

Não se aplica.

## Preparo prévio a ser realizado na Atenção Básica

Registrar o motivo do encaminhamento, dados clínicos e localização da enfermidade ou lesão em formulário específico de referência e contra-referência; Sensibilizar o usuário quanto à importância de seu comparecimento na Unidade de Referência para a realização do diagnóstico e tratamento adequados; Acompanhar o caso do usuário encaminhado, assegurando-se de que o mesmo esteja sob atenção especializada e dar continuidade aos cuidados necessários, no âmbito da Atenção Básica, após a contra-referência; Antes do encaminhamento e, conforme as condições da lesão que pode exigir ou não urgência de intervenção diagnóstica ou terapêutica, realizar minimamente ações para controle da infecção bucal (adequação de meio bucal com remoção de fatores de retenção do biofilme bacteriano, remoção de restos radiculares, selamento de cavidades, instrução de higiene bucal, profilaxia, etc.).

## Proservação

A preservação de tais lesões deve ser feita sempre na Atenção Secundária e a realização de exames complementares adicionais definidas conforme as hipóteses diagnósticas e as redes de fluxos estabelecidas entre os serviços.

## Observações

- Não se aplica

## 1.2.5.2 Biópsias

### Biópsia incisional de tecidos moles

### Biópsia excisional de tecidos moles

#### Definição

É um procedimento cirúrgico onde uma parte, ou toda a lesão, é removida para posterior estudo de suas características histológicas. No caso de lesões de tecido mole define-se primeiro a lesão fundamental e procede-se a descrição adequada da mesma em ficha clínica (Anexo A). Segue-se então para a definição de hipóteses diagnósticas e solicitações de eventuais exames complementares, sejam estes radiográficos, hematológicos, bioquímicos, sorológicos, etc. O exame histológico isoladamente não dá diagnóstico definitivo. A história do usuário, o exame clínico e os dados de outros exames complementares são usados em conjunto para definição do diagnóstico final. A biópsia incisional ou excisional é um procedimento que quase se confunde com a prática estomatológica. A técnica a ser utilizada (excisional ou incisional) depende da natureza de cada lesão, da suspeita ou não de malignidade e também da hipótese diagnóstica definida após a descrição clínica. A realização da biópsia incisional, além de auxiliar na determinação do diagnóstico, é útil para a seleção da técnica cirúrgica excisional quando esta for a indicação, pois a partir do diagnóstico histológico de uma lesão é que se define a técnica cirúrgica mais adequada.

#### Indicações

A biópsia incisional é mais indicada para lesões de maiores dimensões. De maneira geral a opção por esta pode (e deve) ser feita sempre que o profissional não conseguir estabelecer clinicamente o diagnóstico, sendo um recurso que permite uma melhor definição terapêutica para cada doença. A biópsia incisional não está contra-indicada para lesões de origem vascular e lesões negras. No caso de lesões de componente majoritariamente

vascular, o especialista deve definir o risco cirúrgico e, se necessário, em conjunto com outras especialidades do campo da saúde. Nas suspeitas de hemangioma, definir o tamanho e grau de invasividade da mesma é imprescindível. Referências e discussão do caso junto a equipes de cirurgia vascular podem ser necessárias (ver item *hemangioma*). No caso de suspeita de melanoma intrabucal, a biópsia incisional é o único recurso seguro e disponível para definição diagnóstica precisa e instituição do tratamento adequado. Lesões negras, com características de melanoma, devem ser examinadas histologicamente através de biópsia incisional. Já a biópsia excisional é indicada para lesões menores e também pode ser realizada quando o profissional tem convicção de não estar frente a uma lesão maligna ou quando está muito óbvia a natureza localizada e não invasiva da doença.

#### Seqüência de intervenção

- Anti-sepsia do local;
- Anestesia da área;
- Coleta do tecido;
- Sutura simples interrompida;
- Fixação do material coletado em formol 10%;
- Identificação do recipiente onde está contida a peça com nome do paciente, nome do operador, data e local de origem.

#### Terapia medicamentosa

O uso de analgésicos não-opiáceos, por um período não superior a 7 (sete) dias é suficiente como medicação pós-operatória, desde que respeitadas as normas de biossegurança e os cuidados descritos abaixo com manipulação cuidadosa dos tecidos.

#### Cuidados

- O tamanho da amostra deve ser adequado;
- A amostra deve ter boa profundidade, devendo ser avaliada de acordo com

o sítio anatômico a ser incisado. Obviamente biópsias incisionais são mais conservadoras em ventre do que em dorso lingual, por exemplo;

- Evitar perfurar ou macerar o material cirúrgico. Dê preferência para pinças mais delicadas e não perfurantes (pinça de Adson-Brown);
- Evitar que a infiltração anestésica deforme a área a ser operada;
- Usar preferencialmente anestésico com vasoconstritor, que possibilita um campo operatório com menor sangramento;
- Evitar áreas de necrose que impeçam visualização microscópica de células viáveis;
- Evitar a exposição de tecido ósseo em pacientes irradiados na região a ser incisada;
- Avaliar através de exames pré-operatórios, todos os pacientes cuja história clínica ou exame clínico indique risco cirúrgico de sangramento ou cicatrização deficiente. Solicitar, nestes casos, os exames de RNI, TP, TTPA, plaquetograma e taxas glicêmicas.

#### Condutas em caso de urgência/emergência

Em casos de hemorragia, verificar a origem da hemorragia e, de acordo com a causa considerar compressão, sutura ou uso de agentes anti-hemorrágicos.

#### Preparo prévio a ser realizado na Atenção Básica

Em casos de lesão promovida por trauma evidente, cuidar da remoção do trauma (desgaste de próteses removíveis, interrupção de uso de próteses, interrupção de hábitos de mordiscamento, desgaste de bordos cortantes de dentes e/ou restaurações fraturadas). Solicitar que o paciente leve ao CEO todos os resultados de exames previamente solicitados e lista de medicamentos em uso. Desmistificar para o paciente a prática de biópsia como

procedimento diagnóstico exclusivamente de lesões malignas.

#### Proservação

A preservação deve ser feita em conjunto entre a Atenção Primária e Secundária com prioridade para esta última.

#### Observação

Por ser um procedimento amostral, quanto mais seca e visível estiver a região operada, melhores serão as possibilidades de obtenção de amostras que facilitem o trabalho do patologista. Imediatamente após obtenção do tecido, o material deverá ser fixado para não sofrer deterioração. O fixador de rotina é o formol a 10%. Normalmente encontra-se no mercado o formol a 40% que deverá ser diluído em água destilada ou filtrado na proporção de 1(uma) parte para 3(três) partes de água. O recipiente de coleta e acondicionamento da peça deve conter um volume de líquido suficiente para que a peça cirúrgica obtida fique completamente submersa, não mais do que isso.

#### 1.2.5.3 Procedimentos para lesões intra-ósseas

##### Punção exploratória

##### Biópsia incisional óssea

#### Definição

A punção é um procedimento realizado em lesões ósseas radiolúcidas ou de aspecto misto, para verificação de seu conteúdo (hemorrágico, purulento, cístico e/ou sólido). A punção pode ser um procedimento isolado ou associado à biópsia óssea. Esta última é o procedimento de coleta amostral, prioritariamente incisional, que se realiza para coleta de fragmentos teciduais das lesões maxilo-mandibulares.

#### Indicações

As lesões intra-ósseas radiolúcidas podem, muitas vezes, representar um hemangioma intra-ósseo. Dada esta característica importante, tais lesões sempre deverão ser puncionadas previamente à

biópsia. A punção pode resultar em “punção seca” (lesões sólidas ou cavidades vazias), líquido citrino (compatível com cistos) e sangramento leve ou sangramento abundante (com pressão no êmbolo da seringa). Neste último caso, pode-se formular uma hipótese de lesão vascular intra-óssea. Tal hipótese resulta na completa contra-indicação do procedimento de biópsia óssea posterior. O paciente deve ser encaminhado para a alta complexidade para avaliação por Cirurgião de Cabeça e Pescoço ou Cirurgião Vascular. Na presença de líquido citrino, purulento ou “punção seca” indica-se complementação da punção através de coleta tecidual incisional intra-óssea (biópsia óssea incisional).

#### Seqüência de intervenção

- Anti-sepsia do local eleito para punção ou biópsia;
- Anestesia da área;
- Punção na área escolhida de forma a coletar o material para análise visual;
- Coleta de fragmento ósseo ou de lesão óssea para envio ao patologista bucal.

#### Terapia medicamentosa

- O paciente poderá ser submetido ao Manual de profilaxia antibiótica, com o uso de dois gramas de amoxicilina (quatro comprimidos de 500 mg) ou 600 mg de clindamicina uma hora antes do procedimento (na dependência de sua condição geral de saúde e dos Manuals universalmente usados para tal fim).
- Pode-se prescrever analgesia não-opiácea considerando-se clinicamente o grau de invasividade e morbidade presumida a ser provocada pelo procedimento.

#### Cuidados

Como mencionado no item sobre biópsia para tecidos moles, deve-se ter sempre em mente, que o procedimento visa à obtenção de um espécime de tecido vivo (biópsia óssea) que será visualizado microscopicamente. Portanto, todo o



acesso, coleta, manipulação (manobras estas mais difíceis para obtenção de amostras intra-ósseas) devem ser objeto de cuidados cirúrgicos compatíveis com este objetivo.

#### **Condutas em caso de urgência/emergência**

Em casos de hemorragia, verificar a origem da hemorragia e, de acordo com a causa, considerar compressão, curetagem, sutura ou uso de agentes hemostáticos.

#### **Preparo prévio a ser realizado na Atenção Básica**

Solicitar que o paciente leve ao CEO todos os resultados de exames previamente solicitados (inclusive de imagem) e lista de medicamentos em uso. Desmistificar para o paciente a prática de biópsia como procedimento diagnóstico exclusivamente indicado para lesões malignas.

#### **Proservação**

A preservação deve ser feita sempre na Atenção Secundária.

#### **Observações**

- No caso das punções usa-se seringa de vidro, com agulha hipodérmica ou agulha de grosso calibre, na dependência da espessura da cortical óssea a ser rompida.
- Também poderão ser usadas seringas plásticas descartáveis. A coleta de líquido da lesão é um procedimento para visualização clínica do mesmo. Não há grande informação diagnóstica que advenha de esfregaços e análise microscópica destas amostras.

## **O Exame Anatomopatológico**

Um serviço que realiza procedimentos de Estomatologia funciona de forma muito limitada na ausência de referências para encaminhamento das peças cirúrgicas incisionais ou excisionais, bem como de raspados citológicos da mucosa bucal. É necessário que o gestor responsável estabeleça, com a rede municipal/regional de saúde, os fluxos e as referências para

laboratórios de anatomopatologia também para os CEO. Preferencialmente, esses laboratórios devem ser aqueles com a presença do especialista em Patologia Bucal, cuja atividade foi incluída na Tabela de Atividades do SIA/SUS pela portaria nº 566 SAS/MS, de 06 de outubro de 2004, Artigo 3º. Caso esta referência não exista, sugere-se aos gestores a vinculação ao serviço de anatomia patológica já existente na rede.

Para acondicionamento das peças cirúrgicas é necessário um frasco plástico com tampa (coletor universal) e formol a 10%. Um modelo de ficha de requisição de exame anatomopatológico segue no Anexo B.

Todas as peças operatórias removidas nos CEO devem, obrigatoriamente, seguir para exame anatomopatológico. Deve ser mantido um registro com os resultados dos exames realizados, como mecanismo de avaliação e controle da inclusão da especialidade de Estomatologia nos CEO.

### **1.2.5.4 Doenças de manejo não-cirúrgico**

#### **1.2.5.4.1 Candidíase**

##### **Definição**

É a infecção fúngica bucal mais comum.

##### **Manifestações clínicas**

As manifestações clínicas são variáveis, sendo a mais frequente aquela associada à Estomatite Protética, com formação de área atrófica e eritematosa que sugere a nomenclatura da lesão. Os usuários acometidos são na maioria assintomáticos, mas eventualmente podem se queixar de dor, ardência ou, mais raramente, prurido. Algumas lesões associadas à cândida podem manifestar-se de maneira aguda, com formação de pseudomembrana esbranquiçada (candidíase pseudomembranosa). A pseudomembrana pode ser coletada por esfregaço e encaminhada para exame



citológico. Pacientes com suspeita de candidíase pseudomembranosa devem ser sempre investigados cuidadosamente com relação à presença de doenças ou fatores locais que levem à imunossupressão tais como o uso de corticóides tópicos ou Aids, onde a lesão com pseudomembrana é uma das manifestações bucais mais frequentes.

### Diagnóstico

Normalmente o diagnóstico de candidíase é eminentemente clínico, mas pode-se utilizar a citologia esfoliativa como auxiliar – consta de um método simples e não-invasivo onde se espalha o material raspado com espátula metálica ou de madeira sobre uma lâmina de vidro. O acondicionamento é feito em coletores plásticos específicos para suporte das lâminas e a fixação pode ser realizada com álcool absoluto ou álcool 70. O teste terapêutico com antifúngicos tais como nistatina suspensão oral ou miconazol em gel pode ser utilizado desde que acompanhado de perto pelo prestador quanto aos seus resultados.

### Tratamento

O tratamento medicamentoso mais acessível das formas crônicas (Candidíase atrófica ou eritematosa) exige, por vezes, Manuals longos e de difícil adesão pelo paciente. Por ser majoritariamente assintomática, a doença pode passar despercebida da atenção profissional. Reforça-se, portanto, a necessidade de um exame clínico cuidadoso e atento. O tratamento medicamentoso é amplamente favorecido por manobras de higiene, desgaste e interrupção de uso das próteses removíveis, já que o biofilme que se forma no interior das mesmas perpetua a agressão tecidual. Os pacientes que utilizam próteses removíveis (parciais ou totais) devem ser orientados sobre a correta higienização destas, inclusive podendo utilizar a medicação antifúngica aplicada à superfície interna das mesmas. As aplicações tópicas de antifúngicos deverão ser mantidas por aproximadamente uma semana

após desaparecimento das manifestações clínicas já que muitas formas de candidíase permanecem de maneira subclínica e apresentam significativa predisposição à recidiva. Sugere-se que os usuários portadores da lesão atrófica ou eritematosa sejam avaliados semanalmente até a alta. Já a candidíase do tipo pseudomembranosa, que se manifesta através de formação de pseudomembranas esbranquiçadas, é a forma mais comum nos extremos da velhice e da infância (sapinho). Deve-se ficar atento, contudo, à presença das lesões em pacientes imunossuprimidos, diabéticos, irradiados e submetidos à quimioterapia antineoplásica, onde a decisão terapêutica por vezes exige abordagens um pouco mais agressivas. Sobretudo, a candidíase pseudomembranosa e a candidíase eritematosa (atrófica), devem ser vistas como indicativo de imunossupressão (particularmente Aids) em indivíduos que não estejam dentro dos perfis epidemiológicos descritos acima (recém-natos, idosos e usuários de próteses removíveis).

### Terapia medicamentosa

- Nistatina (suspensão oral para realização de bochecho (10 ml) por dois minutos, de quatro a cinco vezes ao dia, durante 14 dias);
- Miconazol 20 mg (gel oral que deverá ser aplicado dentro da prótese quatro vezes ao dia, durante 14 dias);
- Orientação e avaliação sobre higienização correta de próteses removíveis.

#### 1.2.5.4.2 Afta

### Definição

É uma das ulcerações bucais mais comuns. A incidência varia de 20 a 60% dos indivíduos, dependendo da população estudada. O fator etiológico não é um consenso. O mais aceito é o fator imunológico, embora se discuta bastante as hipóteses infecciosas, alimentares e também traumáticas (no caso das lesões oriundas das punções anestésicas, por exemplo).

### **Manifestações clínicas**

São reconhecidos três tipos de úlceras aftosas: maiores (úlceras com mais de 1 cm que podem durar até 6 semanas deixando cicatriz), menores (úlceras com até de 1 cm e com curso clínico de 7 a 10 dias curando sem deixar cicatriz) e herpetiformes (grupos de pequenas úlceras recorrentes). Todas se apresentam como úlceras doloridas e recidivantes que não são precedidas por vesículas e com predileção de ocorrência em mucosa não ceratinizada.

### **Diagnóstico**

O diagnóstico é eminentemente clínico dado seu aspecto amplamente reconhecido. Não há indicação de biópsia. Eventualmente, em lesões de maior duração, podem ser solicitados o eritograma, leucograma e contagens séricas de ácido fólico, ferro sérico e vitamina B12. Devem-se descartar doenças imunossupressoras e, mais raramente, a Síndrome de Behcet, que manifesta lesões ulceradas oculares e genitais e a Doença de Crohn que manifesta também lesões e transtornos do trato gastrointestinal. As aftas devem ser cuidadosamente diferenciadas de outras úlceras bucais. Deve-se evitar o uso do termo afta para descrição de outras úlceras que não aquelas que possam ser claramente caracterizadas como aftosas.

### **Tratamento**

Tratamento medicamentoso.

#### **Terapia medicamentosa**

As aftas menores, maiores e herpetiformes, em usuários com manifestações leves ou moderadas, podem ser tratadas com corticosteróide tópico, como Acetonido de triancinolona 1 mg (em orabase aplicada sobre a lesão 3 a 5 vezes ao dia). Há também a opção da Dexametasona em elixir para uso exclusivamente tópico em bochechos que devem se repetir de 4 a 5 vezes ao dia durante o tempo de manifestação clínica. A última opção é muitas vezes mais prática já que a aplicação de fármacos em orabase tende a ser de difícil realização para o

paciente. Medicações em orabase devem ser prescritas para lesões bastante acessíveis à manipulação pelo paciente tais como aquelas localizadas nos lábios, terço anterior da língua e mucosa jugal. Nas aftas maiores, o uso de corticosteróide sistêmico pode estar indicado, desde que haja sintomatologia intensa e tempo de duração prolongado. Esta terapêutica sistêmica pode suceder ou ser utilizada concomitantemente às alternativas de corticoterapia tópica descritas para as aftas menores. Para o controle imediato da estomatite aftosa grave recomenda-se uma dose moderada de prednisona durante um curto período de tempo (20 a 40 mg de prednisona por dia pela manhã durante 1 semana, seguido de metade da dose inicial durante a outra semana). As terapêuticas com fármacos que agridam a base da úlcera, à exemplo o bicarbonato de sódio, nitrato de prata, laser de alta potência ou reepitelizadores tais como policresuleno em gel, não tem evidência científica de redução do tempo de cicatrização das lesões, mas podem resultar em alívio sintomatológico em alguns pacientes.

### **Cuidados**

O uso de corticoterapia sistêmica deve ser utilizado de maneira criteriosa e com completo controle sobre as interações medicamentosas e efeitos colaterais em caso de uso prolongado da droga. Indica-se controle glicêmico, de creatinina sérica e de níveis de cortisol no caso de uso prolongado de corticosteróides.

#### **1.2.5.4.3 Líquen Plano**

##### **Definição**

É uma doença mucocutânea inflamatória crônica.

##### **Manifestações clínicas**

O líquen plano é uma doença que afeta homens e mulheres, com predomínio destas e preferencialmente na meia-idade. As manifestações bucais são extremamente variáveis, sendo o mais comum o reticular

plano (numerosas linhas ou estrias brancas que se entrelaçam, produzindo um padrão em forma de rendilhado, que não cede à raspagem). A área mais comumente atingida é a mucosa jugal, mas também pode ser observada na língua, gengiva e nos lábios. A importância desta doença está relacionada com seu grau de frequência na população, sua multiplicidade de aspectos clínicos e sua possível correlação com malignidade. A forma de placa se assemelha clinicamente à leucoplasia, atingindo principalmente o dorso da língua e a mucosa jugal. A forma atrófica, onde há redução de espessura da mucosa, pode ser encontrada concomitantemente às outras formas clínicas. Um número expressivo de pacientes apresenta a doença com aspecto clínico caracterizada por associação de diferentes lesões fundamentais (reticulares, atróficas, ulceradas e/ou em placa). As formas reticular e erosiva, por exemplo, podem ser vistas nas margens de zonas atróficas e vice-versa. Na forma erosiva tem-se uma superfície irregular e acentuadamente eritematosa e uma placa fibrinosa que cobre as áreas onde a erosão é mais pronunciada podendo sangrar devido à manipulação. Há também outra variante mais rara que se apresenta como bolhas ou vesículas, geralmente por um curto período de tempo e, que ao se romperem, deixam uma superfície ulcerada. As lesões de líquen plano podem ainda acometer a borda lateral da língua e menos comumente nas gengivas e face interna dos lábios. Na pele o líquen plano se apresenta como pápulas ou placas acinzentadas e até violáceas, planas e pruriginosas, que envolvem mais frequentemente as superfícies flexoras dos braços ou das pernas. Na maioria dos casos, a forma cutânea ocorre antes ou simultaneamente às lesões bucais. Muitos pacientes manifestam lesões exclusivamente na mucosa bucal.

### **Diagnóstico**

O diagnóstico pode ser exclusivamente clínico nos casos com manifestações reticulares, mas em alguns casos e

particularmente nas formas atróficas, ulceradas e em placa, a biópsia incisional está indicada. Sugere-se como conduta aos CEO a realização da biópsia incisional como procedimento padrão e como recurso ao diagnóstico diferencial entre o líquen plano, leucoplasias ou lupus eritematoso, lesões estas de muita semelhança clínica e onde a terapêutica e conduta clínica merecem cuidados distintos.

### **Tratamento**

Nenhum tratamento provou ser eficaz na eliminação do líquen plano. A frequência real da transformação maligna parece ser baixa e foi relatada mais frequentemente nas formas erosiva/atrófica/ulcerada da doença. Nas lesões assintomáticas nenhum tratamento está indicado, mas sugere-se acompanhamento das características clínicas de maneira periódica. Nas lesões com sintomatologia de dor ou ardência provocada pela exposição do tecido conjuntivo a corticoterapia tópica é a primeira escolha. No caso de reações semelhantes ao líquen plano (reações liquenóides) indica-se a substituição de restaurações metálicas de amálgama ou incrustações que possam estar em contato com a mucosa.

### **Terapia medicamentosa**

Os corticosteróides são os medicamentos mais úteis no controle dos casos sintomáticos (erosões e ulcerações). Podem ser aplicados preferencialmente na forma tópica. O medicamento mais indicado é a Dexametasona, na forma de elixir para bochechos, de 4 a 5 vezes ao dia (uma colher das de sopa) ou nos casos mais graves com uso concomitante de corticoterapia tópica e sistêmica (à exemplo do Manual descrito para os casos mais graves de afta).

### **Cuidados**

Como o líquen plano é uma condição crônica, os pacientes devem ser examinados periodicamente pela Atenção Secundária e a biópsia incisional deve ser sempre indicada em caso de agravamento das características clínicas (úlceras e erosões).

#### 1.2.5.4.4 Herpes labial

##### Definição

É uma infecção viral, recorrente e contagiosa relacionada à imunossupressão.

##### Manifestações clínicas

As lesões mais comuns do herpes labial são caracterizadas pela formação de vesículas, úlceras e crostas recidivantes na região labial. Normalmente são autolimitantes e desaparecem sem que seja necessária qualquer intervenção terapêutica. As lesões do herpes ganham relevância clínica a partir do momento em que o paciente passa a manifestar lesões maiores, com franca extensão pela área peri e intrabucal, com episódios que passam a ocorrer em intervalos cada vez menores de tempo. Tais características podem estar relacionadas à imunossupressão e devem despertar no clínico, a necessidade de exames mais aprofundados e principalmente correlação com demais dados da anamnese. Não raro na Aids, o herpes passa a ser um agente etiológico freqüente de lesões bucais ulceradas duradouras e de sintomatologia intensa. Na clínica odontopediátrica são comuns os episódios de “primo-infecção”, onde a criança, ao primeiro contato com o vírus, manifesta lesões extensas por toda a mucosa bucal e do lábio com quadro sintomatológico típico das demais viroses da infância (Gengivo-estomatite herpética primária).

##### Diagnóstico

O aspecto clínico costuma ser suficiente para o diagnóstico da maioria dos casos de herpes labial. História de prurido, incômodo ou dor precedem a ocorrência de vesículas e estas, por sua vez, a ocorrência de úlceras. O paciente costuma procurar ajuda na fase de úlcera e, portanto, a história evolutiva da sintomatologia e das lesões fundamentais tem muita significância diagnóstica. A avaliação do hemograma, com ênfase nas contagens leucocitárias, pode ser reveladora de quadros de imunossupressão não previamente diagnosticados. As avaliações séricas de

imunoglobulinas IgM e IgG não são recomendadas para os casos mais comuns de lesões labiais recorrentes. Em casos de aspecto e história clínica menos reveladora, a citologia esfoliativa pode ser um recurso de uso na clínica estomatológica.

##### Terapia medicamentosa

Infelizmente não há, até hoje, evidências científicas definitivas a respeito de um manual terapêutico que previna a ocorrência ou diminua o curso clínico das lesões, a despeito de inúmeros relatos de casos com as mais distintas possibilidades terapêuticas. Recomenda-se aos pacientes acometidos que procurem identificar o início do ciclo lesional e, neste momento, façam aplicações de aciclovir tópico em pomada. Não se justifica a adoção de terapia sistêmica para os pacientes com manifestações de herpes labial recorrente em estado de higidez imunitária. Na primo-infecção que acomete a criança, a terapêutica é exclusivamente de suporte, mantendo-se uma ingestão alimentar adequada, com repouso, analgesia não-opiácea e, em situações selecionadas, anestésicos tópicos. Nos pacientes com Aids é necessário discutir diagnósticos diferenciais de úlceras bucais e o uso de antivirais sistêmicos em conjunto com a equipe de Infectologia.

#### 1.2.5.4.5 Hemangiomas

##### Definição

Os hemangiomas, quanto à sua etiologia, são lesões que podem representar distúrbios de desenvolvimento, estando presentes ao nascimento ou ainda podem surgir tardiamente, comportando-se como uma neoplasia. Os hemangiomas podem, portanto, apresentarem-se como neoplasia verdadeira, de caráter benigno, com estímulos de crescimento ainda desconhecidos e que podem surgir em crianças e adultos. Apesar de o termo hemangioma sugerir neoplasia, parece que tal termo tem sido usado de maneira indiscriminada para as lesões vasculares não necessariamente neoplásicas.

### Manifestações clínicas

O aspecto clínico dos hemangiomas é descrito como bastante característico, pela coloração azulada ou violácea, principalmente os do tipo cavernoso. Quando intra-ósseos, entretanto, o diagnóstico é difícil, mostrando aspecto osteolítico semelhante a outras lesões dos maxilares. São mais comumente detectados na infância sendo muitas vezes congênitos, o que reforçaria a hipótese etiológica de distúrbio de desenvolvimento (hamartomas). Os hemangiomas têm sido relatados como os tumores mais comuns da região de cabeça e pescoço em crianças. Muitas lesões envolvem espontaneamente não configurando neoplasmas verdadeiros. Os hemangiomas intra-ósseos representam por volta de 1% dos tumores ósseos, sendo a maioria de localização vertebral e craniana. Outras localizações podem incluir, além das mucosas e face, as glândulas salivares maiores, principalmente a parótida.

### Diagnóstico

A coloração, a textura superficial, a localização da lesão e a idade do paciente são fatores importantes no diagnóstico das lesões mais superficiais. Nas lesões mais profundas, a definição diagnóstica torna-se mais difícil. Uma manobra semiotécnica simples, a diascopia, pode ajudar a distinguir lesões de componente vascular sanguíneo de outras de coloração semelhante. Na diascopia, pressiona-se sobre a lesão, ou parte dela, uma lâmina de vidro (vitropressão). Através da transparência da lâmina, observa-se um esvaziamento do conteúdo da lesão - um achado de valor semiológico importante. Quando há dúvida no diagnóstico e, levando-se em conta a localização da lesão, pode-se lançar mão de exames complementares. Em geral, os hemangiomas intra-ósseos são difíceis de serem diferenciados de outras lesões osteolíticas do complexo maxilo-mandibular. Radiografias panorâmicas, oclusais, tomografia computadorizada, ressonância magnética e angiografia podem ser utilizadas. A ultra-sonografia pode ser

um auxiliar diagnóstico não definitivo nas lesões que envolvem as glândulas salivares, mostrando um sinal hipocóico. A presença de calcificações, conhecidas como flebólitos, pode ser observada nos exames de imagem. Os hemangiomas superficiais podem ser submetidos à punção aspiradora, sendo igualmente passíveis de serem visualizados através da ultra-sonografia. Recomenda-se a punção como conduta prévia a qualquer abordagem cirúrgica. Durante a punção, os hemangiomas do tipo arterial podem empurrar o êmbolo da seringa, dada sua pressão interna. Exames de imagem como a tomografia e a ressonância magnética são eficazes para evidenciar o envolvimento de planos teciduais profundos. Nos casos em a indicação terapêutica seja pela cirurgia, é fundamental definir a completa extensão do hemangioma, pois pode acontecer recidiva após remoção incompleta. A angiografia pode mostrar o tamanho e a distribuição dos vasos sanguíneos evidenciando o caráter vascular das lesões. A variação e a quantidade de exames necessários para um correto diagnóstico tornam desafiadora a conduta do dentista na Atenção de Média Complexidade como a que se propõe o CEO. A terapêutica destas lesões assume, na dependência do seu tamanho, um caráter multiprofissional que exige o estabelecimento de fluxos e envolvimento de equipes de cirurgia vascular, cirurgia de cabeça e pescoço, cirurgia plástica e pediatria.

### Tratamento

Para que a terapêutica dos hemangiomas da mucosa bucal seja bem sucedida é necessário que cada caso seja analisado com relação às suas características particulares. Sugere-se que no CEO seja realizado o tratamento/acompanhamento de lesões pequenas e assintomáticas, sendo possível que muitos pacientes convivam com as mesmas por longo período de tempo sem necessidade de tratamento. Em outras situações tais como comprometimento



estético, hemorragia freqüente e intensa, assimetria facial, interferência funcional em diferentes órgãos, a terapêutica destas lesões passa a ser considerada. Na literatura, há referência a diversas modalidades de tratamento, todas elas com variáveis graus de sucesso e aplicabilidade clínica. Devido a uma tendência de regressão dos hemangiomas, pode-se ter com crianças uma atitude de acompanhamento clínico. A excisão cirúrgica pode ser uma opção nas lesões pequenas e, também, naquelas que apresentam grande comprometimento estético ou funcional. Na Estomatologia, tem-se optado pelo tratamento das primeiras, já que as lesões de maior porte requerem extremo cuidado na avaliação de risco cirúrgico, sendo esta atribuição da Alta Complexidade. A cirurgia dos hemangiomas maiores é delicada e pode produzir resultados estéticos pouco satisfatórios. As seqüelas do tratamento cirúrgico requerem procedimentos reconstrutivos extensos além de apresentarem risco de hemorragia transoperatória grave. No caso de má-formação de vasos sanguíneos de pequeno calibre e baixo fluxo, as lesões podem ser excisadas cirurgicamente, tratadas por crioterapia ou laser de alta potência, que são formas terapêuticas bastante úteis nas lesões superficiais. Ainda nas lesões pequenas da mucosa bucal, é de particular interesse o uso de agentes de esclerose química. Tais agentes podem ser facilmente encontrados no mercado e sua aplicação no tratamento de hemangiomas bucais de tamanho pequeno constitui um procedimento relativamente simples. A esclerose química também pode ser um recurso prévio à cirurgia, diminuindo o tamanho da lesão e permitindo uma abordagem cirúrgica menos agressiva.

#### **Terapia medicamentosa**

É recomendado para uso nos CEO o oleato de monoetanolamina (Ethamolin) aplicado localmente em diversas sessões. A aplicação deve ser feita em lesões com até 1 cm de diâmetro, pois nestes casos os

resultados são mais previsíveis. Usa-se uma seringa de insulina com uma quantidade bastante pequena do fármaco (em torno de 0,2 ml). Na maior parte dos pacientes pode ser usado apenas anestésico tópico pois o desconforto provocado pela injeção do oleato de etanolamina é uma sensação de ardência que costuma durar de 10 a 15 minutos no local de aplicação. Não se deve exagerar na quantidade do produto a ser injetado, pois o fármaco pode provocar necrose superficial. O intervalo entre as aplicações deve ser de 1 semana caso não haja complicações tais como úlceras necróticas (nesta situação aguarda-se a completa cicatrização da área ulcerada para que se repita a aplicação). Normalmente são necessárias de 5 a 10 aplicações para que se obtenha um resultado estético e funcional satisfatório em lesões com até 1 cm de diâmetro na mucosa bucal. O procedimento pode ser realizado em quaisquer das localizações intrabucais e também no lábio, um sítio de expressão bastante comum dos hemangiomas. A prescrição pós-operatória deve ser definida conforme a abordagem terapêutica utilizada. No caso da esclerose química ou excisão cirúrgica de pequenos hemangiomas bucais pode ser composta exclusivamente de analgesia não-opiácea.

#### **1.2.5.5 Terapêutica de fenômeno de retenção salivar**

##### **1.2.5.5.1 Mucocelos**

#### **Definição**

Mucocelos são bolhas formadas pelo acúmulo de saliva na mucosa bucal. São lesões bastante freqüentes e considerando as doenças de glândulas salivares, configuram-se como o agravo mais freqüente na prática estomatológica.

#### **Manifestações clínicas**

Aumento de volume, em forma de bolha, prioritariamente na mucosa interna do lábio e ventre lingual, de coloração azulada denotando o conteúdo líquido salivar.

### Diagnóstico

O diagnóstico é eminentemente clínico, dada à localização, característica das lesões fundamentais (bolha) e história clínica de remissão e exacerbação. Raramente há sintomatologia dolorosa. O diagnóstico diferencial, por vezes, envolve o fibroma e a hiperplasia fibrosa inflamatória. Isto pode acontecer em virtude da permanência de algumas lesões, por um período de tempo suficiente para que hábitos de mordiscamento e irritação da superfície epitelial provoquem fibrosamento e/ou hiperqueratose, complicando a identificação da lesão fundamental (bolha ou nódulo).

### Tratamento

O tratamento mais comum e eficaz é composto de excisão completa da bolha e das glândulas salivares menores próximas e visualizáveis no leito cirúrgico. Alguns autores propõem o procedimento de micromarsupialização que consiste na passagem de um fio de sutura objetivando o esvaziamento do conteúdo salivar da bolha. Este recurso pode ser adotado isoladamente ou como estratégia terapêutica prévia à excisão completa, principalmente nos casos em que as lesões se apresentem mais profundamente no tecido conjuntivo (o que dificulta a exata delimitação das bordas cirúrgicas). Algumas mucocelas têm remissão espontânea e este aspecto deve ser considerado no planejamento terapêutico. Quando localizadas no lábio, deve-se avisar ao paciente sobre um possível fibrosamento pós-operatório na região, característica essa de grande variabilidade individual após os procedimentos cirúrgicos. Nas excisões, o leito cirúrgico deve ser investigado cuidadosamente para a presença de glândulas salivares menores, que, na medida do possível, devem ser removidas. Isto porque é muito difícil determinar qual das inúmeras glândulas salivares do lábio é a responsável pelos fenômenos de retenção salivar. Suturas simples interrompidas e prescrição analgésica, associadas aos cuidados locais

comuns às demais cirurgias intrabuciais, são suficientes para um pós-operatório sem intercorrências. As mucocelas são fenômenos mais comuns nas crianças, adolescentes e adultos jovens. Nas crianças, pode ser necessária a participação do odontopediatra como 'consultor' em situações de manejo mais difíceis ou desafiadoras.

### Terapia medicamentosa

A prescrição pós-operatória é composta exclusivamente de analgesia não-opiácea.

### Cuidados

Recomenda-se, no manejo destas lesões, bastante cuidado com a remoção cirúrgica, visto que o controle do sangramento no lábio, principal sítio de localização das mucocelas, é imprescindível para que haja adequada visualização do campo operatório. No ventre lingual, o manejo cirúrgico também deve ser cauteloso pela presença de vasos calibrosos e de um epitélio de pouca espessura. Dá-se preferência (desde que a identificação da bolha e de seu conteúdo, composto de saliva, seja evidente) à remoção total das mucocelas.

#### 1.2.5.5.2 Rânulas

### Definição

As Rânulas são fenômenos de retenção específicos da glândula sublingual. Como esta glândula apresenta uma produção salivar quantitativamente maior que as glândulas salivares menores, os fenômenos de retenção costumam manifestar bolhas de maior volume.

### Manifestações clínicas

Aumento de volume (bolha) na área sublingual, de coloração azulada denotando o conteúdo líquido salivar.

### Diagnóstico

O diagnóstico é eminentemente clínico, dada à localização, característica das lesões fundamentais (bolha) e história clínica de remissão e exacerbação. Raramente há sintomatologia dolorosa.

### Tratamento

O tamanho e a localização no assoalho bucal fazem com que estas lesões sejam preferencialmente tratadas através de micromarsupialização. Esta técnica costuma apresentar melhores resultados no manejo das rânulas em relação àqueles obtidos com as mucocèles. Por vezes, a micromarsupialização deve ser repetida por um período razoável de tempo até que haja extravasamento completo do conteúdo salivar da bolha. O paciente deve ser avisado sobre estas características para que possa colaborar efetivamente com o tratamento. Fios de sutura mais espessos costumam gerar melhores resultados e permanecer no local por mais tempo. Os pacientes portadores de rânula devem ser avaliados semanalmente. Na falha da estratégia de micromarsupialização, procede-se à remoção cirúrgica da bolha observando-se os cuidados descritos no tratamento das mucocèles.

### Terapia medicamentosa

A prescrição pós-operatória é composta exclusivamente de analgesia não-opiácea.

#### 1.2.5.6 Terapêutica de fenômeno de retenção salivar

##### 1.2.5.6.1 Sialolitíases

### Definição

Nas glândulas salivares maiores que apresentam ductos excretores de trajeto mais longo, podem ocorrer fenômenos de calcificação, denominados sialolitos, que obstruem a excreção da saliva. A retenção da saliva no interior da glândula (parótida e submandibular) provoca aumento de volume local e sintomatologia dolorosa intensa.

### Manifestações clínicas

A retenção da saliva no interior da glândula (parótida e submandibular) provoca aumento de volume local e sintomatologia dolorosa. O aumento de volume pode ser intermitente ou progressivo na dependência do grau de obstrução e fluxo salivar de cada indivíduo. As retenções salivares podem ser agravadas por infecção bacteriana, podendo manifestar

exsudato purulento com drenagem pelos ductos das glândulas submandibular e parótida.

### Diagnóstico

É obrigatória a realização de exames tais como radiografia oclusal, panorâmica e outras para localização precisa do sialolito. A sialografia, exame radiográfico onde se administra contraste radiopaco no interior dos ductos da glândula, é um recurso importante a ser utilizado. A Ecografia (ultra-sonografia) apresenta-se como método interessante de investigação inicial e para diagnóstico diferencial. Sugere-se que todos estes exames, na dependência da apresentação clínica das sialolitíases, sejam solicitados pela equipe do CEO.

### Tratamento

Quando o sialolito é identificado em porções terminais dos ductos salivares, tais como junto à papila parotídea e junto à carúncula sublingual ou assoalho da boca, e esteja acessível às pequenas cirurgias ambulatoriais, este deve ser o procedimento de escolha. Em todas as demais situações sugere-se avaliação e encaminhamento para profissional da Especialidade de Cirurgia Buco-Maxilo-Facial ou Cirurgia de Cabeça e Pescoço.

### Terapia medicamentosa

Analgesia não opiácea, antiinflamatórios não esteroidais, bochechos com clorexidina e antibioticoterapia de amplo espectro caso haja sinais de coleção purulenta.

### Observações

Os aumentos de volume de glândula salivar maior podem ser decorrentes de fenômenos tão díspares quanto doenças-auto-imunes (Síndrome de Sjögren), parotidites epidêmicas (caxumba), parotidites bacterianas, parotidites recorrentes, neoplasias benignas e malignas e em pacientes alcoólatras e HIV positivos. No caso das doenças do colágeno, têm-se notado a importância do Estomatologista para o estabelecimento do diagnóstico da Síndrome de Sjögren Primária ou Secundária. Tal doença pode estar associada ao Lupus Eritematoso, à Artrite Reumatóide e aos sintomas tais como a xeroftalmia, sendo que seu diagnóstico exige, na maioria dos



casos, uma interação multiprofissional. Cabe ao Estomatologista desconfiar dos sinais clínicos de xerofthalmia, hipossalivação e dores articulares, realizando biópsia incisional de glândula salivar menor (preferencialmente labial) e solicitação de exames para auto-anticorpos ou alterações celulares provocadas pelos mesmos, tais como pesquisa de células LE, Fator Anti-Nuclear, Anti-SSA, Anti-SSB e Fator Reumatóide. O conhecimento acerca da epidemiologia das lesões de glândulas salivares e dos exames complementares caracteristicamente utilizados no diagnóstico diferencial sejam estes de imagem, sorológicos ou hematológicos, deve ser de domínio do profissional habilitado para a prática estomatológica no CEO. Percebe-se que a equipe do CEO deve estabelecer fluxos claros de referência e contra-referência com especialidades tais como a dermatologia, reumatologia, oftalmologia e otorrinolaringologia. Exige-se do atendimento estomatológico do CEO que o dentista não abra mão das prerrogativas inerentes à sua atividade profissional, que envolvem o diagnóstico e o tratamento dos tecidos duros e moles do complexo maxilo-mandibular. Delegar tais procedimentos é na maioria das situações onerar o sistema público de saúde e diminuir a resolutividade do mesmo.

### As Equipes de Saúde Bucal na Atenção Básica e os Centros de Especialidades Odontológicas e sua importância no controle e diagnóstico precoce do câncer bucal

O câncer bucal representa um desafio quanto à sua prevenção, detecção precoce e também quanto à atenção em Saúde Bucal ao paciente portador. O Instituto Nacional do Câncer (INCA) estima uma ocorrência de 10.380 novos casos para homens e 3.780 novos casos em mulheres no ano de 2008 (total de 14.160 novos casos). As malignidades bucais configuram-se como o sétimo tipo de neoplasia maligna (excetuando-se os casos de pele não melanoma). Segundo os dados do INCA, pode-se observar que ocorrerão aproximadamente 50% mais casos

de neoplasias malignas da boca do que leucemias (n=9540) no país.

A histologia das lesões aponta o epitélio como sendo a região de origem da maior parte dos casos. Tal fato representaria uma facilidade em termos diagnósticos, já que as manifestações poderiam ser reconhecidas em estágios iniciais de evolução em numerosas situações. Soma-se a isto o fato da boca ser uma região de fácil acesso ao exame clínico profissional e auto-exame por parte do paciente.

Na perspectiva do usuário, a divulgação da doença, bem como de seus principais fatores de risco, poderiam representar uma forma de prevenção, atenção e vigilância bastante barata e acessível a um grande número de cidadãos. A língua, o assoalho de boca e o lábio são os sítios anatômicos responsáveis por 79,6% dos casos em homens e 69,4% dos casos em mulheres na casuística do Hospital Erasto Gaertner, em Curitiba. Um estudo no Hospital Mario Penna, de Belo Horizonte, relatou que 44,8% dos pacientes diagnosticados eram analfabetos. Relatou ainda que 58,9% dos pacientes teriam renda mensal inferior a 1 (um) salário mínimo.

Em contraste às peculiaridades descritas para o diagnóstico e o auto-exame, a maior parte dos pacientes apresenta-se para o tratamento em estágios bastante avançados de comprometimento. Além deste diagnóstico tardio, o paciente com câncer de boca ainda sofre uma defasagem importante de tempo entre o diagnóstico e o início do tratamento. Alguns autores já referiram tal lapso de tempo como sendo em média de 84 dias.

Tabagismo, etilismo e exposição solar excessiva seriam os fatores de risco mais relevantes para a ocorrência do câncer na boca. Para alguns autores, a prevenção primária do câncer bucal se daria por meio da eliminação/redução do consumo de álcool e fumo. Para os indivíduos que não conseguem abandonar os hábitos de risco, a detecção e o tratamento precoce seriam as melhores alternativas. Para os casos de câncer de lábio, a orientação quanto à exposição solar parece ser a estratégia de maior impacto na redução da ocorrência de lesões,

aliada à identificação precoce de alterações teciduais com potencial de malignização.

As lesões com potencial de malignização podem ser reconhecidas na boca e podem servir ainda como parâmetro de triagem e seleção de pacientes que necessitem de acompanhamentos clínico e laboratorial mais rigorosos. Tal fato torna-se mais relevante quando se verifica em algumas estatísticas que 53,4% dos pacientes com câncer bucal apresentaram estadiamento III ou IV na admissão hospitalar. As taxas de sobrevida para os estádios III e IV foram de 46,3% e 21,6% em 5 anos, em contraste com taxas de 79,5% e 59,7% para os estádios I e II respectivamente no Hospital Erasto Gaertner.

As terapias de eleição para o câncer de boca dependem do estágio de evolução e tipo histológico do tumor. Configuram-se, entretanto, a cirurgia e a radioterapia como as manobras mais freqüentes de abordagem nestes pacientes. A quimioterapia vem sendo gradativamente incorporada a alguns manuais terapêuticos. Tais terapias trazem consigo a necessidade de suporte multiprofissional (nutricionistas, fisioterapeutas, auxiliares de enfermagem, dermatologista e/ou otorrinolaringologista), tanto no que concerne à morbidade que podem provocar, quanto à própria complexidade da abordagem cirúrgica e do planejamento oncológico (cirurgias de cabeça e pescoço, oncologista, radioterapeuta e/ou cirurgião plástico). Justifica-se o envolvimento do CD devido ao seu conhecimento semiológico das estruturas da boca bem como à sua capacidade de atender às demandas dentárias e de morbidade sobre a mucosa bucal nos períodos pré, trans e pós-tratamento oncológico. Pode-se citar dentre os processos mórbidos da boca, a redução de fluxo salivar, disgeusia, limitação de abertura bucal, mucosite, candidíase, periodontites, cáries de radiação e osteorradionecrose. Todas estas implicam em considerável desconforto e perda da qualidade de vida.

Os tratamentos dentários e estomatológicos de paciente com neoplasia maligna da boca justificam-se, ainda, quando

notamos que as alterações provocadas pelo câncer bucal podem levar às infecções locais e sistêmicas, que podem aumentar a morbidade da doença. A proliferação de fungos e bactérias anaeróbias é estimulada por procedimentos imunossupressores locais e gerais tais como a radio e a quimioterapia.

As Equipes de Saúde Bucal da UBS/SF em parceria com os CEO, portanto, devem centrar esforços em manobras de vigilância e reconhecimento de pacientes que estejam incluídos no perfil epidemiológico descrito acima ou cujo laudo histopatológico descreva a presença de atipias da mucosa bucal. Nem todos os pacientes apresentam os fatores de risco clássicos para o câncer bucal tais como tabagismo, etilismo, exposição solar e idade acima de 40 anos. Estes não devem ser os únicos critérios para suspeita de potencial de malignização embora se saiba que as lesões malignas e potencialmente malignas sejam mais freqüentes naqueles grupos. Pacientes identificados como de “risco” devem receber exames preventivos para o câncer bucal ao menos duas vezes ao ano. Recomenda-se que o CEO funcione como o local de acolhimento (em consonância com a Atenção Básica nas UBS) dos pacientes que sejam identificados através da estratégia sugerida. Espera-se ainda que o CEO possa ser um espaço onde o planejamento da atenção odontológica reabilitadora aconteça para que todos os indivíduos nas fases de pré e pós-tratamento oncológico sejam atendidos.

#### 1.2.5.7 Lesões com potencial de malignização

##### 1.2.5.7.1 Leucoplasia

#### Definição

Placa esbranquiçada, de superfície rugosa localizada preferencialmente nas áreas de mucosa não ceratinizada. É uma definição clínica e não histológica.

### Manifestações clínicas

Raramente manifesta sintomas. As lesões mais preocupantes são aquelas onde não é possível a identificação de um agente traumático local, tais como os de irritação crônica, provocadas por cúspide aguda, restauração fraturada ou borda irregular de uma prótese ou grampo.

### Diagnóstico

As fontes evidentes de irritação devem ser eliminadas e o usuário reavaliado. Caso a lesão leucoplásica ainda esteja presente ou não tenha manifestado qualquer sinal de redução após um prazo superior a trinta dias, está indicada citologia esfoliativa ou biópsia incisional para pesquisa de eventual ocorrência de atipias celulares<sup>1</sup>.

### Tratamento

A definir, conforme o laudo histopatológico da biópsia incisional. A citologia esfoliativa é uma estratégia pouco invasiva e adequada para o acompanhamento de lesões com atipia leve. Pode-se repetir biópsia incisional nos casos onde esteja descrita atipia moderada ou caso haja modificação do aspecto clínico, tais como aumento de tamanho e/ou modificação da superfície. Autores reportaram que a taxa de transformação maligna da leucoplasia aproxima-se de 6% dos casos. Sempre que possível e, na presença de atipia moderada à intensa, sugere-se que as lesões leucoplásicas sejam completamente excisadas. Nas lesões com ausência de atipias descritas pelo exame histológico, pode-se realizar nova biópsia incisional em outras áreas da lesão ou adotar uma conduta de acompanhamento clínico periódico. Alguns sítios anatômicos, tais como ventre lingual e palato mole, podem representar muita dificuldade para excisão cirúrgica completa. Nestes casos e na disponibilidade de referências para

tal, podem ser utilizadas as estratégias de crioterapia ou laserterapia cirúrgica. Nos casos em que a equipe opte por acompanhamento clínico do comportamento das leucoplasias, importante salientar que não há um Manual que indique de maneira precisa em que intervalos o paciente deve ser reavaliado. De maneira genérica indica-se que lesões que estejam localizadas em regiões mais classicamente associadas à malignização, tais como ventre e bordo lingual, palato mole, orofaringe e lábio, devam ser reavaliadas em intervalos menores de tempo e que o paciente seja orientado quanto ao potencial de malignização, necessidade de exames preventivos para o câncer bucal (realizados nas UBS/SF ou CEO) e interrupção ou controle dos hábitos de tabagismo e etilismo.

#### 1.2.5.7.2 Queilite actínica

##### Definição

Processo degenerativo dos tecidos do lábio onde ocorrem endurecimento e alterações do epitélio que podem assumir diferentes lesões fundamentais (placa, atrofia, úlcera e/ou crosta). Histologicamente a definição da lesão depende de observação do fenômeno definido como elastose.

##### Manifestações Clínicas

Atrofia, placas, úlceras e/ou crostas majoritariamente localizadas no lábio inferior. Perda de delimitação entre o vermelhão do lábio e da pele. Muitas vezes erroneamente identificada como parte do processo de envelhecimento. É uma das lesões onde o potencial de malignização tem sido mais negligenciado e, portanto, adota-se como Manual para o CEO uma atenção mais rigorosa com pacientes que manifestem tais alterações ou que tenham histórico de excessiva exposição solar, seja por fatores ocupacionais ou outros.

<sup>1</sup>A definição de um limite de tempo para acompanhamento clínico de lesões suspeitas, prévia à realização de biópsia, não tem uma delimitação precisa. O conjunto de informações diagnósticas do exame clínico, anamnese e hábitos é que devem ser ponderados para indicação do momento e da invasividade do exame complementar indicado.

### Diagnóstico

Pode ser definido clinicamente caso as lesões descritas no item anterior sejam suficientes para tal assim como podem ser submetidas à biópsia incisional. A decisão pela biópsia incisional é principalmente influenciada pela presença de um conjunto de alterações epiteliais, principalmente os processos de erosão ou úlcera com endurecimento dos bordos. A citologia esfoliativa costuma não fornecer amostras suficientes para caracterização diagnóstica de atipias epiteliais em virtude da escassez de material que pode ser removida a partir do epitélio labial, diferentemente do seu uso em mucosa da boca. As evidências apontam ainda que nem sempre as características histológicas de atipia mais intensas estão de acordo com um quadro clínico mais grave o que compromete muitas vezes o julgamento por parte do clínico. Sugere-se que pacientes com queilite actínica, diagnosticada clínica ou histologicamente, sejam acompanhados e instruídos sobre a necessidade de procedimentos preventivos e exames periódicos sendo que tal periodicidade tem sido preconizada com a realização de dois exames anuais.

### Tratamento

Ficará sempre sujeito ao grau de comprometimento epitelial definido pela biópsia incisional. Caso não haja presença de atipias, ou as mesmas manifestem-se discretas, sugere-se acompanhamento clínico periódico e uso de pomadas cicatrizantes por períodos não inferiores a trinta dias. A proteção, particularmente do lábio inferior, deve ser fortemente preconizada pelos profissionais com indicação de filtro solar em bastão aplicado na região sempre que o paciente estiver exposto ao sol. Nos casos de identificação histológica de atipias moderada à intensa, os pacientes poderão ser encaminhados para uma equipe de Cirurgia de Cabeça e Pescoço que poderá avaliar a indicação do procedimento de vermelhectomia ou ainda receber atenção por

parte do dermatologista ou estomatologista com terapias que provoquem descamação e posterior reepitelização do lábio tais como o uso de pomadas de 5-fluoracil e ácido tricloroacético. A laserterapia cirúrgica e a crioterapia também estão indicadas nestes casos, porém são menos utilizadas em virtude de sua rara disponibilidade nas unidades de referência especializada. A identificação e o tratamento de lesões de queilite actínica são algumas das questões mais desafiadoras na lógica da detecção precoce do câncer bucal em virtude da limitação diagnóstica e da dificuldade de previsão sobre o potencial de malignização das mesmas. Todo paciente identificado com queilite actínica deve receber atenção mínima de acompanhamento clínico periódico e de estratégias de uso de proteção à exposição solar com uso de chapéu, boné e filtro solar em bastão. Tais medidas podem ser adotadas tanto nas UBS quanto nos CEO.

Uma série de doenças hipo-imunitárias pode levar a um aumento da probabilidade do desenvolvimento de câncer. Para as lesões malignas bucais, a Aids tem sido bastante discutida, particularmente em relação à ocorrência de neoplasias malignas de origem no tecido conjuntivo (linfomas e sarcomas de Kaposi). Doenças raras tais como a Anemia de Fanconi, dentre outras, também se caracterizam por aumento na ocorrência de carcinomas intrabucais. Apesar disto, não existe um Manual ou uma conduta específica para estes pacientes. Como as recomendações deste manuscrito envolvem as lesões mais frequentes, por questões de resolutividade e cobertura assistencial, os casos particulares e as exceções não são objetos de planejamento, embora existam. Recomenda-se ainda à equipe do CEO, para efeito de vigilância ao câncer da boca, manter-se estritamente focada no diagnóstico de lesões nas quais as evidências científicas permitam afirmações sobre risco de malignização (leucoplasia, queilite actínica e líquen plano erosivo/ulcerado). As lesões traumáticas, provocadas

por próteses removíveis, como principal exemplo, não devem ser tratadas como lesões com potencial de transformação maligna. A exclusão das eritroplasias deste documento justifica-se pela tendência da literatura em classificá-la já como carcinoma *in situ* e não mais como lesão com potencial de malignização.

### 1.2.6 Material e instrumental necessários

- Abaixador de língua (metal)
- Afastador Minesotta
- Agulhas descartáveis para anestesia
- Agulhas Hipodérmicas (para punção)
- Bisturi de Kirkland
- Bisturi de Orban
- Cabo para bisturi
- Caixa de revelação
- Campos para a mesa auxiliar, refletor, mangueiras e paciente (fenestrado e não-fenestrado).
- Campos para mesa auxiliar e para proteção do paciente
- Caneta de alta rotação e brocas para osteotomia e osteoplastia
- Caneta de baixa rotação
- Cuba metálica pequena
- Curetas de Gracey (nº 5/6; 7/8; 11/12; 13/14)
- Escavadores de dentina
- Espátula de cera nº 7 (ou similar)
- Espátulas metálicas nº 24 (flexível)
- Espelho grande para orientação ao paciente
- Espelhos clínicos
- Fios de sutura agulhados de seda 3-0 ou 4-0
- Fixador
- Frasco para biópsia (coletor universal)
- Jogo de abridores de boca “bite-block” (adulto e infantil)
- Jogo de micro-cinzel para osso Oschenbien
- Lâminas de bisturi nº 12
- Lâminas de bisturi nº 15
- Material para polimento do acrílico: (discos de feltro, mandril)
- Peça de mão reta e fresa de metal (para desgaste de acrílico)
- Pedra de afiar (tipo Arkansas)
- Película radiográfica oclusal
- Película radiográfica periapical
- Pera de borracha (para irrigação)
- Pinça anatômica
- Pinça de Addison-Brown
- Pinça micro-dente de rato
- Pinças clínicas
- Placas de vidro
- Porta-agulhas (preferencialmente do modelo Castroviejo)
- Punch (4, 5 e 6 mm)
- Revelador e fichas de requisição e encaminhamento para os demais tipos de tomadas radiográficas
- Seringa Luer ou Seringa Plástica Descartável (5)
- Seringa Carpule
- Sondas exploradoras (exploradores)
- Sondas periodontais
- Sugadores cirúrgicos metálicos ou 01 caixa de sugadores descartáveis
- Tesouras para sutura



## 2 PERIODONTIA





## 2.1 Manual de Regulação

### Especialidade clínica: Periodontia

Motivos mais frequentes de encaminhamento:

- a. **Tratamento de periodontites:**
  - raspagem e alisamento radicular subgingival; cirurgia de acesso;
- b. **Cirurgia periodontal para dentística restauradora:**
  - gengivectomia; aumento de coroa clínica por retalho;
- c. **Aumento de volume gengival:**
  - controle de placa pelo profissional/paciente; remoção cirúrgica;
- d. **Lesões de furca:**
  - Grau I - raspagem e alisamento subgingival e cirurgia de acesso;
  - Grau II - raspagem e alisamento subgingival, cirurgia de acesso, ressecção radicular e tunelização;
  - Grau III - raspagem e alisamento subgingival, ressecção radicular e tunelização.

### Responsabilidade por nível de atenção

**Básica:** Deve-se intervir nos fatores modificadores da doença periodontal, raspagem e alisamento supragengival e subgingival, remoção de outros fatores de retenção de placa, orientações de higiene bucal e demais procedimentos cirúrgicos compatíveis com a capacidade instalada na clínica odontológica da UBS, como gengivectomia, aumento de coroa clínica entre outros procedimentos de baixa complexidade, ou seja, o tratamento periodontal poderá ser realizado na Unidade Básica de Saúde - UBS conforme disponibilidade técnica e de equipamento. Também deverão ser realizados os tratamentos de urgência (GUNA, GEHA e abscessos).

Os pacientes encaminhados para o CEO deverão ter obtido na Atenção Básica explicações das causas da doença, bem como ter passado por sessões de motivação, sendo importante que se promova a apropriação destes conhecimentos. O usuário encaminhado deverá apresentar as seguintes situações:

- Com relação ao dente: remoção total do tecido cariado, selamento com material restaurador provisório e/ou definitivo;
- Com relação à cavidade bucal: adequação do meio bucal com remoção dos focos infecciosos, raspagem supra e subgingival, remoção de excesso de restaurações entre outros que se façam necessários;
- Com relação ao paciente: deve estar motivado e demonstrando capacidade em relação ao controle de placa.

#### Média:

Principais ações:

- Raspagem e alisamento radicular subgingival (RASUB) de maior complexidade;
- Cirurgia de acesso;
- Cirurgia de acesso, com plastia de furca;
- Gengivectomia;
- Aumento de coroa clínica;
- Ressecção radicular.
- Tunelização

#### 2.1.2 Justificativa para encaminhamento

Complexidade do procedimento

## 2.2 Manual Clínico

### Especialidade clínica: Periodontia

#### 2.2.1 Observação dos critérios de referência e contra-referência

Considerar, por meio de verificação da ficha de encaminhamento e exame bucal do

usuário, se a situação referenciada respeitou os critérios estabelecidos no Manual de Regulação de Periodontia.

## 2.2.2 Anamnese

Realizar anamnese detalhada observando-se os seguintes aspectos considerados essenciais para a periodontia:

- Tabagismo (quantidade de cigarros por dia, há quanto tempo fuma, ex-fumante e/ou não fumante);
- Diabetes (sim, não, tipo e/ou controle);
- Histórico familiar de doença periodontal (pais, irmãos e parentes próximos);
- Histórico de tratamentos periodontais anteriores;
- Uso de medicamentos bloqueadores de canais de cálcio, reguladores neurológicos e imunossupressores;
- Padrões de higiene bucal;
- Auto-percepção de sinais e sintomas das doenças periodontais.

## 2.2.3 Exame físico

### 2.2.3.1 Extrabucal

É realizado por um conjunto de inspeção, palpação e avaliação funcional da forma facial, pele facial, tecidos faciais, olhos, ouvidos, nariz, glândulas parótidas, pescoço e articulação temporomandibular.

### 2.2.3.2 Intrabucal

Avaliar tecidos moles, exame dental e exame periodontal observando os seguintes aspectos considerados essenciais:

- Preenchimento da ficha periodontal incluindo índice de placa visível, índice de sangramento gengival, fatores retentivos de placa, profundidade de sondagem, sangramento periodontal, nível de inserção clínica e lesões de furca.

## 2.2.4 Exames complementares

### Radiografia periapical.

Hemograma, coagulograma, glicemia e outros conforme indicação.

## 2.2.5 Procedimentos para tratamento das periodontites

### 2.2.5.1 Raspagem e alisamento radicular subgengival (RASUB)

#### Definição

Procedimento eletivo no tratamento das periodontites e consiste em raspagem e alisamento radiculares da área subgengival, sob anestesia, para a remoção de placa bacteriana e cálculo dental, levando a uma superfície radicular lisa. Pode ser executada com instrumentos manuais ou com combinação de ultra-som, complementado por manual.

#### Indicações

A remoção da placa e do cálculo subgengivais, como fatores etiológicos das periodontites é a forma de tratamento reconhecida como mais eficaz. Com esse procedimento, a progressão da doença é sustada e a cicatrização ocorre. A RASUB tem por objetivo tratar periodontite. Os sinais e sintomas das periodontites são: perda de inserção e perda óssea, associadas à sangramento decorrente da sondagem da área subgengival e/ou supuração; aumento da profundidade de sondagem e/ou recessão gengival. Em estágios mais avançados de perda de inserção e de inflamação, pode-se observar mobilidade dentária, dificuldade de mastigação, mudança de posição dentária. Halitose também pode ser verificada.

#### Seqüência de intervenção

- Anestesia do dente e estruturas periodontais;
- Isolamento relativo;
- Identificação da morfologia e profundidade das bolsas com a sonda periodontal;
- Raspagem com movimentos amplos, utilizando limas, curetas e/ou ultra-som;
- Sondagem da área para verificar presença de depósitos;

- Alisamento radicular com instrumentos manuais, utilizando movimentos curtos, freqüentes e sobrepostos;
- Sondagem da área para verificar lisura superficial;
- Recomendações pós-procedimento.

#### Terapia medicamentosa

- Prescrição de analgésico (paracetamol 500 mg), em intervalos de 4 horas, na presença de dor.
- Em casos onde houver traumatismo tecidual pós-procedimento, dificultando o controle mecânico, deve-se considerar a prescrição de solução de gluconato de clorexidina a 0,12%, em intervalos de 12 horas.
- Nas consultas subseqüentes, havendo hipersensibilidade dentinária, deve-se levar em consideração, primariamente, que a hipersensibilidade dentinária é sujeita ao efeito placebo.
- Aplicação profissional de gel acidulado a 1,23% [mínimo em 4 (quatro) sessões, de acordo com o caso clínico]; de verniz com 5% de fluoreto de sódio [a cada (2) dois dias, no mínimo em 4 (quatro) sessões, de acordo com o caso] ou de oxalato de potássio (gel) [a cada 2 (dois) dias, sendo no mínimo 4 (quatro) sessões, de acordo com a necessidade do caso clínico].
- Prescrição de bochechos com solução de fluoreto de sódio a 0,2% [manipular 1 (um) litro de solução – 1 litro de água para 2 g de fluoreto de sódio em pó - sendo que o uso deste deve ser diário, por um período de 3 (três) minutos] ou de dentifrício com nitrato de potássio ou similar.

#### Cuidados

- Deve-se considerar a natureza cruenta do procedimento, com capacidade de gerar bacteremia. A raspagem não deve ser excessiva, pois freqüentemente pode gerar hipersensibilidade dentinária, riscos e degraus na superfície radicular.

- Na ocorrência de traumatismo, com rompimento da integridade da papila interdental, recomenda-se sutura.

#### Condutas em caso de urgência/emergência

Não se aplica.

#### Preparo prévio a ser realizado na Atenção Básica

Todo usuário deverá receber procedimentos de controle da placa supra (remoção de fatores retentivos e orientação de higiene bucal) e subgengival (RASUB), sendo que o controle de placa supragengival deve preceder a RASUB. Serão encaminhados ao CEO apenas os pacientes que não demonstrarem redução de profundidade de sondagem das bolsas tratadas na UBS.

#### Proservação

- Entre 30 e 90 dias após o término do tratamento, o paciente deverá ser reavaliado no CEO.
- Pacientes que responderam adequadamente ao tratamento retornam à Atenção Básica para manutenção.
- Pacientes que não responderam ao tratamento deverão receber alternativas adicionais, que incluem nova abordagem com ou sem cirurgia e, eventualmente, antibioticoterapia.

#### Observações

Não se aplica

#### Material e instrumental necessários

- Espelho odontológico
- Sonda exploradora
- Sonda periodontal
- Sonda de Nabers
- Pinça clínica
- Seringa Carpule
- Limas periodontais Hirschfeld 5-11; 3-7
- Limas periodontais Dunlop 1-2; 3-7
- Jogo de curetas da série Gracey (sugerem-se no mínimo as de nº: 3-4; 11-12; 13-14)

- Pedras de afiar curetas e limas
- Ponta diamantada triangular para afiação de limas
- Aparelho e pontas de ultra-som para raspagem subgengival
- Gaze
- Anestésico tópico
- Anestésico com vasoconstritor
- Anestésico sem vasoconstritor
- Agulha descartável
- Guardanapos de papel
- Sugador
- Filme radiográfico periapical
- Luvas de procedimento
- Solução de gluconato de clorexidina a 0,12% (para anti-sepsia bucal anterior à intervenção)

#### 2.2.5.2 Cirurgia de acesso

##### Definição

Procedimento cirúrgico que objetiva a utilização do instrumento de raspagem no biofilme em áreas de difícil acesso.

##### Indicações

A ausência de uma resposta adequada ao procedimento de raspagem e alisamento radicular subgengival pode estar associada à incompleta remoção do biofilme subgengival em áreas de grande profundidade de sondagem ou inacessíveis ao instrumental. Faz-se necessário nestas circunstâncias o levantamento de um retalho gengival que exponha a área inacessível. Após o período de observação da RASUB, a não redução da profundidade de sondagem, aliada ao sangramento na região subgengival e/ou supuração são indicativos da necessidade de tratamento periodontal. Entretanto, a decisão do tratamento deve levar em consideração aspectos gerais do paciente incluindo doenças sistêmicas, tabagismo e locais, como controle inadequado da placa supragengival. A cirurgia de acesso deve ser escolhida como opção preferencial sempre que a ausência de resposta estiver associada a dificuldades de acesso à área subgengival.

##### Seqüência de intervenção

- Anestesia da área;
- Isolamento relativo com gaze;
- Incisão intra-sulcular com extensão proximal dos dentes envolvidos de forma a permitir o afastamento do retalho;
- Afastamento do retalho;
- Remoção do tecido de granulação;
- Identificação da condição das áreas inacessíveis;
- Osteotomia para acesso (somente se necessário);
- Raspagem, utilizando limas, curetas e/ou ultra-som, com movimentos amplos;
- Sondagem da área para verificar presença de depósitos;
- Alisamento radicular com instrumentos manuais, utilizando movimentos curtos, freqüentes e sobrepostos;
- Sondagem da área para verificar lisura superficial;
- Irrigação com soro fisiológico;
- Readaptação do retalho incluindo compressão da área;
- Sutura;
- Recomendações pós-operatórias (aplicação de frio nas primeiras 6-8 horas, não mastigar no local, alimentação líquida/pastosa, fria/gelada, restrição de controle mecânico da área operada, utilização de medicação prescrita).

##### Terapia medicamentosa

- Após realização de acesso cirúrgico, a prescrição de analgésico (paracetamol 500 mg), em intervalos de 4 horas deve ser realizada nas primeiras 48 horas, prosseguindo-se de acordo com necessidade individual.
- Deve-se prescrever solução de gluconato de clorexidina a 0,12%, em intervalos de 12 horas durante o período de 7 (sete) dias em que a sutura estiver em posição. Depois desse período, deve-se considerar de acordo com dificuldades de controle mecânico.

**Cuidados**

- Deve-se considerar a natureza cruenta do procedimento, com capacidade de gerar bacteremia.
- Na eventualidade de exposição óssea por não adaptação dos retalhos vestibular e lingual/palatino, deve-se empregar o cimento cirúrgico, com trocas a cada 7 dias até que a exposição óssea inexista.
- Na ocorrência de infecção pós-operatória, recomenda-se antissepsia da ferida e cobertura antibiótica (amoxicilina 500 mg 8/8 horas, durante 7 dias e, para alérgicos a penicilina, recomenda-se clindamicina 300 mg, 6/6 horas, durante 7 dias).

**Condutas em caso de urgência/emergência**

Em casos de hemorragia, verificar a origem da hemorragia e, de acordo com a causa, considerar compressão, curetagem, sutura ou anti-hemorrágico.

**Preparo prévio a ser realizado na Atenção****Básica**

Todo usuário deverá receber procedimentos de controle da placa supra (remoção de fatores retentivos e orientação de higiene bucal) e subgingival (RASUB).

**Proservação**

- Entre 30 e 90 dias, após o término do tratamento, o paciente deverá ser reavaliado no CEO.
- Pacientes que responderam adequadamente ao tratamento retornam à UBS para manutenção.
- Pacientes que não responderam ao tratamento deverão continuar em proservação no CEO.

**Observações**

- Bochecho com clorexidina 0,12% é sugerido antes do início da cirurgia.
- Durante o procedimento cirúrgico, irrigações freqüentes com soro fisiológico são recomendadas.

**Material e instrumental necessários**

- Espelho odontológico
- Sonda exploradora
- Sonda periodontal
- Sonda de Nabers
- Pinça clínica
- Seringa Carpule
- Limas periodontais Hirschfeld 5-11; 3-7
- Limas periodontais Dunlop 1-2; 3-7
- Jogo de curetas da série Gracey (sugerem-se no mínimo as de nº: 3-4; 11-12; 13-14)
- Pedras de afiar curetas e limas
- Ponta diamantada triangular para afiação de limas
- Aparelho e pontas de ultra-som para raspagem subgingival
- Afastador Minnesota
- Bandeja para instrumental
- Cabo de bisturi nº 3
- Cabo de bisturi nº 4
- Caneta de alta rotação
- Jogo de cinzéis de Ochsenbein
- Jogo de cinzéis Fedy (1-2-3)
- Cuba redonda de inox (10x6 cm)
- Gengivótomo de Kirkeland
- Gengivótomo de Orban
- Descolador de periósteo Molt
- Limas para osso Schluger
- Limas para osso Buch
- Tesoura para remoção de sutura
- Porta agulha Mayo ou Castro-Viejo
- Broca para osteotomia (1016 HL)
- Placa de vidro
- Espátula para cimento cirúrgico
- Gaze
- Anestésico tópico
- Anestésico com vasoconstritor
- Anestésico sem vasoconstritor
- Agulha descartável
- Guardanapos de papel
- Sugador cirúrgico
- Soro fisiológico
- Seringa para irrigação
- Campo cirúrgico esterilizado
- Filme radiográfico periapical

- Luvas cirúrgicas
- Fio de sutura de seda 3-0 e 4-0
- Lâminas de bisturi nºs 11, 12, 15 e 15c
- Cimento cirúrgico pasta-pasta
- Solução de gluconato de clorexidina a 0,12% (para antissepsia bucal anterior à intervenção)

## 2.2.6 Procedimentos de cirurgia periodontal para odontologia restauradora

### 2.2.6.1 Gingivectomia

#### Definição

Procedimento cirúrgico excisional que consiste na redução da gengiva.

#### Indicações

Em situações em que haja necessidade de aumento de coroa clínica sem intervenção óssea: cavidades de cárie, fraturas e restaurações cuja parede cervical esteja subgingival, impossibilitando adequado tratamento restaurador, sem invasão do espaço biológico do periodonto e dentes com coroa clínica curta para procedimentos reabilitadores.

#### Seqüência de intervenção

- Anestesia da área;
- Isolamento relativo com gaze;
- Marcação por pontos sangrantes na superfície externa correspondendo a profundidade de sondagem;
- Primeira Incisão com o gengivótomo de Kirkland por vestibular e palatino/lingual, contínua, situada 1-2 mm apical ao ponto sangrante, com inclinação de 45° no sentido ocluso-cervical;
- Segunda Incisão com o gengivótomo de Orban nos espaços proximais, mantida a angulação de 45° de tal forma a liberar o tecido excisado, preservando a forma papilar;
- Remoção do colar gengival e do tecido de granulação;
- Raspagem e alisamento radiculares;
- Irrigação com soro fisiológico;

- Reconformação anatômica da gengiva se necessário;
- Irrigação final;
- Hemostasia por compressão;
- Colocação de cimento cirúrgico;
- Recomendações pós-operatórias (aplicação de frio nas primeiras 6-8 horas, não mastigar no local, alimentação líquida/pastosa, fria/gelada, restrição de controle mecânico da área operada, utilizar medicação prescrita).

#### Terapia medicamentosa

- Após realização de acesso cirúrgico, a prescrição de analgésico (paracetamol 500 mg), em intervalos de 4 horas deve ser realizada nas primeiras 48 horas, prosseguindo-se de acordo com necessidade individual.
- Deve-se prescrever solução de gluconato de clorexidina a 0,12%, em intervalos de 12 horas durante o período de 7 dias em que a sutura estiver em posição. Depois desse período, deve-se considerar de acordo com dificuldades de controle mecânico.

#### Cuidados

- Deve-se considerar a natureza cruenta do procedimento, com capacidade de gerar bacteremia.
- A gengivectomia está contra-indicada em áreas onde a sua execução implique na eliminação completa da gengiva ceratinizada.
- Na ocorrência de infecção pós-operatória, recomenda-se antissepsia da ferida e cobertura antibiótica.

#### Condutas em caso de urgência/emergência

Em casos de hemorragia, verificar a origem e, de acordo com a causa, considerar compressão, curetagem, sutura ou anti-hemorragico.

#### Preparo prévio a ser realizado na Atenção Básica

Controle da placa supragengival pelo paciente, remoção de tecido cariado e confecção de restauração provisória.



**Proservação**

- Entre 15 e 30 dias, após o procedimento, o paciente deverá receber tratamento restaurador na UBS que fará a proservação.

**Observações**

- Bochecho com clorexidina 0,12% é sugerido antes do início da cirurgia.
- Durante o procedimento cirúrgico, irrigações freqüentes com soro fisiológico são recomendadas.

**Material e instrumental necessários**

- Espelho odontológico
- Sonda exploradora
- Sonda periodontal
- Sonda de Nabers
- Pinça clínica
- Seringa Carpule
- Jogo de curetas da série Gracey (sugerem-se no mínimo as de nº: 3-4; 11-12; 13-14)
- Pedras de afiar curetas
- Bandeja para instrumental
- Cuba redonda de inox 10x 6 cm
- Gengivótomo de Kirkland
- Gengivótomo de Orban
- Curetas Columbia (1 R-L, 2 R-L, 3 R-L, 4 R-L)
- Placa de vidro
- Espátula para cimento cirúrgico
- Alicates de cutícula
- Gaze
- Anestésico tópico
- Anestésico com vasoconstritor
- Anestésico sem vasoconstritor
- Agulha descartável
- Guardanapos de papel
- Sugador cirúrgico
- Soro fisiológico
- Seringa para irrigação
- Campo cirúrgico esterilizado
- Filme radiográfico periapical
- Luvas cirúrgicas
- Cimento cirúrgico pasta-pasta
- Solução de gluconato de clorexidina a 0,12% (para antisepsia bucal anterior à intervenção)

**2.2.6.2 Aumento de coroa clínica por retalho reposicionado apicalmente****Definição**

Procedimento cirúrgico excisional que consiste na reposição apical da gengiva, incluindo ou não recomposição do espaço biológico através de osteotomia.

**Indicações**

Em situações em que haja necessidade de aumento de coroa clínica, tais como: cavidades de cárie, fraturas e restaurações cuja parede cervical esteja subgingival, impossibilitando adequado tratamento restaurador, sem invasão do espaço biológico do periodonto e dentes com coroa clínica curta para procedimentos reabilitadores.

**Seqüência de intervenção**

- Anestesia da área;
- Isolamento relativo com gaze;
- Primeira incisão, em bisel interno, deixando um colar gengival suficiente para a exposição desejada, em direção à crista óssea, por vestibular e palatino/lingual (deve seguir o contorno gengival, preservando a anatomia das papilas interdentais, sua extensão deve permitir afastamento suficiente do retalho e a obtenção de um contorno gengival harmônico e, eventualmente, incisões relaxantes podem ser necessárias);
- Afastamento do retalho;
- Segunda incisão intra-sulcular com extensão proximal dos dentes envolvidos;
- Terceira incisão, com gengivótomo de Orban, na altura da crista óssea liberando o colar gengival de sua inserção;
- Remoção do colar e do tecido de granulação;
- Quando houver a necessidade de osteotomia, determinar a quantidade de osso a ser removido (o padrão normal do espaço biológico é de 3 mm; entretanto a medição da distância

entre a junção amelocementária-crista óssea de um dente adjacente deve ser considerada como padrão);

- Realização de osteotomia com instrumentos manuais e/ou rotatórios, lembrando que o contorno gengival reproduzirá o contorno ósseo;
- Raspagem e alisamento radicular;
- Irrigação com soro fisiológico;
- Readaptação do retalho incluindo compressão da área;
- Sutura;
- Recomendações pós-operatórias (aplicação de frio nas primeiras 6-8 horas, não mastigar no local, alimentação líquida/pastosa, fria/gelada, restrição de controle mecânico da área operada, utilizar medicação prescrita).

#### **Terapia medicamentosa**

- Após realização de acesso cirúrgico, a prescrição de analgésico (paracetamol 500 mg), em intervalos de 4 horas deve ser realizada nas primeiras 48 horas, prosseguindo-se de acordo com necessidade individual.
- Em situações de procedimentos mais traumáticos ou, quando por alguma razão, suspeitar-se de dor pós-operatória mais intensa, prescrever associação de paracetamol-codeína 30 mg de 6/6 horas durante 48 horas, prosseguindo-se de acordo com necessidade individual.
- Deve-se prescrever solução de gluconato de clorexidina a 0,12%, em intervalos de 12 horas durante o período de 7 dias em que a sutura estiver em posição. Depois deste período, deve-se considerar de acordo com dificuldades de controle mecânico.

#### **Cuidados**

- Deve-se considerar a natureza cruenta do procedimento, com capacidade de gerar bacteremia.
- Na eventualidade de exposição óssea por não adaptação dos retalhos

vestibular e lingual/palatino, deve-se empregar o cimento cirúrgico, com trocas a cada 7 dias até que não haja mais exposição óssea.

- Na ocorrência de infecção pós-operatória, recomenda-se anti-sepsia da ferida e cobertura antibiótica (amoxicilina 500 mg 8/8 horas, durante 7 dias e, para alérgicos a penicilina, recomenda-se clindamicina 300 mg 6/6 horas, durante 7 dias).
- Nos aumentos de coroa clínica que comprometam a estética do sorriso, procedimentos de tração ortodôntica devem ser considerados como alternativa aos procedimentos cirúrgicos.

#### **Condutas em caso de urgência/emergência**

Em casos de hemorragia, verificar sua origem e, de acordo com a causa, considerar compressão, curetagem, sutura ou anti-hemorrágico.

#### **Preparo prévio a ser realizado na Atenção Básica**

Controle da placa supragengival pelo paciente, remoção de tecido cariado e confecção de restauração provisória.

#### **Proservação**

Entre 15 a 30 dias após o procedimento, o paciente deverá receber tratamento restaurador na UBS que fará a proservação.

#### **Observações**

- Bochecho com clorexidina 0,12% é sugerido antes do início da cirurgia.
- Durante o procedimento cirúrgico, irrigações frequentes com soro fisiológico são recomendadas.

#### **Material e instrumental necessários**

- Espelho Odontológico
- Sonda exploradora
- Sonda periodontal
- Sonda de Nabers
- Pinça clínica
- Seringa Carpule
- Limas periodontais Hirschfeld 5-11; 3-7



- Limas periodontais Dunlop 1-2; 3-7
- Jogo de curetas da série Gracey (sugerem-se no mínimo as de nº: 3-4; 11-12; 13-14)
- Pedras de afiar curetas e limas
- Ponta diamantada triangular para afiação de limas
- Afastador Minnesota
- Bandeja para instrumental
- Cabo de bisturi nº 3
- Cabo de bisturi nº 4
- Caneta de alta-rotação
- Jogo de cinzéis de Ochsenein
- Jogo de cinzéis Fedy (1-2-3)
- Cuba redonda de aço inox 10x6 cm
- Gengivótomo de Kirkland
- Gengivótomo de Orban
- Descolador de periosteio Molt
- Limas para osso Schluger
- Limas para osso Buch
- Tesoura para remoção de sutura
- Tesoura Goldman-Fox
- Porta-agulha Mayo ou Castro-Viejo
- Broca para osteotomia (1016 HL)
- Curetas Columbia (1 R-L, 2 R-L, 3 R-L, 4 R-L)
- Placa de vidro
- Espátula para cimento cirúrgico
- Gaze
- Anestésico tópico
- Anestésico com vasoconstritor
- Anestésico sem vasoconstritor
- Agulha descartável
- Guardanapos de papel
- Sugador cirúrgico
- Soro fisiológico
- Seringa para irrigação
- Campo cirúrgico esterilizado
- Filme radiográfico periapical
- Luvas cirúrgicas
- Fio de sutura de seda 3-0 e 4-0
- Lâminas de bisturi nºs. 11, 12, 15 e 15c
- Cimento cirúrgico pasta-pasta
- Solução de gluconato de clorexidina a 0,12% (para antisepsia bucal anterior à intervenção)

## 2.2.7 Procedimentos para controle/remoção do aumento de volume gengival

### 2.2.7.1 Manejo de pacientes com aumento de volume gengival

#### Definição

O manejo de pacientes com aumento de volume gengival é um conjunto de procedimentos vinculados às causas e consequências do problema.

#### Indicações

Pessoas usuárias de bloqueadores de canais de cálcio, ciclosporina, fenitoína podem apresentar aumento de volume gengival como parte da resposta inflamatória à presença da placa supragengival. O aumento de volume gengival gera dificuldades de controle de placa, problemas estéticos, limitação de mastigação, dor, hemorragia, mau hálito, inibição social e modificação de posição dentária.

#### Seqüência de intervenção

- Substituição medicamentosa quando possível;
- Instituição de medidas químico-mecânicas pelo paciente e pelo profissional;
- Reavaliar resposta das abordagens anteriores;
- Quando essas medidas não resultarem em redução satisfatória do volume, considerar a correção cirúrgica através de técnicas como a gengivectomia/gengivoplastia;
- Anestesia da área;
- Isolamento relativo com gaze;
- Marcação por pontos sangrantes na superfície externa correspondendo a profundidade de sondagem;
- Primeira Incisão com o gengivótomo de Kirkland por vestibular e palatino/lingual, contínua, situada 1-2 mm apical ao ponto sangrante, com inclinação de 45° no sentido ocluso-cervical;

- Segunda Incisão com o gengivótomo de Orban nos espaços proximais, mantida a angulação de 45° de tal forma a liberar o tecido excisado preservando a forma papilar;
- Remoção do colar gengival e do tecido de granulação;
- Raspagem e alisamento radiculares;
- Irrigação com soro fisiológico;
- Reconformação anatômica da gengiva se necessário;
- Irrigação final;
- Hemostasia por compressão;
- Colocação de cimento cirúrgico;
- Recomendações pós-operatórias (aplicação de frio nas primeiras 6-8 horas, não mastigar no local, alimentação líquida/pastosa, fria/gelada, restrição de controle mecânico da área operada, utilizar medicação prescrita).

#### Terapia medicamentosa

- Após realização de acesso cirúrgico, a prescrição de analgésico (paracetamol 500 mg), em intervalos de 4 horas deve ser realizada nas primeiras 48 horas, prosseguindo-se de acordo com a necessidade individual.
- Deve-se prescrever solução de gluconato de clorexidina a 0,12%, em intervalos de 12 horas durante o período de 7 dias em que a sutura estiver em posição. Depois desse período, deve-se considerar, de acordo com dificuldades de controle mecânico.

#### Cuidados

- Deve-se considerar a natureza cruenta do procedimento, com capacidade de gerar bacteremia.
- A gengivectomia está contra-indicada em áreas onde a sua execução implique na eliminação completa da gengiva ceratinizada.
- Na ocorrência de infecção pós-operatória, recomenda-se anti-sepsia da ferida e cobertura antibiótica

(amoxicilina 500 mg 8/8 horas, durante 7 dias e, para alérgicos a penicilina, recomenda-se clindamicina 300 mg 6/6 horas, durante 7 dias).

#### Condutas em caso de urgência/emergência

Em casos de hemorragia, verificar sua origem e, de acordo com a causa, considerar compressão, curetagem, sutura ou anti-hemorrágico.

#### Preparo prévio a ser realizado na Atenção Básica

O diagnóstico de aumento de volume gengival, em pacientes com modificadores sistêmico-medicamentosos, requer que a Atenção Básica referencie ao serviço especializado.

#### Proservação

Até 90 dias após o procedimento, o paciente deverá ser reavaliado no CEO e encaminhado para a UBS que fará a proservação.

#### Observações

- Bochecho com clorexidina 0,12% é sugerido antes do início da cirurgia. Durante o procedimento cirúrgico, irrigações frequentes com soro fisiológico são recomendadas.

#### Material e instrumental necessários

- Espelho Odontológico
- Sonda exploradora
- Sonda periodontal
- Sonda de Nabers
- Pinça clínica
- Seringa Carpule
- Jogo de curetas da série Gracey (sugerem-se no mínimo as de nº 3-4; 11-12; 13-14)
- Pedras de afiar curetas
- Bandeja para instrumental
- Cuba redonda de aço inox 10x6 cm
- Gengivótomo de Kirkland
- Gengivótomo de Orban
- Curetas Columbia (1 R-L, 2 R-L, 3 R-L, 4 R-L)
- Placa de vidro

- Espátula para cimento cirúrgico
- Alicates de cutícula
- Gaze
- Anestésico tópico
- Anestésico com vasoconstritor
- Anestésico sem vasoconstritor
- Agulha descartável
- Guardanapos de papel
- Sugador cirúrgico
- Soro fisiológico
- Seringa para irrigação
- Campo cirúrgico esterilizado
- Filme radiográfico periapical
- Luvas cirúrgicas
- Cimento cirúrgico pasta-pasta
- Solução de gluconato de clorexidina a 0,12% (para antisepsia bucal anterior à intervenção)

## 2.2.8 Procedimentos para tratamento das lesões de furca

### 2.2.8.1 Raspagem e alisamento radicular subgengival (RASUB) em casos de envolvimento de furca

#### Definição

Procedimento eletivo no tratamento das periodontites com envolvimento de furca radicular. Consiste na raspagem e alisamento radiculares subgengival da área de furca, sob anestesia, para a remoção de placa bacteriana e cálculo dental, levando a uma superfície radicular lisa. Pode ser executada com instrumentos manuais ou com combinação de ultra-som complementado por manual.

#### Indicações

A remoção da placa e do cálculo subgengivais, como fatores etiológicos das periodontites é a forma de tratamento reconhecido como mais eficaz. Com esse procedimento, a progressão da doença é sustada e a cicatrização ocorre. A RASUB tem como um de seus objetivos tratar lesões de furca, que são periodontites que se estabelecem na região inter-radicular. De forma geral, essas lesões apresentam as

mesmas características das periodontites: perda de inserção e perda óssea, associadas ao sangramento à sondagem da área subgengival e/ou supuração; aumento da profundidade de sondagem e/ou recessão gengival. Em estágios mais avançados de perda de inserção e de inflamação, pode-se observar mobilidade dentária, dificuldade de mastigação e mudança de posição dentária. Halitose também pode ser verificada. As lesões de furca são classificadas de acordo com o grau de comprometimento da área da furca em: grau I (perda de suporte horizontal não ultrapassa 1/3 da extensão da área da furca); grau II (perda de suporte horizontal ultrapassa 1/3 da extensão da área da furca, sem comprometimento completo da furca); grau III (perda de suporte horizontal completo - lado a lado). A RASUB está indicada em todos os graus de envolvimento de furca.

#### Seqüência de intervenção

- Anestesia do dente e estruturas periodontais;
- Isolamento relativo;
- Identificação da morfologia e profundidade das bolsas com a sonda periodontal;
- Raspagem, utilizando limas, curetas e/ou ultra-som, com movimentos amplos;
- Sondagem da área para verificar presença de depósitos;
- Alisamento radicular com instrumentos manuais, utilizando movimentos curtos, freqüentes e sobrepostos;
- Sondagem da área para verificar lisura superficial;
- Recomendações pós-procedimento.

#### Terapia medicamentosa

- Prescrição de analgésico (paracetamol 500 mg), em intervalos de 4 horas, na presença de dor.
- Em casos onde houver traumatismo tecidual pós-procedimento, dificultando o controle

mecânico, deve-se considerar a prescrição de solução de gluconato de clorexidina a 0,12%, em intervalos de 12 horas.

- Nas consultas subseqüentes, havendo hipersensibilidade dentinária, deve-se levar em consideração, primariamente, que a hipersensibilidade dentinária é sujeita ao efeito placebo.
- Aplicação profissional de gel acidulado a 1,23% [mínimo em 4 (quatro) sessões, de acordo com o caso clínico]; de verniz com 5% de fluoreto de sódio [a cada (2) dois dias, no mínimo em 4 (quatro) sessões, de acordo com o caso] ou de oxalato de potássio (gel) [a cada 2 (dois) dias, sendo no mínimo 4 (quatro) sessões, de acordo com a necessidade do caso clínico].
- Prescrição de bochechos com solução de fluoreto de sódio a 0,2% [manipular 1 (um) litro de solução, sendo que, o uso desse, deve ser realizado diariamente por um período de 3 (três) minutos] ou de dentifrício com nitrato de potássio ou similar.

#### Cuidados

- Deve-se considerar a natureza cruenta do procedimento, com capacidade de gerar bacteremia. A raspagem não deve ser excessiva, pois freqüentemente pode gerar hipersensibilidade dentinária, riscos e degraus na superfície radicular.
- Na ocorrência de traumatismo, com rompimento da integridade da papila interdental, recomenda-se sutura.

#### Condutas em caso de urgência/emergência

Não se aplica.

#### Preparo prévio a ser realizado na Atenção Básica

Todo paciente deverá receber procedimentos de controle da placa supra (remoção de fatores retentivos e orientação de higiene bucal) e subgingival (RASUB), sendo que o controle de placa supragengival deve preceder a RASUB. Serão encaminhados ao CEO os pacientes que não demonstrarem redução de profundidade de sondagem das bolsas tratadas na UBS.

#### Proservação

- Entre 30 e 90 dias após o término do tratamento, o paciente deverá ser reavaliado no CEO.
- Pacientes que responderam adequadamente ao tratamento retornam à Atenção Básica para manutenção.
- Pacientes que não responderam ao tratamento deverão receber alternativas adicionais, que incluem nova abordagem com ou sem cirurgia e, eventualmente, antibioticoterapia.

#### Observações

- Recomenda-se que o paciente utilize gel de clorexidina a 1% uma vez ao dia, localmente associado à escovação da área da furca com escova unitufo ou interdental.

#### Material e instrumental necessários

- Espelho odontológico
- Sonda exploradora
- Sonda periodontal
- Sonda de Nabers
- Pinça clínica
- Seringa Carpule
- Jogo de curetas da série Gracey (sugerem-se no mínimo as de nº 3-4; 11-12; 13-14)
- Jogo de curetas Columbia (1 R-L, 2 R-L, 3 R-L, 4 R-L)
- Jogo de curetas Pádua Lima N (1-2, 3-4, 5-6)
- Pedras de afiar curetas
- Aparelho e pontas de ultra-som para raspagem subgingival
- Gaze
- Anestésico tópico
- Anestésico com vasoconstritor
- Anestésico sem vasoconstritor
- Agulha descartável
- Guardanapos de papel
- Sugador
- Filme radiográfico periapical
- Luvas de procedimento

- Solução de gluconato de clorexidina a 0,12% (para antissepsia bucal anterior à intervenção)

### 2.2.8.2 Cirurgia de acesso com ou sem plastia da furca

#### Definição

Procedimento cirúrgico que objetiva o acesso do instrumento de raspagem ao biofilme em áreas de furca, possibilitando também a eliminação do defeito pelo procedimento de plastia radicular.

#### Indicações

A ausência de uma resposta adequada ao procedimento de raspagem e alisamento radicular subgingival pode estar associada à incompleta remoção do biofilme subgingival em áreas de furca. Faz-se necessário nestas circunstâncias o levantamento de um retalho gengival que exponha a área da furca para a raspagem e alisamento radicular ou para a eliminação do defeito através da plastia radicular. Após o período de observação da RASUB, a não-redução da profundidade de sondagem, aliada ao sangramento da área subgingival e/ou supuração são indicativos da necessidade de tratamento complementar. Entretanto, a decisão do tratamento deve levar em consideração aspectos gerais do usuário, incluindo doenças sistêmicas, tabagismo e locais, como o controle inadequado da placa supragengival. A cirurgia de acesso deve ser escolhida como opção preferencial sempre que a ausência de resposta estiver associada a dificuldades de acesso à área da furca.

#### Seqüência de intervenção

- Anestesia da área;
- Isolamento relativo com gaze;
- Incisão intra-sulcular com extensão proximal dos dentes envolvidos de forma a permitir o afastamento do retalho;
- Afastamento do retalho;
- Remoção do tecido de granulação;
- Identificação da condição da área da furca e do grau de comprometimento;
- Osteotomia, se necessário, para acesso;

- Raspagem, utilizando curetas e/ou ultra-som, com movimentos amplos;
- Sondagem da área para verificar presença de depósitos;
- Alisamento radicular com instrumentos manuais, utilizando movimentos curtos, freqüentes e sobrepostos
- Sondagem da área para verificar lisura superficial;
- Plastia radicular com brocas ou instrumentos manuais quando for possível com esse procedimento a eliminação do defeito sem que isso redunde em comprometimento pulpar ou um defeito anatômico impossibilitando o controle de placa pelo paciente;
- Irrigação com soro fisiológico;
- Readaptação do retalho incluindo compressão da área;
- Sutura;
- Recomendações pós-operatórias (aplicação de frio nas primeiras 6-8 horas, não mastigar no local, alimentação líquida/pastosa, fria/gelada, restrição de controle mecânico da área operada, utilização de medicação prescrita).

#### Terapia medicamentosa

- Após realização de acesso cirúrgico, a prescrição de analgésico (paracetamol 500 mg), em intervalos de 4 horas deve ser realizada nas primeiras 48 horas, prosseguindo-se de acordo com necessidade individual.
- Deve-se prescrever solução de gluconato de clorexidina a 0,12%, em intervalos de 12 horas durante o período de 7 dias em que a sutura estiver em posição. Depois desse período, deve-se considerar de acordo com dificuldades de controle mecânico.

#### Cuidados

- Deve-se considerar a natureza cruenta do procedimento, com capacidade de gerar bacteremia.

- Na eventualidade de exposição óssea por não adaptação dos retalhos vestibular e lingual/palatino, deve-se empregar o cimento cirúrgico, com trocas a cada 7 dias até que a exposição óssea inexista.
- Na ocorrência de infecção pós-operatória, recomenda-se anti-sepsia da ferida e cobertura antibiótica (amoxicilina 500 mg 8/8 horas, durante 7 dias e, para alérgicos a penicilina, recomenda-se clindamicina 300 mg 6/6 horas, durante 7 dias).

#### **Condutas em caso de urgência/emergência**

Em casos de hemorragia, verificar a origem da hemorragia e, de acordo com a causa, considerar compressão, curetagem, sutura ou anti-hemorrágico.

#### **Preparo prévio a ser realizado na Atenção Básica**

Todo paciente deverá receber procedimentos de controle da placa supra (remoção de fatores retentivos e orientação de higiene bucal) e subgingival (RASUB). Salienta-se que se trata de um procedimento que segue a outro já realizado no CEO.

#### **Proservação**

- Entre 30 e 90 dias após o término do tratamento, o paciente deverá ser reavaliado no CEO.
- Pacientes que responderam adequadamente ao tratamento retornam à UBS para manutenção.
- Pacientes que não responderam ao tratamento deverão continuar em preservação no CEO.

#### **Observações**

- Bochecho com clorexidina 0,12% é sugerido antes do início da cirurgia..
- Durante o procedimento cirúrgico, irrigações frequentes com soro fisiológico são recomendadas.
- Recomenda-se que o paciente utilize gel de clorexidina a 1% uma vez ao dia, localmente associado à escovação da área da furca com escova unitufo ou interdental.

#### **Material e instrumental necessários**

- Espelho Odontológico
- Sonda exploradora
- Sonda periodontal
- Sonda de Nabers
- Pinça clínica
- Seringa Carpule
- Jogo de curetas da série Gracey (sugerem-se no mínimo as de nº 3-4; 11-12; 13-14)
- Pedras de afiar curetas
- Aparelho e pontas de ultra-som para raspagem subgingival
- Afastador Minnesota
- Bandeja para instrumental
- Cabo de bisturi nº 3
- Cabo de bisturi nº 4
- Caneta de alta-rotação
- Jogo de cinzéis de Ochsenbein
- Jogo de cinzéis Fedy (1-2-3)
- Cuba redonda em inox 10x 6 cm
- Gengivótomo de Kirkland
- Gengivótomo de Orban
- Descolador de perióstio Molt
- Limas para osso Schluger
- Limas para osso Buch
- Tesoura para remoção de sutura
- Tesoura Goldman-Fox
- Porta-agulha Mayo ou Castro-Viejo
- Broca para osteotomia (1016 HL)
- Broca multilaminada para plastia
- Curetas Columbia (1 R-L, 2 R-L, 3 R-L, 4 R-L)
- Curetas Pádua Lima N (1-2, 3-4, 5-6)
- Placa de vidro
- Espátula para cimento cirúrgico
- Gaze
- Anestésico tópico
- Anestésico com vasoconstritor
- Anestésico sem vasoconstritor
- Agulha descartável
- Guardanapos de papel
- Sugador cirúrgico
- Soro fisiológico
- Seringa para irrigação
- Campo cirúrgico esterilizado



- Filme radiográfico periapical
- Luvas cirúrgicas
- Fio de sutura de seda 3-0 e 4-0
- Lâminas de bisturi nº 11, 12, 15 e 15c
- Cimento cirúrgico pasta-pasta
- Solução de gluconato de clorexidina a 0,12% (para antissepsia bucal anterior à intervenção)

### 2.2.8.3 Ressecção radicular

#### Definição

Procedimento cirúrgico que tem por objetivo eliminar defeitos de furca através da separação das raízes complementada pela eventual eliminação de uma ou duas raízes transformando um dente multi-radicular em unidades radiculares isoladas.

#### Indicações

Quando as lesões de furca de Graus II e III não respondem à RASUB e fica evidente que essa ausência de resposta é pelo grau de comprometimento da área, a opção é eliminar o defeito através do procedimento de ressecção radicular. São indicadas para dentes com envoltimentos de furca graus II ou III que mantêm profundidade de sondagem e sinais inflamatórios associados, indicando atividade de doença e risco de progressão da perda de inserção/perda óssea, e dentes com comprometimentos diferenciados, com uma das raízes muito mais comprometida que a(s) outra(s).

#### Seqüência de intervenção

- Anestesia da área;
- Isolamento relativo com gaze;
- Primeira incisão, em bisel interno, deixando um colar gengival que permita que o retalho se adapte à condição local desejada, em direção à crista óssea, por vestibular e palatino/lingual (esta incisão deve seguir o contorno gengival, preservando a anatomia das papilas interdentais, sua extensão deve permitir afastamento suficiente do retalho e a obtenção de

um contorno gengival harmônico e, eventualmente, incisões relaxantes podem ser necessárias);

- Afastamento do retalho;
- Segunda incisão intra-sulcular com extensão proximal dos dentes envolvidos;
- Terceira incisão, com gengivótomo de Orban, na altura da crista óssea liberando o colar gengival de sua inserção;
- Remoção do colar e do tecido de granulação;
- Ressecção radicular, realizada com brocas, separando as raízes, avaliando a condição dos elementos radiculares individuais, decidindo pela manutenção ou extração de uma ou mais raízes, baseando-se no grau de inserção remanescente e na viabilidade de controle de placa pelo paciente;
- Verificar a necessidade de recontorno ósseo nas unidades radiculares remanescentes;
- Raspagem e alisamento radicular;
- Irrigação com soro fisiológico;
- Readaptação do retalho incluindo compressão da área;
- Sutura;
- Recomendações pós-operatórias (aplicação de frio nas primeiras 6-8 horas, não mastigar no local, alimentação líquida/pastosa, fria/gelada, restrição de controle mecânico da área operada, utilização de medicação prescrita).

#### Terapia medicamentosa

- Após realização de acesso cirúrgico prescrever analgésico (paracetamol 500 mg), em intervalos de 4 horas (deve ser realizado nas primeiras 48 horas), prosseguindo-se de acordo com necessidade individual.
- Em situações de procedimentos mais traumáticos, ou quando, por alguma razão, suspeitar-se de dor pós-operatória mais intensa, prescrever associação de paracetamol-codeína



30 mg de 6/6 horas durante 48 horas, prosseguindo-se de acordo com necessidade individual.

- Deve-se prescrever solução de gluconato de clorexidina a 0,12%, em intervalos de 12 horas durante o período de 7 dias em que a sutura estiver em posição. Depois desse período, deve-se considerar, de acordo com dificuldades de controle mecânico.

#### Cuidados

- Deve-se considerar a natureza cruenta do procedimento, com capacidade de gerar bacteremia.
- Na eventualidade de exposição óssea por não adaptação dos retalhos vestibular e lingual/palatino, deve-se empregar o cimento cirúrgico, com trocas a cada 7 dias até que a exposição óssea inexistia.
- Na ocorrência de infecção pós-operatória, recomenda-se anti-sepsia da ferida e cobertura antibiótica (amoxicilina 500 mg 8/8 horas, durante 7 dias e, para alérgicos a penicilina, recomenda-se clindamicina 300 mg 6/6 horas, durante 7 dias).

#### Condutas em caso de urgência/emergência

Em casos de hemorragia, verificar a origem da hemorragia e, de acordo com a causa considerar compressão, curetagem, sutura ou anti-hemorrágico.

#### Preparo prévio a ser realizado na Atenção

##### Básica

Controle da placa supragengival, remoção do tecido cariado e confecção de restauração provisória.

##### Proservação

- Entre 15 e 30 dias após o término do tratamento, o paciente deverá receber tratamento restaurador na UBS que ficará responsável pela preservação.

##### Observações

- Antes de iniciar a cirurgia recomenda-se o bochecho com clorexidina 0,12%.

- Durante o procedimento cirúrgico devem ser realizadas irrigações freqüentes com soro fisiológico.

#### Material e instrumental necessários

- Espelho Odontológico
- Sonda exploradora
- Sonda periodontal
- Sonda de Nabers
- Pinça clínica
- Seringa Carpule
- Limas periodontais Hirschfeld 5-11; 3-7
- Limas periodontais Dunlop 1-2; 3-7
- Jogo de curetas da série Gracey (sugerem-se, no mínimo, as de nº 3-4; 11-12; 13-14)
- Pedras de afiar curetas e limas
- Ponta diamantada triangular para afiação de limas
- Afastador Minnesota
- Bandeja para instrumental
- Cabo de bisturi nº 3
- Cabo de bisturi nº 4
- Caneta de alta-rotação
- Jogo de cinzéis de Ochsenbein
- Jogo de cinzéis Fedy (1-2-3)
- Cuba redonda de aço inox 10x6 cm
- Gengivótomo de Kirkland
- Gengivótomo de Orban
- Descolador de periosteio Molt
- Limas para osso Schluger
- Limas para osso Buch
- Tesoura para remoção de sutura
- Tesoura Goldman-Fox
- Porta-agulha Mayo ou Castro-Viejo
- Broca para osteotomia (1016 HL)
- Brocas e pontas diamantadas para ressecção radicular
- Curetas Columbia (1 R-L, 2 R-L, 3 R-L, 4 R-L)
- Placa de vidro
- Espátula para cimento cirúrgico
- Gaze
- Anestésico tópico
- Anestésico com vasoconstritor
- Anestésico sem vasoconstritor
- Agulha descartável

- Guardanapos de papel
- Sugador cirúrgico
- Soro fisiológico
- Seringa para irrigação
- Campo cirúrgico esterilizado
- Filme radiográfico periapical
- Luvas cirúrgicas
- Fio de sutura de seda 3-0 e 4-0
- Lâminas de bisturi 11, 12, 15 e 15c
- Cimento cirúrgico pasta-pasta
- Solução de gluconato de clorexidina a 0,12% (para antissepsia bucal anterior à intervenção)

#### 2.2.8.4 Tunelização

##### Definição

Procedimento cirúrgico que tem por objetivo a exposição de toda a área da furca, resultando em um espaço interradicular de vestibular a lingual, tipo “túnel”.

##### Indicações

Quando as lesões de furca de graus II profundo e III não respondem à RASUB e fica evidente que essa ausência de resposta é pelo grau de comprometimento da área, uma opção é eliminar o defeito através da tunelização. Está indicada para molares inferiores com envolvimento de furca graus II ou III que mantêm profundidade de sondagem e sinais inflamatórios associados indicando atividade de doença e risco de progressão da perda de inserção/perda óssea, tendo um tronco radicular curto que permita a execução técnica.

##### Seqüência de intervenção

- Anestesia da área;
- Isolamento relativo com gaze;
- Primeira incisão, em bisel interno, deixando um colar gengival que permita que o retalho se adapte à condição local desejada, em direção à crista óssea, por vestibular e palatino/lingual (esta incisão deve seguir o contorno gengival, preservando a anatomia das papilas interdentais, sua extensão deve permitir afastamento

suficiente do retalho e a obtenção de um contorno gengival harmônico e, eventualmente, incisões relaxantes podem ser necessárias);

- Afastamento do retalho;
- Segunda incisão intra-sulcular com extensão proximal dos dentes envolvidos;
- Terceira incisão, com gengivótomo de Orban, na altura da crista óssea liberando o colar gengival de sua inserção;
- Remoção do colar e do tecido de granulação;
- Verificar a necessidade de osteotomia de tal forma que possibilite a passagem de uma escova interdental média após reposição do retalho;
- Raspagem e alisamento radicular;
- Irrigação com soro fisiológico;
- Readaptação do retalho incluindo compressão da área;
- Sutura;
- Recomendações pós-operatórias (aplicação de frio nas primeiras 6-8 horas, não mastigar no local, alimentação líquida/pastosa, fria/gelada, restrição de controle mecânico da área operada, utilização de medicação prescrita).

##### Terapia medicamentosa

- Após realização de acesso cirúrgico, a prescrição de analgésico (paracetamol 500 mg), em intervalos de 4 horas deve ser realizada nas primeiras 48 horas, prosseguindo-se de acordo com necessidade individual.
- Em situações de procedimentos mais traumáticos, ou quando, por alguma razão, suspeitar-se de dor pós-operatória mais intensa, prescrever associação de paracetamol-codeína 30 mg de 6/6 horas durante 48 horas, prosseguindo-se de acordo com necessidade individual.
- Deve-se prescrever solução de gluconato de clorexidina a 0,12%, em intervalos de 12 horas durante o período de 7 dias em

que a sutura estiver em posição. Depois desse período, deve-se considerar, de acordo com dificuldades de controle mecânico.

#### Cuidados

- Deve-se considerar a natureza cruenta do procedimento, com capacidade de gerar bacteremia.
- Na eventualidade de exposição óssea por não adaptação dos retalhos vestibular e lingual/palatino, deve-se empregar o cimento cirúrgico, com trocas a cada 7 dias até que a exposição óssea inexistir.
- Na ocorrência de infecção pós-operatória, recomenda-se anti-sepsia da ferida e cobertura antibiótica (amoxicilina 500 mg 8/8 horas, durante 7 dias e, para alérgicos a penicilina, recomenda-se clindamicina 300 mg 6/6 horas, durante 7 dias).
- Em função da alta atividade cariiosa no interior dos túneis, recomenda-se o uso de flúor tópico.

#### Condutas em caso de urgência/emergência

Em casos de hemorragia, verificar a sua origem e, de acordo com a causa, considerar compressão, curetagem, sutura ou anti-hemorrágico.

#### Preparo prévio a ser realizado na Atenção

##### Básica

Controle da placa supragengival, remoção do tecido cariado e confecção de restauração provisória, se necessário.

##### Proservação

Entre 15 e 30 dias após o término do tratamento, o paciente deverá receber tratamento restaurador na UBS, que ficará responsável pela proservação.

##### Observações

- Bochecho com clorexidina 0,12% é sugerido antes do início da cirurgia.
- Durante o procedimento cirúrgico, irrigações frequentes com soro fisiológico são recomendadas.

- Recomenda-se que o paciente utilize gel de clorexidina a 1% uma vez ao dia, localmente associado à escovação da área da furca com escova unitufo ou interdental.

#### Material e instrumental necessários

- Espelho Odontológico
- Sonda exploradora
- Sonda periodontal
- Sonda de Nabers
- Pinça clínica
- Seringa Carpule
- Limas periodontais Hirschfeld 5-11; 3-7
- Limas periodontais Dunlop 1-2; 3-7
- Jogo de curetas da série Gracey (sugerem-se, no mínimo, as de nº 3-4; 11-12; 13-14)
- Pedras de afiar curetas e limas
- Ponta diamantada triangular para afiação de limas
- Afastador Minnesota
- Bandeja para instrumental
- Cabo de bisturi nº 3
- Cabo de bisturi nº 4
- Caneta de alta-rotação
- Jogo de cinzéis de Ochsenbein
- Jogo de cinzéis Fedy (1-2-3)
- Cuba redonda inox 10x 6 cm
- Gengivótomo de Kirkland
- Gengivótomo de Orban
- Descolador de periosteio Molt
- Limas para osso Schluger
- Limas para osso Buch
- Tesoura para remoção de sutura
- Tesoura Goldman-Fox
- Porta-agulha Mayo ou Castro-Viejo
- Broca para osteotomia (1016 HL)
- Brocas e pontas diamantadas para ressecção radicular
- Curetas Columbia (1 R-L, 2 R-L, 3 R-L, 4 R-L)
- Placa de vidro
- Espátula para cimento cirúrgico
- Gaze
- Anestésico tópico
- Anestésico com vasoconstritor
- Anestésico sem vasoconstritor

- Agulha descartável
- Guardanapos de papel
- Sugador cirúrgico
- Soro fisiológico
- Seringa para irrigação
- Campo cirúrgico esterilizado
- Filme radiográfico periapical
- Luvas cirúrgicas
- Fio de sutura de seda 3-0 e 4-0
- Lâminas de bisturi 11, 12, 15 e 15c
- Escova interdental média
- Cimento cirúrgico pasta-pasta
- Solução de gluconato de clorexidina a 0,12% (para antissepsia bucal anterior à intervenção)



**3** CIRURGIA E  
TRAUMATOLOGIA  
BUCCO-MAXILO-FACIAL  
AMBULATORIAL





## 3.1 Manual de Regulação

### Especialidade clínica: Cirurgia e traumatologia buco-maxilo-facial (Ambulatorial)

Motivos mais frequentes de encaminhamento:

#### a. Cirurgia Buco-Dentária

- Retenções, inclusões ou impações dentárias;
- Cirurgias de traçamentos dentários com finalidade ortodôntica;
- Transplantes dentais autógenos;
- Dessinserções de tecidos moles;
- Exodontias complexas;
- Cirurgias ósseas com finalidade protética;
- Cirurgias de tecidos moles com finalidade protética;
- Cirurgias de lesões dentárias periapicais;
- Enxertos ósseos nos maxilares.

#### b. Patologia Cirúrgica

- Tratamento cirúrgico dos processos infecciosos dos ossos maxilares;
- Tratamento cirúrgico dos processos infecciosos dos tecidos moles da face;
- Cirurgias de pequenos cistos e tumores benignos de tecidos moles;
- Cirurgias de pequenos cistos e tumores benignos intra-ósseos;
- Tratamento das sinusopatias maxilares de origem odontogênica;
- Tratamento cirúrgico dos processos infecciosos/neoplásicos das glândulas salivares;
- Tratamento clínico/ambulatorial das patologias das ATM.

#### c. Cirurgias de Buco-Maxilo-Faciais

- Cirurgias estético-funcionais de tecidos moles bucais;
- Cirurgias esqueléticas ortocirúrgicas ambulatoriais;
- Osteoplastias/osteotomias maxilares ambulatoriais.

#### d. Reconstruções Faciais

- Implantes ósseointegrados;
- Enxertias ósseas intrabucais com sítios doadores intrabucais;
- Distrações ósseas alveolares.

### Responsabilidade por nível de atenção

**Básica:** Deverão ser realizados todos os procedimentos clínicos e cirúrgicos básicos. O usuário deverá ser encaminhado depois de realizados os procedimentos de adequação do meio bucal relacionados à presença de focos infecciosos cuja contaminação possa interferir durante a realização do procedimento cirúrgico especializado.

**Média:** Terão prioridade paciente com as seguintes necessidades: frenectomia; dentes supranumerários; cirurgias pré-protéticas (hiperplasias de tecido mole e rebordos ósseos); dentes retidos, inclusos e impactados; lesões não neoplásicas de glândulas salivares; remoção de cistos; tumores dos maxilares; fraturas dos dentes e ossos da face; corpos estranhos e luxação de ATM.

**Alta:** Procedimentos cirúrgicos que necessitem intervenção de um especialista em Cirurgia e Traumatologia buco-maxilo-faciais em ambiente hospitalar, para onde o CEO deve referenciar os pacientes com tais necessidades.

### Justificativa para encaminhamento

Complexidade do procedimento ou ausência de condições técnicas para realização do procedimento na Atenção Básica.

## 3.2 Manual Clínico

### Especialidade clínica: Cirurgia e traumatologia buco-maxilo-facial (Ambulatorial)

#### 3.2.1 Observação dos critérios de referência e contra-referência

Considerar, por meio de verificação da ficha de encaminhamento e exame bucal do usuário, se a situação referenciada teve respeitados os critérios estabelecidos no Manual de Regulação em Cirurgia Buco-Maxilo-Facial disponível no Caderno de Atenção Básica nº 17 – Saúde Bucal, Capítulo 5, publicado pelo Ministério da Saúde, em 2006.

#### 3.2.2 Anamnese

Deverá ser realizada anamnese, com coleta de dados da situação socioeconômica, história médica e dentária, avaliação das condições locais e sistêmicas do paciente com o objetivo de estabelecer o diagnóstico da doença corretamente, realizar o planejamento cirúrgico e identificar a melhor oportunidade para a intervenção, evitando-se assim, intercorrências durante o trans e o pós-operatório.

Considerar os seguintes aspectos essenciais para a cirurgia:

- Angina;
- Enfarto do miocárdio;
- Outras cardiopatias;
- Desordens sanguíneas;
- Uso de anticoagulantes;
- Diabetes;
- Uso continuado de antibióticos ou corticosteróides;
- Desordens convulsivas;
- Gravidez e amamentação;
- Asma;
- Doença pulmonar;
- Tuberculose;
- Hepatite;
- Doenças sexualmente transmissíveis;
- Doença renal;
- Hipertensão;

- Próteses implantadas;
- Alergia a medicamentos e substâncias;
- Revisão do sistema imunológico;
- Problemas no sistema de coagulação;
- Condições patológicas hepáticas e/ou renais;
- Deficiência nutricional ou de metabolização;
- Infecções prévias recentes;
- Avitaminoses;
- Alterações metabólicas;
- Interações medicamentosas;
- Histórico de deficiências do processo de cicatrização e consolidação óssea.

#### 3.2.3 Exame físico

##### 3.2.3.1 Extrabucal

- Avaliação da morfologia crânio-facial óssea, muscular e tegumentar;
- Verificação da ocorrência de Perfil esquelético associado à má-oclusão de classe II e III, ou problemas verticais (mordida aberta, por exemplo) ou látero-laterais;
- Palpação dos tecidos faciais, cadeias ganglionares cervico-faciais associadas a lesões evidentes ou não.
- Averiguação da ocorrência de queixas de sintomas recentes: febre, suor ou sudorese, perda de peso, fadiga, mal-estar, perda de apetite.
  - Cabeça: cefaléia, vertigem, desmaio, insônia.
  - Ouvidos: diminuição da audição, tinido (zumbido), dor.
  - Olhos: embaçamento, visão dupla, lacrimejamento em excesso, secura, dor.
  - Nariz e seios paranasais: rinorréia, epistaxe, dificuldade de respirar pelo nariz, dor, alteração do olfato.
  - ATM: dor, crepitação, limitação de movimento.
  - Boca: sensibilidade ou dor dentária, úlceras em lábios ou

mucosas, problemas de mastigação, problemas de fala, mau hálito, restaurações ausentes, infecções dentárias.

### 3.2.3.2 Intrabucal

Observar alterações na consistência, coloração e/ou sintomatologias associadas às mucosas de revestimento (mucosa jugal, assoalho bucal, ventre da língua, palato mole e lábios), mucosas mastigatórias (gengivas e palato duro), mucosas especializadas (dorso da língua), rebordos ósseos e oclusão dentária.

### 3.2.4 Exames complementares

- Exames laboratoriais: exames de sangue (hemograma, provas de coagulação, glicemia, etc.).
- Exames microbiológicos, exames bioquímicos, exames histopatológicos, imuno-histoquímicos, etc.
- Exames imaginológicos: radiográficos (periapicais, oclusais, panorâmica, cefalometrias de perfil e frontal, demais radiografias cranio-faciais), tomografias computadorizadas cranio-faciais, ressonância magnética cranio-faciais, cintilografias ósseas.

### 3.2.5 Procedimentos de cirurgia buco-dentária

#### 3.2.5.1 Exodontias complexas de retenções, inclusões ou impações dentárias, cirurgias de tracionamento dentário com finalidade ortodôntica, transplantes dentais autógenos

##### Definição

Retenção dentária caracteriza-se pela incapacidade de erupção total de um dente para realizar sua função mastigatória. Tal retenção pode ser óssea, mucosa, impação em outro dente, etc.

##### Indicações

O tratamento será eletivo para remoção e/ou aproveitamento de dentes inclusos, com maior frequência os terceiros molares

superiores e inferiores, por indicação preventiva ortodôntica, periodontal ou patologias associadas a estes.

##### Seqüência de intervenção

- Anti-sepsia Extrabucal com clorexidina saponácea a 2% ou 4% ou PVPI tópico;
- Anti-sepsia intrabucal com bochecho de clorexidina 0,12% por dois minutos;
- Anestesia tópica nas regiões a serem puncionadas;
- Anestesia infiltrativa por bloqueio e/ou terminal infiltrativa do dente e estruturas anexas;
- Isolamento e secagem do campo operatório com gaze;
- Incisão com extensão proximal dos dentes envolvidos de forma a permitir o acesso e a exposição do sitio cirúrgico;
- Aspiração contínua de sangue e líquidos utilizados na irrigação e lavagem do campo operatório;
- Descolamento e afastamento do retalho fibromucoso;
- Identificação da condição de impação óssea e relação com dentes ou estruturas vizinhas;
- Osteotomia para acesso (se necessário) e odontoseção (se necessário) com brocas cirúrgicas em turbinas de alta rotação, copiosamente irrigadas com água destilada ou soro fisiológico a 0,9%, ou ainda com brocas e micro-motores de baixa rotação irrigados, ou cinzéis e martelo cirúrgico;
- Preparo do sítio receptor e remoção da unidade doadora (em casos de transplantes dentais) a ser transplantada com o mínimo de trauma do ligamento periodontal e estabilização do transplante com goteira de acrílico, adesivos resinosos colados nos dentes vizinhos ou pelas suturas;
- Remoção das estruturas dentárias com uso de alavancas ou fórceps ou fixação

de artefato colado para tracionamento ortodôntico do dente;

- Limagem e alisamento das paredes alveolares remanescentes (quando necessário).
- Irrigação com soro fisiológico do campo operatório;
- Readaptação do retalho incluindo compressão da área;
- Suturas;
- Recomendações pós-operatórias:
  - Aplicação de frio nas primeiras 24 horas;
  - Não mastigar no local durante 10 dias;
  - Alimentação líquida/pastosa, fria/gelada durante 10 dias;
  - Aplicação de calor após as primeiras 48 horas;
  - Utilização da medicação prescrita.

#### Terapia medicamentosa

- Prescrição de analgésico (paracetamol 500 mg) e ou antiinflamatórios não esteroidais, em intervalos de 6 e 8 horas respectivamente, na presença de dor e inflamação.
- Deve-se considerar a prescrição de solução de gluconato de clorexidina a 0,12%, em intervalos de 12 horas durante sete dias.
- Prescrição de dexametasona 4 mg a 8 mg somente no pré-operatório uma hora antes da cirurgia em procedimentos múltiplos, ou uso de osteotomias.
- Antibioticoterapia sempre que houver história de infecção prévia, em pacientes que realizaram mais de dois procedimentos na mesma sessão. Observar Manuals para antibioticoterapia profilática em pacientes especiais.
- Considerar a possibilidade de prescrever ansiolíticos via oral no pré-operatório meia hora antes da cirurgia, em pacientes ansiosos.

#### Cuidados

- Deve-se considerar a natureza cruenta do procedimento, com capacidade de gerar bacteremia. Considerar o risco de fraturas dentárias e/ou ósseas;
- Lesão do nervo dentário inferior ou nervo lingual na remoção dos terceiros molares inferiores.

#### Condutas em caso de urgência/emergência

Medicação de controle da dor/inflamação e infecção, se for o caso. Realizar as abordagens possíveis, de acordo com a situação de urgência/emergência e, quando necessário, encaminhar aos outros serviços de referência especializados.

#### Preparo prévio a ser realizado na Atenção Básica

- Todo paciente deverá receber procedimentos de controle da placa supra (remoção de fatores retentivos e orientação de higiene bucal) e subgingival, remoção de focos infecciosos e raízes residuais.
- Sempre que possível encaminhar o paciente com exames laboratoriais e imaginológicos disponíveis nas UBS.

#### Proservação

- Entre 7 e 10 dias após o tratamento cirúrgico e remoção de suturas, o paciente deverá ser reavaliado no CEO.
- Pacientes que responderam adequadamente ao tratamento retornam à Atenção Básica para manutenção.
- Pacientes que apresentarem alguma intercorrência trans ou pós-operatória deverão receber acompanhamento adicional.

#### Observações

- Verificar sempre a possibilidade de reaproveitamento do dente ortodonticamente ou para transplante dental.

### 3.2.5.2 Desinserções de tecidos moles, cirurgias de tecidos moles com finalidade protética, cirurgias estético-funcionais de tecidos moles bucais

#### Definição

Cirurgias realizadas em tecidos moles bucais com a finalidade de restabelecer sua função e estética, bem como facilitar a reabilitação protética do paciente.

#### Indicações

Em casos de inserções musculares altas que provocam retrações gengivais ou impedem a estabilidade de próteses dentárias nos rebordos alveolares ou em freios labial e lingual que impedem a funcionalidade normal destas estruturas.

#### Seqüência de intervenção

- Anti-sepsia Extrabucal com clorexidina saponácea a 2% ou 4% ou PVPI tópico;
- Anti-sepsia intrabucal com bochecho de clorexidina 0,12% por dois minutos;
- Anestesia tópica nas regiões a serem puncionadas;
- Anestesia infiltrativa por bloqueio e/ou terminal infiltrativa da área e estruturas anexas;
- Isolamento e secagem do campo operatório com gaze;
- Incisão no plano e na forma indicada, com uso de bisturi frio ou preferencialmente com uso de eletro-cautério;
- Aspiração contínua de sangue e líquidos utilizados na irrigação e lavagem do campo operatório;
- Descolamento e afastamento do retalho fibromucoso (quando indicado);
- Irrigação com soro fisiológico;
- Readaptação do retalho incluindo compressão da área;
- Suturas em planos de acordo com a técnica planejada;
- Recomendações pós-operatórias:
  - Aplicação de frio nas primeiras 24 horas;

- Evitar falar em excesso;
- Não mastigar no local;
- Alimentação líquida/pastosa, fria/gelada;
- Aplicação de calor após as primeiras 48 horas;
- Utilização de medicação prescrita.

#### Terapia medicamentosa

- Prescrição de analgésico (paracetamol 500 mg) e/ou antiinflamatórios não esteroidais, em intervalos de 6 e 8 horas, respectivamente, na presença de dor e inflamação.
- Deve-se considerar a prescrição de solução de gluconato de clorexidina a 0,12%, em intervalos de 12 horas durante dez dias.
- Antibioticoterapia sempre que houver história de infecção prévia, em pacientes que realizaram mais de dois procedimentos na mesma sessão.
- Considerar a possibilidade de prescrever ansiolíticos via oral no pré-operatório meia hora antes da cirurgia, em pacientes ansiosos.

#### Cuidados

- Deve-se considerar a natureza cruenta do procedimento, com capacidade de gerar bacteremia.
- Lesão dos nervos mentonianos e infra-orbitários.

#### Condutas em caso de urgência/emergência

Medicação de controle da dor/inflamação e infecção, se for o caso. Realizar as abordagens possíveis, de acordo com a situação de urgência/emergência e, quando necessário, encaminhar aos outros serviços de referência especializados.

#### Preparo prévio a ser realizado na Atenção Básica

- Todo paciente deverá receber procedimentos de controle da placa supra (remoção de fatores retentivos e orientação de higiene bucal) e subgengival, remoção de focos infecciosos e raízes residuais.

- Sempre que possível encaminhar o paciente com exames laboratoriais e imagiológicos disponíveis nas UBS.

#### Proservação

- Entre 7 e 15 dias após o tratamento cirúrgico e remoção de suturas, o paciente deverá ser reavaliado no CEO.
- Pacientes que responderem adequadamente ao tratamento deverão retornar à Atenção Básica para manutenção.
- Pacientes que apresentarem alguma intercorrência trans ou pós-operatória deverão receber acompanhamento adicional.

#### Observações

Lembrar sempre a possibilidade de indicação dos implantes ósseointegrados em pacientes com reabsorções severas dos maxilares.

#### 3.2.5.3 Cirurgias ósseas alveolares com finalidade protética e ou estético-funcionais

##### Definição

Alterações morfológicas dos rebordos ósseos alveolares dos maxilares que impedem a adaptação funcional de próteses e/ou exostoses ósseas dos maxilares.

##### Indicações

Tratamento cirúrgico eletivo para remoção e/ou aproveitamento para enxertos ósseos, alterações morfológicas dos alvéolos dos maxilares e/ou exostoses ósseas, por indicação preventiva, protética, ortodôntica, periodontal ou patologias associadas a estas.

##### Seqüência de intervenção

- Anti-sepsia Extrabucal com clorexidina saponácea a 2% ou 4% ou PVPI tópico;
- Anti-sepsia intrabucal com bochecho de clorexidina 0,12% por dois minutos;
- Anestesia tópica nas regiões a serem punccionadas;
- Anestesia infiltrativa por bloqueio e/ou terminal infiltrativa da área e estruturas anexas;

- Isolamento e secagem do campo operatório com gaze;
- Incisão intra-sulcular com extensão proximal dos dentes envolvidos de forma a permitir o afastamento do retalho;
- Aspiração contínua de sangue e líquidos utilizados na irrigação e lavagem do campo operatório;
- Descolamento e afastamento do retalho fibromucoso;
- Identificação das estruturas ósseas e o pano ósseo a ser removido bem como respeito às estruturas vizinhas;
- Osteotomia para correção e remoção dos excessos com uso de brocas cirúrgicas em turbinas de alta rotação copiosamente irrigadas com água destilada ou soro fisiológico a 0,9% e micro-serras recíprocante ou oscilatória, ou ainda com brocas e micro-motores de baixa rotação irrigados, ou cinzéis e martelo cirúrgico;
- Limagem e alisamento das estruturas ósseas remanescentes;
- Irrigação do campo operatório com soro fisiológico ou água destilada;
- Readaptação do retalho incluindo compressão da área;
- Suturas;
- Recomendações pós-operatórias:
  - Aplicação de frio nas primeiras 24 horas;
  - Não mastigar no local durante 10 dias;
  - Alimentação líquida/pastosa, fria/gelada durante 03 dias;
  - Aplicação de calor após as primeiras 48 horas;
  - Utilização da medicação prescrita.

##### Terapia medicamentosa

- Prescrição de analgésico (paracetamol 500 mg) e/ou antiinflamatórios não esteroidais, em intervalos de 6 e 8 horas, respectivamente, na presença de dor e inflamação.
- Deve-se considerar a prescrição de solução de gluconato de clorexidina



a 0,12%, em intervalos de 12 horas durante sete dias.

- Prescrição de dexametasona 4 mg no pré-operatório uma hora antes da cirurgia em procedimentos múltiplos ou uso de osteotomias.
- Antibioticoterapia sempre que houver história de infecção prévia, em pacientes que realizaram mais de dois procedimentos na mesma sessão ou em cirurgias ósseas.
- Em pacientes ansiosos, considerar a possibilidade de prescrever ansiolíticos no pré-operatório meia hora antes da cirurgia.

#### Cuidados

- Deve-se considerar a natureza cruenta do procedimento, com capacidade de gerar bacteremia.
- Lesão do nervo dentário inferior ou nervo lingual.

#### Condutas em caso de urgência/emergência

Medicação de controle da dor/inflamação e infecção se for o caso. Realizar as abordagens possíveis, de acordo com a situação de urgência/emergência e, quando necessário, encaminhar aos outros serviços de referência especializados.

#### Preparo prévio a ser realizado na Atenção Básica

- Todo paciente deverá receber procedimentos de controle da placa supra (remoção de fatores retentivos e orientação de higiene bucal) e subgingival, remoção de focos infecciosos e raízes residuais.
- Sempre que possível encaminhar o paciente com exames laboratoriais e imaginológicos disponíveis nas UBS.

#### Proservação

- Entre 7 e 21 dias após o tratamento cirúrgico e remoção de suturas, o paciente deverá ser reavaliado no CEO.
- Pacientes que responderem adequadamente ao tratamento devem

retornar à Atenção Básica para manutenção.

- Pacientes que apresentarem alguma intercorrência trans ou pós-operatória deverão receber acompanhamento adicional.

#### Observações

- Lembrar sempre a possibilidade de reaproveitamento da estrutura óssea para a reabilitação, enxertos ósseos e implantes ósseo-integrados.

#### 3.2.5.4 Cirurgias de lesões dentárias periapicais

##### Definição

Cirurgias com acessos cirúrgicos às raízes ou seus ápices radiculares com a finalidade de removê-las (apicectomia) e /ou retro-obturá-las.

##### Indicações

Tratamento cirúrgico de dentes com insucesso do tratamento endodôntico convencional e/ou patologias associadas ao periápice dental.

##### Seqüência de intervenção

- Anti-sepsia Extrabucal com clorexidina saponácea a 2% ou 4% ou PVPI tópico;
- Anti-sepsia intrabucal com bochecho de clorexidina 0,12% por dois minutos;
- Anestesia tópica nas regiões a serem puncionadas;
- Anestesia infiltrativa por bloqueio e/ou terminal infiltrativa da área e estruturas anexas;
- Isolamento e secagem do campo operatório com gaze;
- Incisão intra-sulcular com extensão proximal dos dentes adjacentes aos dentes envolvidos de forma a permitir o afastamento do retalho e acesso ao ápice dental;
- Aspiração contínua de sangue e líquidos utilizados na irrigação e lavagem do campo operatório;



- Descolamento e afastamento do retalho fibromucoso;
- Identificação das estruturas ósseas e o plano ósseo a ser removido bem como respeito às estruturas vizinhas;
- Osteotomia para acesso ao ápice ou foco radicular, apicectomia, preparo cavitário para retro-obturação (quando necessário) com uso de brocas cirúrgicas em turbinas de alta rotação copiosamente irrigadas com água destilada ou soro fisiológico a 0,9% ou ainda com brocas e micro-motores de baixa rotação irrigados, ou cinzéis e martelo cirúrgico;
- Retro-obturação com cimentos a base de Mineral Trióxido Agregado (MTA) ou a base de hidróxido de cálcio;
- Limagem e alisamento das estruturas ósseas remanescentes;
- Irrigação do campo operatório com soro fisiológico ou água destilada;
- Readaptação do retalho incluindo compressão da área;
- Suturas;
- Recomendações pós-operatórias:
  - Aplicação de frio nas primeiras 24 horas;
  - Não mastigar no local;
  - Alimentação líquida/pastosa, fria/gelada;
  - Aplicação de calor após as primeiras 48 horas;
  - Utilização da medicação prescrita.

#### Terapia medicamentosa

- Prescrição de analgésico (paracetamol 500 mg) e/ou anti-inflamatórios não esteroidais, em intervalos de 6 e 8 horas, respectivamente, na presença de dor e inflamação.
- Deve-se considerar a prescrição de solução de gluconato de clorexidina a 0,12%, em intervalos de 12 horas durante sete dias.
- Prescrição de dexametasona 4 mg no pré-operatório, uma hora antes da

cirurgia, em procedimentos múltiplos ou nos casos em que está indicado o uso de osteotomias.

- Antibioticoterapia sempre que houver história de infecção prévia, em pacientes que realizaram mais de dois procedimentos na mesma sessão ou em cirurgias ósseas.
- Em pacientes ansiosos, considerar a possibilidade de prescrever ansiolíticos no pré-operatório meia hora antes da cirurgia.

#### Cuidados

- Deve-se considerar a natureza cruenta do procedimento, com capacidade de gerar bacteremia.
- Considerar o risco de traumas aos dentes adjacentes; caso ocorra, avaliar a necessidade de encaminhamento para tratamento endodôntico.

#### Condutas em caso de urgência/emergência

Medicação de controle da dor/inflamação e infecção se for o caso. Realizar as abordagens possíveis, de acordo com a situação de urgência/emergência e, quando necessário, encaminhar aos outros serviços de referência especializados.

#### Preparo prévio a ser realizado na Atenção Básica

- Todo paciente deverá receber procedimentos de controle da placa supra (remoção de fatores retentivos e orientação de higiene bucal) e subgingival, remoção de focos infecciosos e raízes residuais.
- Sempre que possível, encaminhar o paciente com exames laboratoriais e imaginológicos disponíveis nas UBS.

#### Proservação

- Entre 7 e 21 dias após o tratamento cirúrgico e remoção de suturas, o paciente deverá ser reavaliado no CEO.
- Pacientes que responderem adequadamente ao tratamento devem

retornar à Atenção Básica para manutenção.

- Pacientes que apresentarem alguma intercorrência trans ou pós-operatória deverão receber acompanhamento adicional.

### 3.2.5.5 Tratamento cirúrgico dos processos infecciosos dos ossos maxilares, Cirurgias de pequenos cistos e tumores benignos intra-ósseos dos maxilares

#### Definição

Tratamento cirúrgico para remoção ou controle dos processos infecciosos, cistos e tumores de ocorrência comum nos maxilares, de origem odontogênica ou não odontogênica.

#### Indicações

Tratamento cirúrgico e ou medicamentoso dos processos infecciosos bacterianos, fúngicos ou virais dos maxilares e anexos, dos processos císticos, pseudo-tumorais e tumorais benignos de ocorrência comum nos maxilares.

#### Seqüência de intervenção

- Anti-sepsia Extrabucal com clorexidina saponácea a 2% ou 4% ou iodopovidona – PVPI tópico;
- Anti-sepsia intrabucal com bochecho de clorexidina 0,12% por dois minutos;
- Anestesia tópica nas regiões a serem puncionadas;
- Anestesia infiltrativa por bloqueio e/ou terminal infiltrativa da área e estruturas anexas;
- Isolamento e secagem do campo operatório com gaze;
- Incisão intra-sulcular com extensão proximal dos dentes adjacentes aos dentes envolvidos de forma a permitir o afastamento do retalho, bem como o acesso e a exposição do sítio cirúrgico;
- Aspirações contínuas de sangue e líquidos, utilizados na irrigação e

- lavagem do campo operatório;
- Descolamento e afastamento do retalho fibromucoso;
- Identificação das estruturas ósseas e o plano ósseo a ser removido bem como respeito às estruturas vizinhas;
- Osteotomia para acesso ao sítio da lesão com o uso de brocas cirúrgicas em turbinas de alta rotação copiosamente irrigadas com água destilada ou soro fisiológico a 0,9%, com micro serras recíprocante ou oscilatória ou ainda com brocas e micro-motores de baixa rotação irrigados, ou cinzéis e martelo cirúrgico;
- Exérese da lesão ou acesso para marsupialização quando de lesões císticas;
- Limagem e alisamento das estruturas ósseas remanescentes;
- Irrigação do campo operatório com soro fisiológico ou água destilada;
- Readaptação do retalho;
- Suturas;
- Recomendações pós-operatórias:
  - Aplicação de frio nas primeiras 24 horas;
  - Não mastigar no local;
  - Alimentação líquida/pastosa, fria/gelada;
  - Aplicação de calor após as primeiras 48 horas;
  - Utilização da medicação prescrita.

#### Terapia medicamentosa

- Prescrição de analgésico (paracetamol 500 mg) e ou antiinflamatórios não esteroidais, em intervalos de 6 e 8 horas respectivamente, na presença de dor e inflamação.
- Deve-se considerar a prescrição de solução de gluconato de clorexidina a 0,12%, em intervalos de 12 horas durante sete dias.
- Prescrição de dexametasona 4 mg no pré-operatório, uma hora antes da cirurgia, em procedimentos

múltiplos ou nos casos em que está indicado o uso de osteotomias.

- Antibioticoterapia sempre que houver história de infecção prévia, em pacientes que realizaram mais de dois procedimentos na mesma sessão ou em cirurgias ósseas.
- Em pacientes ansiosos, considerar a possibilidade de prescrever ansiolíticos no pré-operatório meia hora antes da cirurgia.

#### Cuidados

- Deve-se considerar a natureza cruenta do procedimento, com capacidade de gerar bacteremia. Considerar o risco de fraturas ósseas, caso ocorra encaminhar ao centro de referência em nível terciário.
- Riscos hemorrágicos
- Lesão do nervo dentário inferior ou nervo lingual nos procedimentos em 3º molares inferiores.

#### Condutas em caso de urgência/emergência

Medicação de controle da dor/inflamação e infecção, se for o caso. Realizar as abordagens possíveis, de acordo com a situação de urgência/emergência e, quando necessário, encaminhar aos outros serviços de referência especializados.

#### Preparo prévio a ser realizado na Atenção Básica

- Todo paciente deverá receber procedimentos de controle da placa supra (remoção de fatores retentivos e orientação de higiene bucal) e subgingival, remoção de focos infecciosos e raízes residuais.
- Sempre que possível, encaminhar o paciente com exames laboratoriais e imaginológicos disponíveis nas UBS.

#### Proservação

- O paciente deverá ser reavaliado no CEO a cada três meses com radiografia de controle no primeiro ano após a cirurgia.
- Pacientes que responderam adequadamente ao tratamento deverão

retornar à Atenção Básica para manutenção.

- Pacientes que apresentarem alguma intercorrência trans ou pós-operatória deverão receber acompanhamento adicional.

#### Observações

No tratamento destas lesões deve-se levar em consideração a possibilidade de reabilitação do paciente após a cura.

#### 3.2.5.6 Tratamento cirúrgico de defeitos ósseos alveolares dos maxilares

##### Definição

Tratamento cirúrgico com objetivo de reconstruir alguma área de osso alveolar que foi perdida por processo patológico anterior, ou defeito de desenvolvimento.

##### Indicações

Tratamento cirúrgico para reconstrução de defeitos ósseos intrabucais, utilizando sítios doadores ósseos intrabucais sob anestesia local.

##### Seqüência de intervenção

- Anti-sepsia Extrabucal com clorexidina saponácea a 2% ou 4% ou iodopovidona tópico;
- Anti-sepsia intrabucal com bochecho de clorexidina 0,12% por dois minutos;
- Anestesia tópica nas regiões a serem punccionadas;
- Anestesia infiltrativa por bloqueio e/ou terminal infiltrativa da área e estruturas anexas do sítio doador e do sítio receptor;
- Isolamento e secagem do campo operatório com gaze;
- Incisão de acesso ao sítio doador de forma a permitir o afastamento do retalho e acesso amplo;
- Aspiração contínua de sangue e líquidos usados na irrigação e lavagem do campo operatório;
- Descolamento e afastamento do retalho fibromucoso;

- Identificação das estruturas ósseas e o plano ósseo a ser removido bem como respeito às estruturas vizinhas;
- Osteotomia para acesso ao sítio com o uso de brocas cirúrgicas em turbinas de alta rotação copiosamente irrigadas com água destilada ou soro fisiológico a 0,9%, com micro serras recíprocante ou oscilatória ou ainda com brocas e micro-motores de baixa rotação irrigados ou cinzéis e martelos cirúrgico;
- Conservação do enxerto ósseo em soro fisiológico 0,9%;
- Limagem e alisamento das estruturas ósseas remanescentes;
- Incisão de acesso ao sítio receptor de forma a permitir o afastamento do retalho e acesso amplo;
- Fixação do enxerto com parafusos em titânio de 1,5 mm de espessura;
- Readaptação do retalho sem tensão;
- Suturas;
- Recomendações pós-operatórias:
  - Aplicação de frio nas primeiras 24 horas;
  - Não mastigar no local;
  - Alimentação líquida/pastosa, fria/gelada;
  - Aplicação de calor após as primeiras 48 horas;
  - Utilização da medicação prescrita.

#### Terapia medicamentosa

- Prescrição de analgésico (paracetamol 500 mg) e/ou antiinflamatórios não esteroidais, em intervalos de 6 e 8 horas, respectivamente, na presença de dor e inflamação.
- Deve-se considerar a prescrição de solução de gluconato de clorexidina a 0,12%, em intervalos de 12 horas, durante sete dias.
- Prescrição de dexametasona 4 mg no pré-operatório uma hora antes da cirurgia em procedimentos múltiplos ou nos casos em que está indicado o uso de osteotomias.
- Antibioticoterapia sempre que houver história de infecção prévia, em pacientes que realizaram mais de dois procedimentos na mesma sessão ou em cirurgias ósseas.
- Em pacientes ansiosos, considerar a possibilidade de prescrever ansiolíticos no pré-operatório meia hora antes da cirurgia.

#### Cuidados

- Deve-se considerar a natureza cruenta do procedimento, com capacidade de gerar bacteremia. Considerar o risco de fraturas ósseas; caso ocorra, encaminhar ao centro de referência em nível terciário.
- Risco de infecção e perda do enxerto.
- Riscos hemorrágicos.
- Lesão do nervo dentário inferior ou nervo lingual na remoção do material doador, quando o sítio for o ramo mandibular.

#### Condutas em caso de urgência/emergência

Medicação de controle da dor/inflamação e infecção, se for o caso. Realizar as abordagens possíveis, de acordo com a situação de urgência/emergência e, quando necessário, encaminhar aos outros serviços de referência especializados.

#### Preparo prévio a ser realizado na Atenção Básica

- Todo paciente deverá receber procedimentos de controle da placa supra (remoção de fatores retentivos e orientação de higiene bucal) e subgingival, remoção de focos infecciosos e raízes residuais.
- Sempre que possível, encaminhar o paciente com exames laboratoriais e imaginológicos disponíveis nas UBS.

#### Proservação

- O paciente deverá ser reavaliado no CEO a cada três meses com radiografia de controle no primeiro ano após a cirurgia.
- Pacientes que responderam adequadamente ao tratamento

deverão retornar à Atenção Básica para manutenção.

- Pacientes que apresentarem alguma intercorrência trans ou pós-operatória deverão receber acompanhamento adicional.

#### Observações

- O Tratamento para reconstrução óssea deve levar em consideração a possibilidade de reabilitação protética do paciente.

#### 3.2.5.7 Tratamento dos processos infecciosos da face e das sinusopatias maxilares de origem odontogênica associadas ou não a comunicações buco-sinusais ou buco-nasais

##### Definição

Procedimento cirúrgico que tem por objetivo tratar processos infecciosos de origem odontogênica, fistulosos ou não.

##### Indicações

Tratamento cirúrgico de processos infecciosos dos seios maxilares e/ou comunicações buco-sinusais de origem odontogênica.

##### Seqüência de intervenção

- Anti-sepsia Extrabucal com clorexidina saponácea a 2% ou 4% ou iodopovidona tópico;
- Anti-sepsia intrabucal com bochecho de clorexidina 0,12% por dois minutos;
- Anestesia tópica nas regiões a serem puncionadas;
- Anestesia infiltrativa por bloqueio e/ou terminal infiltrativa da área e estruturas anexas;
- Isolamento e secagem do campo operatório com gaze;
- Incisão e acesso ao campo cirúrgico;
- Aspiração contínua de sangue e líquidos usados na irrigação e lavagem do campo operatório.;
- Descolamento e afastamento do retalho fibromucoso;
- Osteotomia para acesso ao sítio da lesão com o uso de brocas cirúrgicas em

turbinas de alta rotação copiosamente irrigadas com água destilada ou soro fisiológico a 0,9%, com micro serras recíprocante ou oscilatória ou ainda com brocas e micro-motores de baixa rotação irrigados, ou cinzéis e martelo cirúrgico;

- Curetagem e lavagem do seio maxilar em casos de sinusopatias maxilar e crônicas;
- Deslocamento do retalho para oclusão da fistula (se necessário) ou uso do corpo adiposo da bochecha para fechamento da fistula buco-sinusal;
- Limagem e alisamento das estruturas ósseas remanescentes (quando necessário);
- Readaptação do retalho sem tensão;
- Suturas;
- Recomendações pós-operatórias:
  - Aplicação de frio nas primeiras 24 horas;
  - Não mastigar no local;
  - Alimentação líquida/pastosa, fria/gelada;
  - Aplicação de calor após as primeiras 48 horas;
  - Evitar assoar e/ou prender espirros;
  - Utilização de medicação prescrita.

##### Terapia medicamentosa

- Prescrição de analgésico (paracetamol 500 mg) e/ou antiinflamatórios não esteroideais, em intervalos de 6 e 8 horas, respectivamente, na presença de dor e inflamação.
- Deve-se considerar a prescrição de solução de gluconato de clorexidina a 0,12%, em intervalos de 12 horas durante sete dias.
- Prescrição de dexametasona 4 mg no pré-operatório uma hora antes da cirurgia em procedimentos múltiplos ou nos casos em que está indicado o uso de osteotomias.
- Antibioticoterapia sempre que houver história de infecção prévia, em

pacientes que realizaram mais de dois procedimentos na mesma sessão ou em cirurgias ósseas.

- Em pacientes ansiosos, considerar a possibilidade de prescrever ansiolíticos no pré-operatório meia hora antes da cirurgia.

#### Cuidados

- Deve-se considerar a natureza cruenta do procedimento, com capacidade de gerar bacteremia. Considerar o risco de complicações infecciosas dos seios da face; caso ocorra, encaminhar ao serviço de referência especializado em nível terciário.
- Riscos hemorrágicos.
- Lesão do nervo infra-orbitário.

#### Condutas em caso de urgência/emergência

Medicação de controle da dor/inflamação e infecção, se for o caso. Realizar as abordagens possíveis, de acordo com a situação de urgência/emergência e, quando necessário, encaminhar aos outros serviços de referência especializados.

#### Preparo prévio a ser realizado na Atenção Básica

- Todo paciente deverá receber procedimentos de controle da placa supra (remoção de fatores retentivos e orientação de higiene bucal) e subgingival, remoção de focos infecciosos e raízes residuais.
- Sempre que possível, encaminhar o paciente com exames laboratoriais e imaginológicos disponíveis nas UBS.

#### Proservação

- O paciente deverá ser reavaliado no CEO a cada três meses com radiografia de controle no primeiro ano após a cirurgia.
- Pacientes que responderam adequadamente ao tratamento deverão retornar à Atenção Básica para manutenção.
- Pacientes que apresentarem alguma intercorrência trans ou pós-operatória

deverão receber acompanhamento adicional.

#### Observações

Considerar sempre a dificuldade técnica do procedimento e a preparação humana e do ambiente necessário para realizar tal procedimento

#### 3.2.6 Material e instrumental necessários

- Agulha gengival descartável - curta G30
- Agulha gengival descartável - longa G27
- Agulha hipodérmica descartável - 30x7
- Álcool etílico a 70%
- Anestésico local injetável - citocaina com felipressina
- Anestésico local injetável - mepivacaína 2% com levonordefrina
- Anestésico local injetável - mepivacaína 2% com noradrenalina
- Anestésico local injetável - mepivacaína 2% s/ vasoconstritor
- Anestésico tópico
- Azul de metileno - solução a 1% tópico
- Broca para uso odontológico - Alta Rotação, carbide esférica - nº 3
- Broca para uso odontológico - Alta Rotação, carbide esférica - nº 4
- Broca para uso odontológico - Alta Rotação, carbide esférica - nº 8
- Broca para uso odontológico - Alta Rotação, carbide esférica - nº 6
- Broca para uso odontológico - Alta Rotação, carbide cônica - nº 56
- Broca para uso odontológico - Alta Rotação, carbide - nº 701
- Broca para uso odontológico - Alta Rotação, carbide - nº 702
- Broca para uso odontológico - Alta Rotação, carbide Zekrya
- Broca para uso odontológico - Alta Rotação, carbide Zekrya HL
- Caneta de Alta Rotação - 400.000 rpm



- Cloreto de sódio - 0,9%
- Água destilada
- Clorexidina, gluconato - 0,12%
- Clorexidina, digluconato - 0,2%
- Clorexidina, digluconato - 2% - solução degermante
- Compressa cirúrgica - 30x30 estéril
- Compressa de gaze hidrófila - estéril 10x10
- Compressa de gaze hidrófila - estéril - com 5 unidades
- Dreno de Pen rose - nº 1
- Fio de sutura catgut cromado, 3-0, agulha 2 cm, ½ circ, trian.
- Fio de sutura catgut cromado, 4-0, agulha 2 cm, ½ circ, trian.
- Fio de sutura poliamida mon., 4-0, agulha 2 cm, ½ circ, trian.
- Fio de sutura poliamida mon., 5-0, agulha 2 cm, ½ circ, trian.
- Fio de sutura vycril rapid, 4-0, agulha 2 cm, ½ circ, trian.
- Fio de sutura vycril rapid, 5-0, agulha 2 cm, ½ circ, trian.
- Fio de sutura de seda, 3-0, agulha 2 cm, ½ circ, trian.
- Fio de sutura de seda, 4-0, agulha 2 cm, ½ circ, trian.
- Fio de sutura de Nylon, 5-0, agulha 2 cm, ½ circ, trian.
- Fio de aço 1.0
- Rolo de barras metálicas de Erich
- Hemostático local - esponja de colágeno liofilizado bovino
- Cera para hemostasia óssea
- Kit cirúrgico odontológico descartável
- Lâmina de bisturi - nº 11
- Lâmina de bisturi - nº 12
- Lâmina de bisturi - nº 15
- Luva cirúrgica - estéril - 6,0 a 8,0
- Luvas de procedimento
- Ponta para sugador - cirúrgico, estéril, descartável
- Seringa descartável - 5 ml
- Seringa descartável - 10 ml
- Mineral Trióxido Agregado (MTA)
- Kit de ataque ácido, adesivo e resina composta
- Cimento cirúrgico sistema pasta-pasta
- Mangueiras de silicone autoclaváveis para aspiração
- Películas radiográficas periapicais
- Películas radiográficas oclusais
- Abaixador de língua de Bruning
- Abaixador de língua de Weiden
- Afastador - Farabeuf
- Afastador - Mead
- Afastador - Senn Mueller
- Afastador - Minnesota
- Afastador de Volkmann
- Afastadores de lábio Spandex Plástico
- Afastador de obwergeiser para baixo
- Afastador de obwergeiser para cima
- Alavanca - Apical reta de Heidbrink
- Alavanca - Seldin reta nº 2
- Alavanca - Seldin nº 1L
- Alavanca - Seldin nº 1R
- Alavancas de Pott direita e esquerda
- Alveolótomo - Blumenfeld
- Alveolótomo - Luer curvo
- Alveolótomo - Luer reto
- Aspirador coletor de osso
- Bandejas grandes para cirurgia
- Cabo de bisturi - nº 3
- Cabo para espelho
- Espelho bucal - nº 5
- Sonda exploradora
- Sonda periodontal
- Pinça clínica
- Seringa Carpule
- Jogo de curetas da série Gracey (sugerem-se, no mínimo, as de nº 3-4; 11-12; 13-14)
- Caixa para instrumental - com furos 42x28x12 cm
- Cinzel - biselado
- Cinzel - bi-biselado
- Cinzel - ponta goiva (meia cana)
- Cinzel angulado de Wagner
- Cuba redonda - aço inox 10x6 cm
- Cureta - de Lucas nº 85



- Cureta - de Lucas nº 86
- Cureta - de Lucas nº 87
- Cureta de Molt
- Conjunto de seis curetas para seios maxilares
- Descolador de periósteo - Freer
- Descolador de periósteo - Molt nº 09
- Esfigmomanômetro
- Espátula para cimento cirúrgico
- Estetoscópio
- Fórceps - adulto nº 17
- Fórceps - adulto nº 18L
- Fórceps - adulto nº 18R
- Fórceps - adulto nº 65
- Fórceps - adulto nº 99
- Fórceps - adulto nº 101
- Fórceps - adulto nº 150
- Fórceps - adulto nº 151
- Fórceps - infantil nº 2
- Fórceps - infantil nº 5
- Lima para osso - Seldin nº 10
- Lima para osso - Seldin nº 11
- Lima para osso - Seldin nº 12
- Martelo cirúrgico - maciço
- Pinça Adson - com dente 12 cm
- Pinça Adson - sem dente 12 cm
- Pinça Allis 6526 12098-7
- Pinça Anatômica - 16 cm
- Pinça Backaus - 8 cm
- Pinça Backaus - 13 cm
- Pinça Collin - 24 cm
- Pinça - Halstead mosquito - 12 cm - curva
- Pinça - Halstead mosquito - 12 cm - reta
- Pinça Kelly -14 cm - curva
- Pinça Kelly - 14 cm - reta
- Pinça elástica Dietrich - 15 cm - reta
- Pinça - Pean - 14 cm
- Placa de vidro
- Ponta para sugador - metálico
- Porta agulha Crile-Wood com ponta de widia -15 cm
- Seringa para anestesia - Carpule com refluxo
- Sindesmótomo
- Tesoura cirúrgica Íris - curva 12 cm
- Tesoura cirúrgica Íris - reta 12 cm
- Tesoura cirúrgica Metzenbaum - 15 cm curva
- Tesoura cirúrgica Metzenbaum - 17 cm curva
- Tesoura cirúrgica Metzenbaum - 15 cm reta
- Tesoura cirúrgica Metzenbaum - 17 cm reta
- Tesoura para remoção de sutura
- Tesoura para fio de aço
- Tesoura Goldman Fox



# 4 ENDODONTIA



## 4.1 Manual de Regulação

### Especialidade clínica: Endodontia

Motivos mais frequentes de encaminhamento:

- Biopulpectomia
- Necrose pulpar
- Retratamento de canal

### Responsabilidade por nível de atenção

**Básica:** Deve-se resolver a situação de emergência do usuário e monitorá-lo (medicação e troca de curativos) enquanto o mesmo aguarda agendamento no Centro de Especialidades Odontológicas - CEO. O tratamento endodôntico também poderá ser realizado na Unidade Básica de Saúde - UBS, conforme disponibilidade técnica e de equipamento da unidade.

As pulpotomias deverão ser realizadas no âmbito da Atenção Básica, inclusive nos casos de rizogênese incompleta com vitalidade pulpar.

Antes de encaminhar o usuário ao CEO, o dentista da UBS deverá verificar o potencial de reversão do processo patológico, realizando proteção pulpar direta ou indireta e/ou pulpotomia, aguardando período para acompanhar e avaliar a vitalidade pulpar.

O usuário encaminhado deverá apresentar as seguintes situações:

- Com relação ao dente: remoção total do tecido cariado, curativo de demora e material restaurador provisório, com coroa clínica suficiente para colocação dos grampos de isolamento absoluto, sem mobilidade acentuada e com menos de 2/3 de extrusão por perda do antagonista.
- Com relação à cavidade bucal: adequação do meio bucal com remoção dos focos infecciosos.

#### Média:

- Tratamento endodôntico em dente com polpa viva;
- Tratamento endodôntico em dentes com polpa sem vitalidade;
- Retratamento endodôntico;
- Tratamento de perfurações radiculares;
- Contra-referência à UBS que demandou o atendimento especializado, com orientações pertinentes, se for o caso.

### Justificativa para encaminhamento

Complexidade do procedimento: necessidade de tratamento ou retratamento restaurador endodôntico, tratamento de perfurações radiculares e/ou necessidade de apicectomia. Os pacientes que tiverem dentes reimplantados ou que sofrerem trauma poderão ter prioridade sobre outros.

Os critérios e requisitos recomendados para referência e contra-referência aos CEO estão detalhados no Caderno de Atenção Básica nº 17 – Saúde Bucal, Capítulo V.

## 4.2 Manual Clínico

### Especialidade clínica: Endodontia

#### 4.2.1 Observação dos critérios de referência e contra-referência

Considerar, por meio de verificação da ficha de encaminhamento e exame bucal do usuário, se a situação referenciada teve respeitados os critérios estabelecidos no Manual de Regulação de Endodontia.

#### 4.2.2 Anamnese

Realizar anamnese detalhada, com registro de dados pessoais e da situação geral de saúde, incluindo a história médica pregressa e a história de doenças/agravos na família, cuja determinação ou influência genética é importante; verificar o uso de medicações; avaliar o motivo do

encaminhamento e aspectos que influenciam o problema; identificar e tentar minimizar as possíveis ansiedades ou medos em relação ao atendimento, esclarecer dúvidas e/ou questões apresentadas pelo usuário, etc.

**Observar a presença ou não de dor.**

### 4.2.3 Exame físico

#### 4.2.3.1 Extrabucal

É realizado por um conjunto de inspeção, palpação e avaliação funcional da forma facial, pele facial, tecidos faciais, olhos, ouvidos, nariz, glândulas parótidas, pescoço, articulação temporomandibular.

É essencial verificar a presença de nódulos, abscessos ou edemas.

#### 4.2.3.2 Intrabucal (além dos exames de rotina)

Avaliar tecidos moles, exame dental e exame periodontal observando os seguintes aspectos considerados essenciais:

- Presença de mobilidade dentária
- Condições da coroa clínica
- Se houve aplicação de curativo de demora
- Se houve remoção da cárie dentária
- Presença de abaulamento periapical

### 4.2.4 Exames complementares

Radiografia periapical

### 4.2.5 Procedimentos endodônticos convencionais

#### 4.2.5.1 Tratamento endodôntico em dentes com polpa viva

##### Definição

Tratamento endodôntico em dentes permanentes que sofreram extirpação da polpa dental que apresentava vitalidade.

##### Indicações

Para o fechamento hermético do canal radicular, impedindo a instalação de processo infeccioso, possibilitando o selamento biológico apical e contribuindo para a manutenção do elemento dentário na arcada.

### Seqüência de intervenção

- Tomada radiográfica periapical inicial;
- Anestesia;
- Isolamento absoluto do campo operatório;
- Assepsia;
- Acesso à câmara pulpar estabelecendo uma forma de conveniência;
- Tomada radiográfica com a finalidade de realizar a odontometria;
- Odontometria, estabelecendo o comprimento real de trabalho (CRT) de 0,5 a 1,0 mm aquém do ápice;
- Preparo biomecânico do canal radicular estabelecendo a conicidade do conduto;
- Tomada radiográfica com a finalidade de 'prova do cone principal';
- Obturação radicular;
- Tomada radiográfica periapical final;
- Selamento coronário.

### Terapia medicamentosa

- Uso tópico: associação corticóide-antibiótico, por exemplo: hidrocortisona + neomicina + polimixina B, como medicação intracanal (curativo de demora).
- Uso sistêmico:
  - Prescrição de analgésico (paracetamol 500-750 mg) em intervalos de 4 horas e ou antiinflamatórios não esteroidais, em intervalos de 6 e 8 horas respectivamente, na presença de dor e inflamação.
- Antibioticoterapia:
  - Indicações: ineficácia da conduta cirúrgica para solução do processo; acometimento de tecidos moles vizinhos; comprometimento sistêmico (hiperemia, linfadenopatia regional, leucocitose e neutrocitose); presença de imunodepressão. Esquemas de administração: penicilina V (500.000 UI), VO, em intervalos de 6 horas por 7 dias ou amoxicilina (500 mg),

VO, em intervalos de 8 horas por 7 dias ou eritromicina (250 mg), VO, em intervalos de 6 horas por 7 dias ou claritomicina (250 mg), VO, em intervalos de 12 horas por 7 dias.

#### Cuidados

- Contaminação por rompimento do lençol de borracha ou perda do selamento coronário.
- Pericementite.

#### Condutas em caso de urgência/emergência

- Retirada do selamento coronário para descompressão;
- Irrigação com soro fisiológico ou água de cal;
- Renovação do curativo de demora (associação corticóide-antibiótico);
- Aplicação de novo selamento coronário;
- Medicação sistêmica, se necessário.

#### Preparo prévio a ser realizado na Atenção Básica

- Remoção de tecido cariado;
- Extirpação pulpar;
- Aplicação de curativo de demora;
- Selamento coronário;
- Medicação sistêmica, se necessário.

#### Proservação

- Por dois anos, com avaliação semestral, através de exame clínico e radiográfico.
- Deverá ser feita no próprio CEO ou na UBS, conforme a pactuação local.

#### Observações

- Dentes inicialmente tratados como vitais e que sofreram contaminação por perda do selamento coronário ou rompimento do lençol de borracha deverão ser tratados como “dentes sem vitalidade pulpar”.
- Dentes com rizogênese incompleta deverão ser submetidos à pulpotomia na UBS.

#### Material e instrumental necessários

- Películas radiográficas periapicais
- Brocas para alta-rotação

- Brocas para baixa-rotação
- Ampliadores de orifício
- Régua milimetrada
- Limas endodônticas
- Espaçadores digitais
- Dique de borracha
- Seringa luer-lok para irrigação
- Cânulas para aspiração
- Grampos
- Perfurador de borracha
- Pinça porta-grampos
- Seringa carpule
- Solução irrigadora (soro fisiológico ou água de cal)
- Cones de papel absorvente
- Cones de guta-percha principal e secundário

#### 4.2.5.2 Tratamento endodôntico em dentes com polpa sem vitalidade

##### Definição

Tratamento endodôntico em dentes permanentes que não apresentam mais vitalidade devido à necrose do tecido pulpar.

##### Indicações

Para o saneamento do sistema de canais radiculares e posterior fechamento hermético do canal radicular, impedindo a reinstalação de processo infeccioso, possibilitando o selamento biológico apical e contribuindo para a manutenção do elemento dentário na arcada.

##### Seqüência de intervenção

- Tomada radiográfica periapical inicial;
- Anestesia;
- Isolamento absoluto do campo operatório;
- Assepsia;
- Acesso à câmara pulpar estabelecendo uma forma de conveniência;
- Tomada radiográfica com a finalidade de realizar a odontometria;
- Odontometria, estabelecendo o comprimento real de trabalho (CRT) de 0,5 a 1,0 mm aquém do ápice;



- Preparo biomecânico do canal radicular estabelecendo a conicidade do conduto;
- Tomada radiográfica com a finalidade de 'prova do cone principal';
- Obturação radicular;
- Tomada radiográfica periapical final;
- Selamento coronário.

#### Terapia medicamentosa

- Uso tópico: tricresol formalina/paramonoclorofenol com nitrofurazona (2 mg)/pasta de hidróxido de cálcio (curativo de demora) => de acordo com a técnica empregada pelo profissional;
- Uso sistêmico: Prescrição de analgésico (paracetamol 500-750 mg) em intervalos de 4 horas e/ou antiinflamatórios não esteroidais, em intervalos de 6 e 8 horas respectivamente, na presença de dor e inflamação. Antibioticoterapia: Indicações: ineficácia da conduta cirúrgica para solução do processo; acometimento de tecidos moles vizinhos; comprometimento sistêmico (hiperemia, linfadenopatia regional, leucocitose e neutrocitose); presença de imunodepressão. Esquemas de administração: penicilina V (500.000 UI), VO, em intervalos de 6 horas por 7 dias ou amoxicilina (500 mg), VO, em intervalos de 8 horas por 7 dias ou eritromicina (250 mg), VO, em intervalos de 6 horas por 7 dias ou claritomicina (250 mg), VO, em intervalos de 12 horas por 7 dias.

#### Cuidados

- Contaminação por rompimento do lençol de borracha ou perda do selamento coronário.
- Pericementite.
- Reagudização do processo crônico.

#### Condutas em caso de urgência/emergência

- Retirada do selamento coronário para descompressão;
- Irrigação com solução de Labarraque;
- Renovação do curativo de demora

(tricresol formalina/paramonoclorofenol com nitrofurazona (2 mg)/pasta de hidróxido de cálcio);

- Aplicação de novo selamento coronário;
- Medicação sistêmica, se necessário.

#### Preparo prévio a ser realizado na Atenção Básica

- Remoção de tecido cariado;
- Extirpação pulpar;
- Aplicação de curativo de demora;
- Selamento coronário;
- Medicação sistêmica, se necessário.

#### Proservação

- Por dois anos, com avaliação semestral, através de exames clínico e radiográfico.
- Deverá ser feita no próprio CEO ou na UBS, conforme a pactuação local.

#### Observações

- Dentes cuja lesão, após 2 anos do tratamento, não sofreu regressão e apresentando-se com mais de 1 mm de diâmetro constatado no exame radiográfico deverão ser submetidos ao retratamento.

#### Material e instrumental necessários

- Películas radiográficas periapicais
- Brocas para alta-rotação
- Brocas para baixa-rotação
- Ampliadores de orifício
- Régua milimetrada
- Limas endodônticas
- Espaçadores digitais
- Dique de borracha
- Seringa luer-lok para irrigação
- Cânulas para aspiração
- Grampos
- Perfurador de borracha
- Pinça porta-grampos
- Seringa carpule
- Solução irrigadora desinfetante - hipoclorito de sódio a 2,5% - solução de Labarraque
- Cones de papel absorvente
- Cones de guta-percha principal e secundário

### 4.2.5.3 Retratamento endodôntico em dentes permanentes

#### Definição

Novo tratamento endodôntico decorrente do insucesso do tratamento anterior.

#### Indicações

Para correção de causas de insucesso no tratamento anterior, objetivando o fechamento hermético do canal radicular, impedindo a reinstalação de processo infeccioso, possibilitando o selamento biológico apical e contribuindo para a manutenção do elemento dentário na arcada.

#### Seqüência de intervenção

- Tomada radiográfica periapical inicial;
- Anestesia;
- Isolamento absoluto do campo operatório;
- Assepsia;
- Acesso à câmara pulpar estabelecendo uma forma de conveniência;
- Remoção do material obturador;
- Tomada radiográfica com a finalidade de realizar a odontometria;
- Odontometria, estabelecendo o comprimento real de trabalho (CRT) de 0,5 a 1,0 mm aquém do ápice;
- Preparo biomecânico do canal radicular estabelecendo a conicidade do conduto;
- Tomada radiográfica com a finalidade de 'prova do cone principal';
- Obturação radicular;
- Tomada radiográfica periapical final;
- Selamento coronário.

#### Terapia medicamentosa

- Uso tópico: tricresol formalina / paramonoclorofenol com nitrofurazona (2 mg)/ pasta de hidróxido de cálcio (curativo de demora) => de acordo com a técnica empregada pelo profissional.
- Uso sistêmico:
  - Prescrição de analgésico (paracetamol 500-750 mg) em intervalos de 4 horas e ou antiinflamatórios não esteroidais, em intervalos de 6 e 8

horas respectivamente, na presença de dor e inflamação.

- Antibioticoterapia: Indicações: ineficácia da conduta cirúrgica para solução do processo; acometimento de tecidos moles vizinhos; comprometimento sistêmico (hiperemia, linfadenopatia regional, leucocitose e neutrocitose); presença de imunodepressão. Esquemas de administração: penicilina V (500.000 UI), VO, em intervalos de 6 horas por 7 dias ou amoxicilina (500 mg), VO, em intervalos de 8 horas por 7 dias ou eritromicina (250 mg), VO, em intervalos de 6 horas por 7 dias ou claritomicina (250 mg), VO, em intervalos de 12 horas por 7 dias.

#### Cuidados

- Contaminação por rompimento do lençol de borracha ou perda do selamento coronário.
- Pericementite.
- Reagudização do processo crônico.

#### Condutas em caso de urgência/emergência

- Retirada do selamento coronário para descompressão;
- Remoção do material restaurador endodôntico;
- Irrigação com solução de Labarraque;
- Aplicação do curativo de demora (tricresol formalina/paramonoclorofenol com furacin/pasta de hidróxido de cálcio);
- Aplicação de novo selamento coronário;
- Medicação sistêmica, se necessário.

#### Preparo prévio a ser realizado na Atenção Básica

- Exame clínico e radiográfico
- Encaminhamento das necessidades de retratamento para o CEO.

#### Proservação

- Por dois anos, com avaliação semestral, através de exame clínico e radiográfico.
- Deverá ser feita no próprio CEO.

**Observações**

- Todo retratamento deverá ser considerado como um tratamento de “dente sem vitalidade”.
- Em caso de insucesso deverá ser encaminhado para cirurgia paraendodôntica.

**Material e instrumental necessários**

- Películas radiográficas periapicais
- Brocas para alta-rotação
- Brocas para baixa-rotação
- Ampliadores de orifício
- Régua milimetrada
- Limas endodônticas
- Espaçadores digitais
- Dique de borracha
- Seringa luer-lok para irrigação
- Cânula para aspiração
- Grampos
- Perfurador de borracha
- Pinça porta-grampos
- Seringa carpule
- Solução irrigadora desinfetante (hipoclorito de sódio a 2,5% - solução de Labarraque)
- Cones de papel absorvente
- Cones de guta-percha principal e secundário
- Solventes de guta-percha (eucaliptol ou óleo de laranjeira)
- EDTA

**4.2.5.4 Tratamento de perfurações radiculares****Definição**

Tratamento que visa reparar perfurações na raiz dentária.

**Indicações**

Para reparo da perfuração e prevenção do aparecimento de lesão endo-periodontal que acarretaria a perda dentária.

**Seqüência de intervenção**

- Tomada radiográfica periapical inicial;
- Anestesia;
- Isolamento absoluto do campo operatório;

- Assepsia;
- Acesso à câmara pulpar estabelecendo uma forma de conveniência;
- Remoção do material obturador, quando houver;
- Tomada radiográfica com a finalidade de realizar a odontometria;
- Odontometria, estabelecendo o comprimento real de trabalho (CRT) de 0,5 a 1,0 mm aquém do ápice;
- Preparo biomecânico do canal radicular estabelecendo a conicidade do conduto;
- Aplicação do Mineral Trióxido Agregado (MTA);
- Tomada radiográfica com a finalidade de “prova do cone principal” e constatação do fechamento da perfuração;
- Obturação radicular;
- Tomada radiográfica periapical final;
- Selamento coronário.

**Terapia medicamentosa**

- **Uso tópico:** tricresol formalina / paramonoclorofenol com nitrofurazona (2 mg)/ pasta de hidróxido de cálcio (curativo de demora) => de acordo com a técnica empregada pelo profissional.
- **Uso sistêmico:**
  - Prescrição de analgésico (paracetamol 500-750 mg) em intervalos de 4 horas e ou antiinflamatórios não esteroidais, em intervalos de 6 e 8 horas respectivamente, na presença de dor e inflamação.
- **Antibioticoterapia:** Indicações: ineficácia da conduta cirúrgica para solução do processo; acometimento de tecidos moles vizinhos; comprometimento sistêmico (hiperemia, linfadenopatia regional, leucocitose e neutrocitose); presença de imunodepressão. Esquemas de administração: penicilina V (500.000 UI), VO, em intervalos de 6 horas por 7 dias ou amoxicilina (500 mg), VO, em intervalos de 8 horas por 7 dias ou eritromicina

(250 mg), VO, em intervalos de 6 horas por 7 dias ou claritomicina (250 mg), VO, em intervalos de 12 horas por 7 dias.

#### Cuidados

- Perda dentária dependendo do grau de severidade e região da perfuração.

#### Condutas em caso de urgência/emergência

- Retirada do selamento coronário para descompressão;
- Irrigação com solução indicada para o caso;
- Renovação do curativo de demora indicado para o caso;
- Aplicação de novo selamento coronário;
- Medicação sistêmica, se necessário.

#### Preparo prévio a ser realizado na Atenção

##### Básica

- Exame clínico e radiográfico
- Encaminhamento direto para o CEO

##### Proservação

- Por dois anos, com avaliação semestral, através de exame clínico e radiográfico.
- Deverá ser feita no próprio CEO.

##### Observações

Não se aplica.

#### Material e instrumental necessários

- Películas radiográficas periapicais
- Brocas para alta-rotação
- Brocas para baixa-rotação
- Ampliadores de orifício
- Régua milimetrada
- Limas endodônticas
- Espaçadores digitais
- Dique de borracha
- Seringa luer-lok para irrigação
- Cânulas para aspiração
- Grampos
- Perfurador de borracha
- Pinça porta-grampos
- Seringa carpule
- Solução irrigadora (soro fisiológico ou

água de cal, nos casos de polpa viva; ou hipoclorito de sódio a 2,5% - solução de Labarraque, nos casos de polpa sem vitalidade)

- Cones de papel absorvente
- Cones de guta-percha principal e secundário
- Mineral Trióxido Agregado (MTA)

#### 4.2.6 Procedimentos endodônticos com utilização de instrumentos rotatórios de níquel titânio

O tratamento endodôntico tem como meta solucionar os problemas e alterações pulpares e periapicais causadas por agentes agressores externos, fatores estes que podem ocasionar diferentes alterações, a depender da intensidade e frequência.

Dentre as fases que compõem a terapia endodôntica, destaca-se o preparo químico-cirúrgico do sistema de canais radiculares, que tem como objetivos principais a sanificação e a modelagem do canal. A sanificação está relacionada com as alterações patológicas, sujidades, resíduos, microorganismos e endotoxinas bacterianas, presentes no sistema de canais radiculares. Assim sendo, para que se atinja esse objetivo, é fundamental a associação da utilização de instrumentos mecânicos e de substâncias químicas auxiliares.

Além de uma boa limpeza, outro ponto fundamental no preparo do sistema de canais radiculares é a modelagem. Essa condição é obtida por meio da ação dos instrumentos endodônticos nas paredes dos canais radiculares, com a proposta de produzir uma forma geométrica cilíndrico-cônica, ideal à adaptação dos cones de guta-percha durante os procedimentos de obturação do canal radicular. Todos estes objetivos devem ser atingidos, mesmo levando em consideração as dificuldades decorrentes das variáveis anatômicas, tais como diâmetro e curvatura dos canais, as quais podem ocasionar problemas como perfurações radiculares e fraturas dos instrumentos.

Quanto ao aspecto evolutivo desse preparo químico cirúrgico, vale citar o avanço em sua realização, desde o uso de limas manuais de aço (associadas a técnicas seriadas convencionais), passando por técnicas escalonadas ápico-cervicais e, em seguida, às técnicas cérvico-apicais associadas às brocas de Gates-Glidden ou Peeso.

A evolução no preparo químico cirúrgico continuou com as tentativas de mecanização da instrumentação, inicialmente por meio do ultrassom, que não trouxe melhoria considerável com relação aos resultados alcançados pelas técnicas manuais. Um significativo avanço ocorreu a partir do desenvolvimento de instrumentos endodônticos com a liga de níquel-titânio. Sua grande flexibilidade e baixa força de deflexão facilitaram os preparos de canais curvos, diminuindo os acidentes operatórios. Todavia, o surgimento dos rotatórios à base de níquel-titânio apresentou ganhos ainda maiores no preparo químico-cirúrgico. A mecanização da instrumentação já vinha sendo testada com instrumentos de aço, como uso de brocas, Canal Master, aparelhos de ultra-som e, finalmente, os rotatórios de níquel-titânio (NITI).

Mesmo necessitando de um investimento financeiro mais elevado, a instrumentação com rotatórios de NITI apresenta vantagens, à medida que reduz o número de consultas e possibilita a ampliação da capacidade de atendimentos. Existem diferentes fabricantes de instrumentos rotatórios e distintas técnicas associadas à utilização desses instrumentos. A seguir são apresentadas orientações que levam em consideração a associação da instrumentação com rotatórios de níquel-titânio e a obturação do canal com a técnica de cone único.

#### 4.2.6.1 Tratamento endodôntico em dentes com polpa viva/morta com instrumentos rotatórios de níquel-titânio e cone único

##### Definição

Tratamento endodôntico em dentes permanentes que sofreram extirpação da polpa dental que apresentava vitalidade ou em dentes com polpa morta.

##### Indicações

Para o fechamento hermético, limpeza e desinfecção do canal radicular, possibilitando o selamento biológico apical e contribuindo para a manutenção do elemento dentário na arcada.

##### Seqüência de intervenção

- Tomada radiográfica periapical inicial;
- Anestesia;
- Isolamento absoluto do campo operatório;
- Assepsia;
- Acesso à câmara pulpar estabelecendo uma forma de conveniência;
- Preparo dos terços cervical e médio com brocas de gates-gliden nº 1, 2 e 3 e instrumentos rotatórios de NITI de grande conicidade;
- Tomada radiográfica com a finalidade de realizar a odontometria;
- Odontometria, estabelecendo o comprimento real de trabalho (CRT) de 0,5 a 1,0 mm aquém do ápice;
- Preparo do terço apical com os instrumentos rotatórios de NITI de, no mínimo, conicidade 06, primeiro manualmente até o CRT, por medida de segurança, e depois acionados pelo micromotor elétrico;
- Tomada radiográfica com a finalidade de 'prova do cone único';
- Obturação radicular com cone único de no mínimo conicidade 06;
- Tomada radiográfica periapical final;
- Selamento coronário.

##### Terapia medicamentosa

- Uso tópico: associação corticóide-antibiótico, por exemplo: hidrocortisona + neomicina + polimixina B, como medicação intracanal (curativo de demora).
- Uso sistêmico: Prescrição de analgésico (paracetamol 500-750 mg) em intervalos de 4 horas e ou antiinflamatórios não esteroideais, em intervalos de 6 e 8 horas respectivamente, na presença de

dor e inflamação. Antibioticoterapia: Indicações: ineficácia da conduta cirúrgica para solução do processo; acometimento de tecidos moles vizinhos; comprometimento sistêmico (hiperemia, linfadenopatia regional, leucocitose e neutrocitose); presença de imunodepressão. Esquemas de administração: penicilina V (500.000 UI), VO, em intervalos de 6 horas por 7 dias ou amoxicilina (500 mg), VO, em intervalos de 8 horas por 7 dias ou eritromicina (250 mg), VO, em intervalos de 6 horas por 7 dias ou claritomicina (250 mg), VO, em intervalos de 12 horas por 7 dias.

#### Cuidados

- Contaminação por rompimento do lençol de borracha ou perda do selamento coronário.
- Pericementite.
- Reagudização

#### Condutas em caso de urgência/emergência

- Retirada do selamento coronário para descompressão;
- Irrigação com soro fisiológico ou água de cal;
- Renovação do curativo de demora (associação corticóide-antibiótico);
- Aplicação de novo selamento coronário;
- Medicação sistêmica, se necessário.

#### Preparo prévio a ser realizado na Atenção

##### Básica

- Remoção de tecido cariado;
- Extirpação pulpar;
- Aplicação de curativo de demora;
- Selamento coronário;
- Medicação sistêmica, se necessário.

##### Proservação

- Por dois anos, com avaliação semestral, através de exames clínico e radiográfico.
- Deverá ser no CEO ou na UBS, conforme a pactuação local.

#### Observações

- Dentes inicialmente tratados como vitais e que sofreram contaminação por perda do selamento coronário ou rompimento do lençol de borracha deverão ser tratados como “dentes sem vitalidade pulpar”.
- Dentes com rizogênese incompleta deverão ser submetidos à pulpotomia na UBS.

#### Material e instrumental necessários

- Películas radiográficas periapicais
- Brocas para alta-rotação
- Brocas de Gates-Glidden
- Régua milimetrada
- Limas endodônticas
- Micro-motor elétrico com controle de torque e velocidade
- Instrumentos rotatórios NITI
- Dique de borracha
- Seringa luer-lok para irrigação
- Cânula para aspiração
- Grampos
- Perfurador de borracha
- Pinça porta-grampos
- Seringa carpule
- Solução irrigadora (Hipoclorito de sódio a 1% - Solução de Milton, Endo PTC e EDTA-T)
- Cones de papel absorvente
- Cones de guta-percha específicos para a técnica do cone único





# 5 PRÓTESE DENTÁRIA



## 5.1 Manual de Regulação

### Especialidade clínica: Prótese dentária

Motivos mais frequentes de encaminhamento:

- Desdentados totais;
- Desdentados parciais;
- Perda unitária de elemento dental;
- Perda de estrutura dentária em mais de três faces.

### Responsabilidade por nível de atenção

**Básica:** Deverão ser realizados todos os procedimentos clínicos básicos e, após, realiza-se na Atenção Básica a reabilitação por próteses totais e/ou parciais removíveis superiores, inferiores ou ambas. Em municípios cuja Atenção Básica não provê reabilitação protética, os usuários deverão ser encaminhados à atenção especializada com as necessidades de dentística, cirurgia ou periodontia básicas sanadas.

**Média:** Reabilitação por próteses parciais fixas e fixas unitárias; instalação de retentores intra-radulares indiretos; reabilitação por próteses totais e parciais removíveis superiores, inferiores ou ambas, em municípios onde não há cobertura deste serviço na Atenção Básica.

### Justificativa para encaminhamento

Pacientes que necessitem de reabilitação protética parcial ou total em municípios cuja Atenção Básica não provê estes tipos de procedimentos.

## 5.2 Manual Clínico

### Especialidade clínica: Prótese dentária

#### 5.2.1 Observação dos critérios de referência e contra-referência

Considerar, por meio de verificação da ficha de encaminhamento e exame bucal

do usuário, se a situação referenciada teve respeitados os critérios estabelecidos no Manual de Regulação de Prótese.

#### 5.2.2 Anamnese

Registro de dados pessoais e da situação geral de saúde, incluindo a história médica pregressa e a história de doenças/agravos na família, cuja determinação ou influência genética é importante; verificar o uso de medicações; avaliar o motivo do encaminhamento e aspectos que influenciam o problema; identificar e tentar minimizar as possíveis ansiedades ou medos em relação ao atendimento, esclarecer dúvidas e/ou questões apresentadas pelo usuário, etc.

#### 5.2.3 Exame físico

##### 5.2.3.1 Extrabucal

É realizado por um conjunto de inspeção, palpação e avaliação funcional da forma facial, pele facial, tecidos faciais, olhos, ouvidos, nariz, glândulas parótidas, pescoço, articulação temporomandibular. Alguns fatores auxiliam no planejamento, na execução e no prognóstico:

- Assimetria facial, cor da pele, altura de sorriso, entre outros.

##### 5.2.3.2 Intrabucal

Avaliar tecidos moles, exame dental e exame periodontal observando os seguintes aspectos considerados essenciais:

- Preenchimento de odontograma, exame para verificar a presença de lesões de mucosa, lábios e língua que inviabilizem o tratamento ou priorizem indicações para outras especialidades.

#### 5.2.4 Exames complementares

É recomendado exame radiográfico para análise da presença de lesões no tecido ósseo de suporte, bem como para busca de restos radiculares e elementos inclusos em áreas edêntulas.

## 5.2.5 Procedimentos a serem realizados no CEO ou na Atenção Básica

### 5.2.5.1 Prótese total maxilar

#### Prótese total mandibular Moldagem, adaptação e acompanhamento da prótese

#### Definição

Conjunto de métodos e técnicas para construção de próteses totais mucossuportadas. É recomendado que estes procedimentos sejam divididos em 6 sessões, conforme descrito a seguir, podendo, excepcionalmente, estar sujeitos a redução ou prorrogação conforme a necessidade do caso. 1ª sessão – exame clínico e moldagem anatômica; 2ª sessão – moldagem funcional; 3ª sessão – registros estéticos e interoclusais; 4ª sessão – prova de dentes; 5ª sessão – instalação 6ª sessão – proervação

#### Indicações

Reabilitação estética e funcional de pacientes desdentados totais

#### Seqüência de intervenção

- **Moldagem anatômica**  
Feitas em moldeira de estoque para desdentados utilizando alginato ou godiva **Todos os moldes devem ser desinfetados antes de seguir para a fase laboratorial.**
- **Moldagem funcional**  
Feita com moldeira individual, previamente construída em resina acrílica transparente (evitar o uso de placa base de godiva), ajustada para que não haja zonas de compressão nem sobre-extensão no selado periférico. Esta moldagem deve atender os seguintes passos: ajuste da moldeira com fresas e instrumento rotatório de baixa rotação, programação de bordas com godiva, moldagem de toda a área chapeável e selamento posterior com cera. **Todos os moldes devem ser desinfetados antes de seguir para a fase laboratorial.**

- **Registros estéticos e interoclusais**  
Feitos a partir de correções volumétricas e marcações de linhas de referências no rolete de cera sobre chapas de prova, conforme indicação, devendo contemplar registro de dimensão vertical e relação central. Em seguida, deve-se registrar com arco facial a posição do arco superior em relação à articulação temporomandibular e ao plano de Frankfurt, para transferência do registro interoclusal para montagem de modelos em Articulador Semi-Ajustável (ASA).
- **Prova de dentes**  
Prova estética, fonética e de relação de intercuspidação dos dentes. Frequentemente são necessários ajustes que podem ser realizados na própria sessão. Eventualmente, e em casos de grandes ajustes, poderá ser tomado novo registro interoclusal, a partir da própria chapa de prova dentada e enviá-los para ajuste em laboratório.
- **Instalação**  
Nesta sessão serão feitos ajustes de contorno necessários para aliviar áreas que provoquem dor ou ferimento. Também é fundamental o ajuste oclusal para conferir estabilidade á prótese.

#### Preparo prévio a ser realizado na Atenção Básica

Os usuários desdentados totais, em um ou ambos os arcos, deverão ser encaminhados ao serviço especializado sem presença de restos radiculares, dentes inclusos ou lesões que contra-indiquem a reabilitação ou necessitem de indicação prioritária.

#### Proervação

A proervação imediata da prótese deve ser feita até que a prótese esteja adaptada e sem causar máculas. Posteriormente, a proervação deve ser feita preferencialmente na Atenção Básica com retornos semestrais para verificar a presença de lesões, falta de retenção, desadaptação da base, desgastes oclusais e indicação de substituição.

### Material e instrumental necessários

- Água
- Álcool 96
- Álcool 70
- Alginato
- Arco facial
- Borrifador plástico
- Campo de papel tipo babador, conector tipo jacaré
- Cera 7
- Cera utilidade
- Escala de cor de dentes de estoque
- Escala de cor de resina para base de dentadura
- Espátula 36
- Espátula Le Cron
- Espátula plástica para alginato
- Estilete
- Disco de feltro com mandril
- Fresa para desgaste de resina
- Garfo de ASA para desdentado
- Gaze
- Godiva de baixa fusão em bastão
- Gral de borracha grande
- Grampos de grampeador • Solução de hipoclorito de sódio a 1%
- Lamparina
- Lamparina tipo Hanau
- Lixas e pontas de polimento
- Micromotor e peça de mão reta
- Moldeiras de estoque para desdentado
- Moldeiras individuais
- Papel articulação
- Pasta de polimento
- Pasta zincoenólica
- Peça de mão reta
- Pinça de Muller
- Placa de vidro grossa
- Régua de Willis
- Régua de Fox
- Régua flexível
- Saco plástico 12 cm X 12 cm
- Vaselina sólida

### 5.2.5.2 Prótese parcial removível maxilar e mandibular

#### Definição

Conjunto de métodos e técnicas para construção de prótese parcial removível. É recomendado que estes procedimentos sejam divididos em 6 sessões, conforme descrito a seguir, podendo, excepcionalmente, estar sujeitas a redução ou a prorrogação conforme a necessidade do caso. 1ª sessão – exame clínico, moldagem anatômica, planejamento; 2ª sessão – preparo e moldagem; 3ª sessão – prova da estrutura metálica; 4ª sessão – prova de dentes; 5ª sessão – instalação; 6ª sessão – preservação.

#### Indicações

Reabilitação estética e funcional de pacientes desdentados parciais.

#### Seqüência de intervenção

- **Moldagem anatômica**  
Feita em moldeira de estoque para dentados utilizando alginato. O modelo anatômico serve para planejamento da posição e dos tipos de retentores utilizados. Nesta fase é importante o uso de delineadores para determinar áreas de retenção e áreas de correção que podem ser preparadas na sessão seguinte. **Todos os moldes devem ser desinfetados antes de seguir para a fase laboratorial.**
- **Preparo e moldagem**  
Esta etapa constitui-se no preparo dos nichos para apoios oclusais e linguais conforme o planejamento e conseqüente desenho da prótese. A moldagem de trabalho pode ser feita em silicona de condensação. Contudo, o uso de alginato nesta fase também pode atingir o resultado desejado promovendo economia de custo e de processo. O alginato e a silicona devem ser vazados imediatamente para preservar as propriedades dimensionais. **Todos os moldes devem ser desinfetados antes de seguir para**

a fase laboratorial. Uma moldagem funcional pode ser importante para estabilização de próteses removíveis com extremidade livre.

- **Registro interoclusal**  
O registro interoclusal deve ser feito de acordo com a complexidade do caso. Em casos de arcos com relação interoclusal estável pode ser feito com lâmina de cera. Em casos de arcos instáveis é necessário o uso de chapas de provas parciais. O registro de arco facial é fundamental para montagem em Articulador Semi-Ajustável (ASA). Entretanto, casos menos extensos podem ser montados em articuladores não-ajustáveis. Os tratamentos realizados em ASA seguirão os parâmetros ajustáveis segundo as médias populacionais (30° para inclinação da guia condilar e 15° para ângulo de Bennett).
- **Prova da estrutura metálica e relações**  
Feita para conferir e ajustar, se necessário, a adaptação da estrutura metálica fundida. Uma nova relação intermaxilar para confirmação pode ser registrada com a colocação de roletes de cera. Nesta sessão deve-se registrar a cor dos dentes e da base da prótese.
- **Prova de dentes**  
Prova estética, fonética (quando couber) e de relação de intercuspidação dos dentes. Frequentemente são necessários ajustes que podem ser realizados na própria sessão. Eventualmente, e em casos de grandes ajustes, poderá ser tomado novo registro interoclusal, a partir da própria estrutura dentada e enviá-los para ajuste em laboratório.
- **Instalação**  
Nesta sessão serão feitos ajustes de contorno necessários para aliviar áreas que provoquem dor ou ferimento. Também é fundamental o ajuste oclusal para conferir estabilidade à prótese.

### Preparo prévio a ser realizado na Atenção Básica

Os usuários desdentados parciais em um ou ambos os arcos deverão ser encaminhados ao serviço especializado sem presença de restos radiculares, dentes inclusos ou lesões que contra-indiquem a reabilitação ou necessitem de indicação prioritária.

### Proservação

A preservação imediata da prótese deve ser feita pelo CEO ou pela UBS, conforme pactuação local, até que a prótese esteja adaptada e sem causar máculas. Posteriormente, a preservação deve ser feita preferencialmente na Atenção Básica com retornos semestrais para verificar a presença de lesões, perda de retenção, ajuste de grampos, desadaptação da sela, desgastes oclusais e indicação de substituição.

### Material e instrumental necessários

- Água
- Álcool 96
- Álcool 70
- Alginato
- Arco facial
- Borrifador plástico
- Campo de papel tipo babador, conector tipo jacaré
- Cera 7
- Cera utilidade
- Escala de cor de dentes de estoque
- Escala de cor de resina para base de dentadura
- Espátula Le Cron
- Espátula nº 36
- Espátula plástica para alginato
- Estilete
- Disco de feltro com mandril
- Fresa
- Garfo de ASA para desdentado
- Gaze
- Godiva de baixa fusão em bastão
- Gral com água morna
- Gral de borracha grande
- Grampos de grampeador • Solução de hipoclorito de sódio a 1%
- Jato de ar

- Lamparina
- Lamparina tipo Hanau
- Lixas e pontas de polimento
- Micromotor e peça de mão reta
- Moldeiras de estoque para dentados
- Moldeiras individuais
- Papel articulação
- Pasta de polimento
- Pasta zincoenólica
- Peça de mão reta
- Pedra de óxido de alumínio para peça reta
- Pinça de Muller
- Placa de vidro grossa
- Régua de Willis
- Régua flexível
- Saco plástico 12 cm X 12 cm
- Vaselina sólida

### 5.2.5.3 Prótese parcial temporária

#### Definição

Conjunto de métodos e técnicas para construção de próteses parciais temporárias com base acrílica, dentes de estoque e grampos de fios de aço. É recomendado que estes procedimentos sejam divididos em 2 sessões, conforme descrito a seguir, podendo, excepcionalmente, estar sujeitos a redução ou prorrogação conforme a necessidade do caso. 1ª sessão – exame clínico, moldagem anatômica, planejamento. 2ª sessão – Instalação e ajustes da prótese

#### Indicações

Reabilitação estética e funcional de usuários desdentados parciais que não tenham condições de receber uma prótese definitiva.

#### Seqüência de intervenção

- **Moldagem anatômica**

Feitas em moldeira de estoque para dentados, utilizando alginato. **Todos os moldes devem ser desinfetados antes de seguir para a fase laboratorial.** Em casos de oclusão em arcos instáveis é necessário registro interoclusal com chapas de provas parciais, fato que gera uma sessão clínica adicional.

- **Instalação e ajustes**

A partir da moldagem o laboratório envia a prótese pronta. São necessários ajustes da base da prótese com o objetivo de conseguir uma melhor adaptação, estabilidade e engrenamento oclusal.

#### Preparo prévio a ser realizado na Atenção Básica

Os pacientes desdentados parciais em um ou ambos os arcos deverão ser encaminhados ao serviço especializado sem presença de restos radiculares, dentes inclusos ou lesões que contra-indiquem a reabilitação ou necessitem de indicação prioritária.

#### Proservação

A proservação imediata da prótese deve ser feita pelo CEO ou pela UBS, conforme pactuação local, até que a prótese esteja adaptada e sem causar máculas. Posteriormente, a proservação deve ser feita preferencialmente na Atenção Básica com retornos semestrais, para verificar a presença de lesões, perda de retenção, ajuste de grampos, desadaptação da sela, desgastes oclusais e indicação de substituição.

#### Material e instrumental necessários

- Campo de papel tipo babador, conector tipo jacaré
- Escala de cor de dentes de estoque
- Escala de cor de resina para base de dentadura
- Espátula plástica para alginato
- Disco de feltro com mandril
- Fresa
- Gaze
- Gral de borracha grande
- Hipoclorito de sódio a 1%
- Jato de ar
- Lixas e pontas de polimento
- Micromotor e peça de mão reta
- Moldeiras de estoque para dentados
- Papel articulação
- Pasta de polimento
- Peça de mão reta
- Pinça de Muller



- Régua de Willis
- Régua flexível
- Saco plástico 12 cm x 12 cm
- Vaselina sólida

#### 5.2.5.4 Reembasamento de prótese

##### Definição

Conjunto de métodos e técnicas que visam readaptar a base acrílica de próteses totais e parciais removíveis, inclusive provisórias que perderam adaptação por remodelamento da área de suporte.

##### Indicações

Portadores de próteses totais ou parciais, inclusive provisórias, cuja retenção e estabilidade estejam comprometidas pelo remodelamento da área basal de suporte, devido à reabsorção óssea.

##### Seqüência de intervenção

Este procedimento pode ser feito de maneira direta com resina acrílica autopolimerizável, nos casos de utilização temporária da prótese. Naqueles em que há previsão de uso prolongado da prótese é sugerido o reembasamento com resina acrílica autopolimerizável prensada em laboratório.

- **Técnica direta**
- Asperização da superfície interna da base da prótese.
- Colocação de resina acrílica autopolimerizável na fase plástica na superfície interna da prótese.
- Posicionamento da prótese na boca.
- Aguardar a polimerização da resina na boca resfriando a base da prótese com jato de ar e água para minimizar o efeito da exotermia da polimerização do acrílico.
- Acabamento e polimento.
- **Técnica indireta**
- Moldagem com pasta zincoenólica utilizando como moldeira individual a própria prótese a ser reembasada.
- Enviar para o laboratório para prensagem.

- Na sessão seguinte proceder a ajustes de adaptação. **Todos os moldes devem ser desinfetados antes de seguir para a fase laboratorial.**

##### Preparo prévio a ser realizado na Atenção Básica

Avaliar a necessidade de reembasamento da prótese ou se é indicado confeccionar uma nova prótese.

##### Proservação

- A preservação imediata da prótese deve ser feita no CEO ou pela UBS, conforme pactuação local, até que a prótese esteja adaptada e sem causar máculas. Posteriormente, a preservação deve ser feita preferencialmente na Atenção Básica com retornos semestrais para verificar a presença de lesões, perda de retenção, ajuste de grampos, desadaptação da sela, desgastes oclusais e indicação de substituição.

##### Material e instrumental necessários

- Água
- Álcool 96
- Álcool 70
- Borrifador plástico
- Campo de papel tipo babador, conector tipo jacaré
- Escala de cor de resina para base de dentadura
- Espátula 36
- Disco de feltro com mandril
- Fresa
- Gaze
- Godiva de baixa fusão em bastão
- Gral com água morna
- Gral de borracha grande
- Solução de hipoclorito de sódio a 1%
- Jato de ar
- Lamparina
- Lamparina tipo Hanau
- Lixas e pontas de polimento
- Micromotor e peça de mão reta
- Moldeiras de estoque para desdentado
- Moldeiras individuais

- Papel articulação
- Pasta de polimento
- Pasta zincoenólica
- Peça de mão reta
- Pinça de Muller
- Placa de vidro grossa
- Resina acrílica autopolimerizável
- Saco plástico 12 cm X 12 cm
- Vaselina sólida

#### 5.2.5.5 Coroas provisórias

##### Definição

Conjunto de métodos e técnicas que visam construir próteses fixas acrílicas parciais ou unitárias em resina acrílica para uso provisório durante a reabilitação dentária.

##### Indicações

Pacientes submetidos a tratamento endodôntico e com urgência de reabilitação para manutenção do vedamento do canal; pacientes com necessidade de restauração completa e imediata da coroa dentária.

##### Seqüência de intervenção

**Técnica direta:** Construídas diretamente na boca com resina acrílica esculpida após a presa com fresas e brocas. Para melhorar a estética podem ser utilizadas facetas de dentes de estoque para reconstituir a face vestibular. Outra técnica que pode ser empregada é a que usa matriz de alginato ou silicona obtida da moldagem do dente inteiro, ou seja, antes do preparo, que servirá como conformadora do novo provisório (vide a literatura recomendada). Sempre devemos proceder reembasamento da prótese para selamento das bordas do preparo e ajuste oclusal.

**Técnica indireta:** Moldagem total ou parcial com alginato dos dentes ainda sem preparo. Enviar para o laboratório para prensagem de uma prótese provisória. Na sessão seguinte proceder ao reembasamento da prótese para selamento das bordas do preparo e ajuste oclusal. **Todos os moldes devem ser desinfetados antes de seguir para a fase laboratorial.**

##### Proservação

A proservação deve ser feita preferencialmente na Atenção Básica juntamente com o acompanhamento clínico do paciente.

##### Material e instrumental necessários

- Água
- Álcool 96
- Álcool 70
- Alginato
- Borrifador plástico
- Campo de papel tipo babador, conector tipo jacaré
- Escala de cor de dentes artificiais
- Disco de feltro com mandril
- Fresa
- Gaze
- Gral de borracha grande
- Solução de hipoclorito de sódio a 1%
- Jato de ar
- Lixas e pontas de polimento
- Micromotor e peça de mão reta
- Moldeiras de estoque para dentados
- Papel articulação
- Pasta de polimento
- Peça de mão reta
- Pinça de Muller
- Placa de vidro grossa
- Resina acrílica autopolimerizável
- Saco plástico 12 cm x 12 cm
- Silicona de condensação pesada
- Vaselina sólida



# 6 ORTODONTIA E ORTOPEDIA



## 6.1 Manual de Regulação

### Especialidade clínica: Ortodontia e ortopedia

Motivos mais frequentes de encaminhamento:

- a. **Má-oclusões Classes I, II ou III com as possíveis situações:**
  - Variações transversais (mordida cruzada anterior e/ou posterior uni ou bilateral);
  - Variações verticais (mordida aberta anterior e/ou posterior uni ou bilateral, mordida profunda);
  - Variações ântero-posteriores (desarmonia de bases ósseas, trespasse dental horizontal acentuado);
  - Anomalias dentais individuais (número, forma, tamanho, posição, processo de erupção, perdas precoces dentais);
  - Discrepância ósteo-dental, alterações funcionais orofaciais.

### Responsabilidade por nível de atenção

**Básica:** a Equipe de Saúde Bucal, em conjunto com outros profissionais da UBS, planejará e realizará ações preventivas e educativas (orientações sobre: amamentação, dieta, higiene oral, aspectos gerais sobre erupção dos dentes, hábitos nocivos, importância da manutenção e higiene dos dentes e funções orofaciais) e ainda, realizará procedimentos clínicos simples que evitem ou agravem a má-oclusão (realização de restaurações adequadas, exodontias somente quando necessárias e ulectomia quando indicada; eliminação de interferências oclusais; manutenção de dentes decíduos até esfoliação natural; remoção de hábitos; observação da cronologia, seqüência eruptiva e anomalias

dento-esqueletais; encaminhamento para otorrinolaringologista e fonoaudiólogo diante de problemas funcionais e/ou musculares, entre outros).

**Média:** tratamento ortodôntico para usuários de 6 anos completos a 12 anos (11 anos, 11 meses e 29 dias) que apresentem as alterações acima descritas e sem necessidade de cirurgia ortognática e os indicados por outras especialidades do CEO para pequenos movimentos ortodônticos com finalidades específicas em que a estética e/ou função esteja comprometida.

### Critério clínico para encaminhamento

Usuários com idade de 6 a 12 anos (11 anos, 11 meses e 29 dias) com condição oclusal inadequada que não tenha possibilidade de ser resolvida na Atenção Básica. Deverão ser encaminhados com tratamento básico realizado (restaurações, exodontias, raspagem, profilaxia, aplicação tópica de flúor, etc.), higiene bucal controlada e conhecimento da duração prolongada do tratamento por parte do responsável.

## 6.2 Manual Clínico

### Especialidade clínica: Ortodontia e ortopedia

#### 6.2.1 Observação dos critérios de referência e contra-referência

Avaliar, por meio da ficha de encaminhamento e exame bucal do usuário, se os critérios estabelecidos no Manual de Regulação de Ortodontia estão sendo respeitados na situação referenciada.

#### 6.2.2 Anamnese

Realizar anamnese detalhada observando-se os seguintes aspectos considerados essenciais para a ortodontia e ortopedia:

- Avaliação das condições físicas do paciente (altura, peso, postura e dicção);

- Estágio de desenvolvimento e maturação;
- História médica (tipo de parto, alterações congênitas, doenças da infância, alergias, antecedentes familiares, tratamento médico, uso de medicamentos e intervenções cirúrgicas);
- Hábitos alimentares;
- História dental (cáries, restaurações, cirurgias e traumas prévios).

## 6.2.3 Exame físico

### 6.2.3.1 Extrabucal

É realizado por um conjunto de inspeção, palpação e avaliação funcional da forma facial, pele facial, tecidos faciais, olhos, ouvidos, nariz, glândulas parótidas, pescoço e articulação temporomandibular.

É essencial verificar:

- Padrão facial;
- Tipo de perfil facial;
- Altura e equilíbrio de terços faciais;
- Assimetria;
- Análise funcional (respiração, fonação, deglutição, mastigação, postura, movimentos mandibulares e ATM);
- Avaliação muscular (facial, peri-oral e língua);
- detecção de hábitos.

### 6.2.3.2 Intrabucal

Avaliar tecidos moles, exame dental e exame periodontal observando os seguintes aspectos considerados essenciais:

- Condições de higiene bucal;
- Tecidos moles intrabucais;
- Freios labial e lingual;
- Fase e desenvolvimento da dentição (seqüência e cronologia eruptiva);
- Condições anatômicas (anomalias de número, forma e tamanho);
- Más posições dentais individuais;
- Condições clínicas (cáries, restaurações, fraturas e manchas);
- Arcos dentais e relação entre eles (tipo de má-oclusão, linha média, trespasse horizontal e vertical dos incisivos e Curva de Spee).

## 6.2.4 Exames complementares

### 1. Fotografias:

- Extrabucais: frente, perfil direito e sorriso;
- Intrabucais: oclusal, lingual, frontal e lateral direita e esquerda.

### 2. Radiografias:

- Panorâmica;
- Telerradiografia em norma lateral e frontal;
- Periapicais;
- Mão e punho.

### 3. Modelos de estudo (superior e inferior)

### 4. Avaliação fonoaudiológica diante de alterações musculares e funcionais.

## 6.2.5 Procedimentos para tratamento ortodôntico

### 6.2.5.1 Mantenedor de espaço

#### Definição

Dispositivo ortodôntico construído com a finalidade de manutenção das dimensões dos arcos dentais e da normalidade das funções orais evitando conseqüências deletérias ao sistema estomatognático.

#### Indicações

Preservar o espaço e manter a normalidade das funções nos casos de: perdas precoces dos dentes decíduos com a presença do sucessor permanente, agenesias, desvio de erupção do dente permanente e aspectos estético-psicológicos.

#### Seqüência de intervenção

##### Mantenedores removíveis

- Moldagem;
- Construção do modelo de trabalho;
- Planejamento do mantenedor conforme região anterior ou posterior (funcional, anterior e posterior);
- Envio ao laboratório;
- Instalação do aparelho;
- Orientações sobre uso adequado, cuidados e higienização.



**Mantenedores Fixos**

- Bandagem dos elementos de apoio ou seleção de coroas dos elementos envolvidos;
- Moldagem para construção do modelo de trabalho;
- Eleição do tipo de mantenedor (Barra transpalatina, Arco lingual de Nance, Botão de Nance, Botão de Nance modificado, Banda-alça, Banda-alça com tubo, Coroa-alça, Guia de erupção, AMEC, Sistema Tubo-barra, etc.);
- Envio ao laboratório de prótese;
- Cimentação ou colagem direta do dispositivo;
- Orientações sobre uso adequado, cuidados e higienização

**Terapia medicamentosa**

Não se aplica.

**Vantagens**

- Não interfere no crescimento ósseo
- Permite funções corretas
- Evita a instalação de hábitos bucais deletérios
- Permite uma correta oclusão
- Fácil construção
- Estético
- Compatível com os tecidos moles
- Facilmente higienizável
- Resistente

**Condutas em caso de urgência/emergência**

Em casos de problemas com o aparelho, orientar o paciente a não utilizar o mesmo e procurar o serviço para ajuste ou reconstrução.

**Preparo prévio a ser realizado na Atenção****Básica**

- Avaliação da situação do arco dental.
- Tratamento básico (restaurações, exodontias, raspagem, profilaxia, aplicação tópica de flúor, etc.) e orientações para uma higiene bucal adequada.

**Proservação**

Por meio de avaliações e ajustes clínicos ortodônticos no CEO uma vez ao

mês ou conforme necessidade durante o desenvolvimento do tratamento.

**Observações**

Não se aplica

**6.2.5.2 Aparelho fixo bilateral para fechamento de diastema****Definição**

Dispositivo ortodôntico fixo constituído por braquetes colados aos dentes adjacentes ao diastema.

**Indicações**

Promover o fechamento de espaço, mantendo contatos justos entre os dentes envolvidos favorecendo a correta dimensão méσιο-distal do arco dental e a estética. A abertura de espaço pode ser consequência de: divergência das coroas e/ou convergência das raízes dos incisivos centrais; discrepância de Bolton; inserção ampla do freio labial; discrepância ósteo-dental; cistos; tumores; anomalias de número, forma e/ou tamanho dental.

**Seqüência de intervenção**

- Profilaxia das superfícies dentais envolvidas;
- Condicionamento ácido;
- Aplicação do agente de união;
- Colocação da resina na base do braquete;
- Colagem dos braquetes nas superfícies dentais;
- Remoção do excesso de resina em torno dos braquetes;
- Polimerização;
- Inserção de fio ortodôntico .016 nos braquetes para servir como orientador ou nivelador;
- Ligação do sistema por meio de ligadura metálica ou elástica;
- Ativação periódica até o fechamento desejado;
- Orientações sobre cuidados e higienização.

**Terapia medicamentosa**

Não se aplica.

**Vantagens**

- Permite uma correta oclusão
- Fácil construção
- Compatível com os tecidos moles
- Resistente
- Não depende da colaboração do paciente

**Condutas em caso de urgência/emergência**

Em casos de problemas com o aparelho, orientar o paciente a não remover o sistema, fazer uso de cerinhas de proteção e procurar o serviço para ajuste.

**Preparo prévio a ser realizado na Atenção Básica**

Deteção do diastema e dos fatores etiológicos do mesmo. Tratamento básico (restaurações, exodontias, raspagem, profilaxia, aplicação tópica de flúor, etc.) e orientações para uma higiene bucal adequada.

**Proservação**

Por meio de avaliações e ajustes clínicos ortodônticos no CEO a cada 21 dias.

**Observações**

Diastemas em dentes anteriores durante a denteição mista não devem ser fechados.

**6.2.5.3 Aparelhos removíveis****Definição**

Dispositivos ortodônticos removíveis mecânicos ou funcionais que podem ser construídos em resina acrílica e/ou fios ortodônticos e sofrer inclusão, quando indicado, de acessórios como: parafusos, molas e outros, com forças mecânicas que incidem sobre dentes, periodonto, osso alveolar, ossos maxilares, suturas e ATM, ou exercem seus efeitos sobre o sistema neuromuscular de maneira a ocorrer a adaptação estrutural (capacidade biológica de uma estrutura para modificar a sua forma em consequência de uma alteração ou normalização funcional).

**Indicações**

Promover situações dentais, esqueléticas ou dento-esqueléticas mais adequadas e auxiliar

a normalidade das funções orais favorecendo o sistema estomatognático em casos onde há necessidade de correção de problemas transversais, verticais, ântero-posteriores, funcionais, de posições individuais ou de grupos de dentes, manutenção de ancoragem e contenção de resultados obtidos.

**Seqüência de intervenção**

- Moldagem;
- Construção do modelo de trabalho;
- Planejamento do aparelho removível conforme finalidade clínica (removíveis com molas digitais, expansores, disjuntores, placas desoclusoras, placas reeducadoras, impedidoras, Bionator, Bimler, Klammt, Frankel, placa dupla de avanço, placa de Cetlin, Bioajustador MD3, placas de Hawley, placas de contenção, placa com arco extrabucal, placa de ocupação lingual, entre outros);
- Envio ao laboratório;
- Instalação do aparelho;
- Ajustes e/ou controles periódicos conforme indicação;
- Orientações sobre uso adequado, cuidados e higienização.

**Terapia medicamentosa**

Não se aplica.

**Características**

- Não interferir na normalidade
- Atuar conforme indicação e finalidade
- Fácil construção
- Compatível com os tecidos bucais
- Depende da colaboração do paciente

**Condutas em caso de urgência/emergência**

Em casos de problemas com o aparelho, orientar o paciente a não utilizar o mesmo e procurar o serviço para ajuste ou reconstrução.

**Preparo prévio a ser realizado na Atenção Básica**

Tratamento básico (restaurações, exodontias, raspagem, profilaxia, aplicação tópica de flúor, etc.) e orientações para

uma higiene bucal adequada. Para realizar oportunamente o encaminhamento, o profissional da Atenção Básica deve conhecer aspectos gerais de má-oclusão e estar atento às possíveis anomalias apresentadas.

#### Proservação

Por meio de avaliações e/ou ajustes clínicos ortodônticos periódicos no CEO com frequência determinada de acordo com o tipo e a finalidade do aparelho removível.

#### Observações

Não se aplica.

### 6.2.5.4 Placa de mordida

#### Definição

Dispositivo removível construído em resina acrílica ou policarbonato utilizado com finalidade de estabelecimento oclusal adequado ou miorelaxante.

#### Indicações

Promover ajustes dentais e relaxamento muscular auxiliando a normalidade das funções. Facilitar o diagnóstico de possíveis alterações oclusais buscando: melhora de sintomatologia dolorosa; correção de problemas funcionais, de posições individuais de dentes e/ou contenção de resultados obtidos.

#### Seqüência de intervenção

- Construção do modelo de trabalho;
- Planejamento da placa conforme material eleito;
- Envio ao laboratório;
- Instalação do aparelho;
- Ajustes e/ou controles periódicos;
- Orientações sobre uso adequado, cuidados e higienização.

#### Terapia medicamentosa

Não se aplica.

#### Características

- Não deve interferir na normalidade
- Atuar conforme indicação e finalidade
- Fácil construção
- Compatível com os tecidos bucais
- Depende da colaboração do paciente

#### Condutas em caso de urgência/emergência

Em casos de problemas com o aparelho, orientar o usuário a não utilizar o mesmo e procurar o serviço para ajuste ou reconstrução.

#### Preparo prévio a ser realizado na Atenção Básica

Tratamento básico (restaurações, exodontias, raspagem, profilaxia, aplicação tópica de flúor, etc.) e orientações para uma higiene bucal adequada. Para realizar oportunamente o encaminhamento, o profissional da Atenção Básica deve conhecer aspectos gerais de má-oclusão e estar atento às possíveis anomalias apresentadas.

#### Proservação

Por meio de avaliações e/ou ajustes clínicos ortodônticos periódicos no CEO, com a frequência de acordo com o tipo e indicação do aparelho.

#### Observações

Não se aplica.

### 6.2.5.5 Plano inclinado

#### Definição

Dispositivo removível construído em resina acrílica ou resina composta fotopolimerizável diretamente nos elementos dentais afetados.

#### Indicações

Correção de problemas ântero-posteriores (desarmonia de bases ósseas) e dentais transversais (mordida cruzada).

#### Seqüência de intervenção

##### Removível

- Moldagem;
- Construção do modelo de trabalho;
- Envio ao laboratório;
- Instalação do aparelho;
- Ajustes e/ou controles periódicos;
- Orientações sobre uso adequado, cuidados e higienização.

##### Fixo (Plano inclinado em resina acrílica ou fotopolimerizável) – em resina acrílica:

- Construção do modelo de trabalho;
- Envio ao laboratório;

- Instalação do aparelho;
- Ajustes e/ou controles periódicos;
- Orientações sobre uso adequado, cuidados e higienização;
- Manutenção do plano por tempo necessário à resolução do problema;
- Remoção do plano.

#### **Em resina fotopolimerizável:**

- Em dentes decíduos com mordida cruzada posterior funcional;
- Indicado quando os ajustes oclusais (desgates) não são suficientes para equilibrar a função oclusal;
- Possui inclinação vestibulo-lingual (maior altura na vestibular dos superiores e lingual dos inferiores);
- Aplica-se resina nos dentes da maxila, face oclusal e vestibular, depois nos inferiores com inclinação contrária buscando o paralelismo com o Plano de Camper;
- Pode ser aplicado uni ou bilateralmente;
- Durante os movimentos látero-protrusivos, devem existir contatos em todos os dentes;
- As pistas são eliminadas junto com a esfoliação dos dentes;
- Deve existir compatibilidade entre o tamanho da mandíbula e da maxila. Se não houver, está recomendado o aparelho de expansão;
- O conjunto deve seguir o paralelismo das arcadas, porém mantendo-se a individualidade dos dentes;
- Método simples e de baixo custo;
- Orientações sobre cuidados e higienização

#### **Terapia medicamentosa**

Não se aplica.

#### **Características**

- Não interfere na normalidade
- Deve atuar conforme indicação e finalidade
- Fácil construção
- Compatível com os tecidos bucais

- Depende da colaboração do paciente (quando removível)

#### **Condutas em caso de urgência/emergência**

Em casos de problemas com o aparelho, orientar o paciente a não utilizar o mesmo (no caso de ser removível) e procurar o serviço para ajuste ou reconstrução.

#### **Preparo prévio a ser realizado na Atenção Básica**

Tratamento básico (restaurações, exodontias, raspagem, profilaxia, aplicação tópica de flúor, etc.) e orientações para uma higiene bucal adequada. Para realizar oportunamente o encaminhamento, o profissional da Atenção Básica deve reconhecer problemas transversais (mordida cruzada) e desarmonia de bases apicais.

#### **Proservação**

Por meio de avaliações e/ou ajustes clínicos ortodônticos periódicos no CEO cuja frequência será mensal ou conforme necessidade do caso.

#### **Observações**

Não se aplica.

#### **6.2.5.6 Manutenção/conserto de aparelhos ortodônticos (removíveis)**

##### **Definição**

Consulta ortodôntica em períodos programados conforme necessidade de desenvolvimento das etapas inerentes ao tratamento.

##### **Indicações**

Avaliação, controle, ajuste, conserto, ativação, inclusão e/ou remoção de dispositivos no sistema de tratamento objetivando metas de correção da má-oclusão apresentada.

##### **Seqüência de intervenção**

###### **Controle de rotina**

- Remover o aparelho do paciente;
- Promover higienização bucal e do aparelho;
- Observar tecidos orofaciais para detecção de anormalidades;
- Avaliar oclusão para verificar evolução do caso;

- Promover a avaliação, controle, ajuste, conserto, ativação, inclusão e/ou remoção de dispositivos no aparelho conforme a finalidade do dispositivo;
- Reinsere o aparelho;
- Reforçar orientações de uso adequado, cuidados e higienização.

#### Diante da necessidade de substituição do aparelho

- Moldagem;
- Seleção do novo aparelho;
- Construção do modelo de trabalho;
- Envio ao laboratório;
- Instalação do aparelho;
- Novos ajustes e/ou controles periódicos;
- Orientações sobre uso adequado, cuidados, higienização e armazenamento do aparelho quando não estiver em uso.

#### Terapia medicamentosa

Não se aplica.

#### Cuidados

- Verificar evolução do caso;
- Observar os tecidos orofaciais;
- Monitorar grau de colaboração do paciente no tocante ao uso, cuidados e higienização do aparelho;
- Realizar os procedimentos necessários para a evolução do tratamento.

#### Condutas em caso de urgência/emergência

Em casos de problemas com o aparelho, orientar o usuário a não utilizar o mesmo e procurar o serviço para avaliação e intervenções necessárias.

#### Preparo prévio a ser realizado na Atenção Básica

Se necessário, tratamento básico (restaurações, exodontias, raspagem, profilaxia, aplicação tópica de flúor, etc.) e orientações para uma higiene bucal adequada. Uma vez iniciado o tratamento ortodôntico, as consultas de retorno serão agendadas pelo próprio CEO.

#### Proservação

Por meio de avaliações e/ou ajustes clínicos ortodônticos periódicos no CEO com a periodicidade de uma vez ao mês ou conforme necessidade do caso, podendo ser mais de uma vez.

#### Observações

Não se aplica.

#### 6.2.5.7 Tratamento ortodôntico das anomalias craniofaciais (instalação)

##### Definição

Tratamento ortodôntico para correção das más-oclusões. Consiste na aplicação e controle de recursos e dispositivos que exercem forças diretamente nos arcos dentais para interceptar ou corrigir as alterações que afetam os dentes, ossos, músculos e nervos, os quais não desempenham suas funções normais. Incluem-se neste procedimento, os recursos de aparatologia fixa e de outros sistemas como: AEB, PLA, quadrihélice, disjuntor, expansor, máscara de protração maxilar, entre outros.

##### Indicações

A função principal é reestabelecer a oclusão dental (perfeito engrenamento dos dentes superiores e inferiores em relação correta nos aspectos proximais e antagônicos, em harmonia com os ossos basais da face e do crânio, em equilíbrio com os órgãos e tecidos circundantes), sendo isto importante para a correta mastigação e conseqüentemente, adequada nutrição e saúde bucal. Com isto, evitam-se problemas de respiração, deglutição, fonação e na articulação têmporo-mandibular, além de proporcionar uma estética mais agradável, aumentando a auto-estima e o bom relacionamento com as pessoas. Indicado para: más-oclusões Classes I, II ou III com as possíveis situações: problemas transversais (mordida cruzada anterior e/ou posterior uni ou bilateral), problemas verticais (mordida aberta anterior e/ou posterior uni ou bilateral, mordida profunda), problemas ântero-posteriores (desarmonia de bases ósseas e trespasse dental horizontal acentuado), anomalias dentais

individuais (número, forma, tamanho, posição e processo de erupção), discrepância ósteo-dental e alterações miofuncionais orofaciais.

#### Procedimentos clínicos - Considerações Gerais

- Quando indicada, a mecânica ortodôntica fixa deve ser utilizada de maneira racional, praticando-se técnicas cujos materiais e acessórios empregados tenham valores acessíveis. Sugerimos o emprego de técnicas e práticas simples e de resolatividade conforme os conceitos e formação de cada profissional, mantendo-se sempre os princípios biológicos. Com as prioridades definidas individualmente, deverão ser seguidas estratégias de tratamento para os vários tipos de problemas. Para as alterações dentais e/ou esqueléticas, são sugeridas condutas com uso de aparatologia fixa e outros sistemas, cuja seleção dependerá de vários fatores, tais como: tipo de má-oclusão, padrão e perfil facial, fator(es) etiológico(s) envolvido(s), fase em que se encontra o paciente, formação e experiência do profissional, entre outros.

#### Seqüência de intervenção

##### Fase de instalação do aparelho fixo

- Escolha da técnica a ser empregada;
- Iniciar preferencialmente pelos elementos de ancoragem ou pelos dentes posteriores;
- Separação dos elementos dentais;
- Aguardar pelo menos 5 dias;
- Se necessário, administrar analgésico;
- Remoção do separador;
- Adaptação e cimentação das bandas com ionômero de vidro;
- Se necessário: etapa laboratorial – moldagem;
- Controle do sistema de ancoragem;
- Posicionamento e colagem dos braquetes;
- Inserção de fios ortodônticos;

• Desenvolvimento de técnica completa.  
**Quando necessário, instalação de acessórios para resolução de alguns problemas:**

- Descruzadores de mordida: placas expansoras com diferentes acessórios conforme finalidade, aparelho de Crozat, quadrihélice, BTP, disjuntores (Haas, Hirax, Mcnamara), entre outros;
- Distalizadores: distal jet, AEB, PLA, Jones Jig, Placa de Cetlin, Jasper jump, molas elásticas de Niti, magnetos minituarizados, pendulum e pendex;
- Acessórios de ancoragem: botão de Nance, arco lingual, BTP simples ou dupla, AEB e PLA;
- Recursos ortopédicos: máscara facial ortopédica e aparelhos funcionais removíveis;
- Elásticos intermaxilares;
- Cursores;
- Molas;
- Outros.

#### Alguns recursos auxiliares na ortodontia fixa: quadrihélice

- Moldagem e construção do modelo de trabalho;
- Adaptação das bandas aos primeiros molares permanentes ou segundos molares decíduos de acordo com a fase de desenvolvimento;
- Soldagem do arco em forma de W com molas helicoidais em seus quatro vértices;
- Ativação do aparelho conforme necessidade;
- Isolamento relativo;
- Cimentação do aparelho sob pressão;
- Avaliação e controle mensal (objetivo: sobrecorreção com as cúspides palatinas superiores situadas além do sulco central dos inferiores);
- Remoção, desativação e reinstalação do aparelho para contenção por três meses;
- Construção de aparelho removível de contenção, por três meses, ou instalação de aparelho fixo.



#### Alguns recursos auxiliares na ortodontia fixa - aparelho extrabucal:

- Profilaxia das superfícies dos dentes de apoio;
- Seleção ou fabricação da banda para os elementos de apoio;
- Soldagem dos tubos;
- Isolamento relativo;
- Cimentação das bandas;
- Adaptação do arco intrabucal e do arco facial;
- Instalação do aparelho com eleição dos elementos de força (intensidade, sentido de tração, tempo de uso, considerando-se: tendência de crescimento facial, padrão facial, má-oclusão e idade do paciente);

#### Alguns recursos auxiliares na ortodontia fixa - placa lábio-ativa:

- Profilaxia das superfícies dos dentes de apoio;
- Seleção ou construção da banda para os elementos de apoio;
- Soldagem dos tubos;
- Isolamento relativo;
- Cimentação das bandas;
- Adaptação da placa com escudo labial bem localizado;
- Orientações sobre uso adequado.

#### Alguns recursos auxiliares na ortodontia fixa: máscara de protração ou máscara facial ortopédica (MFO):

- Instalação de disjuntor com ganchos na altura dos caninos;
- Se necessário, proceder a disjunção;
- Depois de obtida a disjunção necessária, instalar a MFO;
- Selecionar a força aplicada;
- Controles periódicos com aumento de força progressiva até correção do trespasse anterior positivo;
- Remoção do aparelho;
- Contenção por meio de aparelho removível com indicação precisa ao tipo de má-oclusão ou instalação imediata de outros dispositivos de aparelho fixo, quando indicado.

#### Casos com necessidade de instalação parcial do aparelho

- Dentes acentuadamente mal posicionados;
- Mordida profunda;
- Redução interproximal de esmalte;
- Cursores de deslize;
- Tratamento na dentição mista.

#### Fase final do tratamento ortodôntico:

- Acabamento
- Intercuspidação
- Contenção

#### Terapia medicamentosa

Não se aplica.

#### Cuidados

- Realizar os procedimentos necessários para a evolução do tratamento;
- Verificar os tecidos orofaciais;
- Monitorar o grau de colaboração do paciente no tocante ao uso, cuidados e higienização do aparelho;
- Proceder à motivação do paciente;
- Alertar para a importância da assiduidade nas manutenções.

#### Condutas em caso de urgência/emergência

Em casos de problemas com o aparelho, orientar o paciente a não intervir no sistema, utilizar cerinhas de proteção e procurar o serviço para avaliação e intervenções necessárias.

#### Preparo prévio a ser realizado na Atenção Básica

Se necessário, tratamento básico (restaurações, exodontias, raspagem, profilaxia, aplicação tópica de flúor, etc.) e orientações para uma higiene bucal adequada. O profissional da Atenção Básica deve conhecer aspectos gerais de má-oclusão e estar atento às possíveis anomalias apresentadas.

#### Proservação

Por meio de avaliações e/ou ajustes clínicos no CEO cuja frequência será determinada pelo tipo de acessório utilizado.

#### Observações

Não se aplica.



### 6.2.5.8 Manutenção de aparelho para anomalias craniofaciais (fixos)

#### Definição

Consulta ortodôntica em períodos programados conforme necessidade de desenvolvimento das etapas inerentes do tratamento.

#### Indicações

Avaliação, controle, ajuste, evolução das etapas, ativação, inclusão, remoção ou reposicionamento de acessórios e conserto no sistema de tratamento, objetivando metas de correção da má-oclusão apresentada.

#### Seqüência de intervenção

- Higienização da boca do paciente;
- Remoção das ligaduras;
- Remoção dos arcos ortodônticos para substituição, quando necessário;
- Higienização dos braquetes e bandas;
- Reinscrição de arcos ortodônticos de nivelamento e alinhamento conforme seqüência de fios da técnica utilizada;
- Colocação de ligaduras metálicas ou elásticas a fim de unir o fio ortodôntico aos tubos e braquetes;
- Reposicionamento de possíveis acessórios como: elásticos, AEB, barras, PLA, arcos seccionais, entre outros.

#### Terapia medicamentosa

Não se aplica.

#### Cuidados

- Verificar evolução do caso;
- Observar os tecidos orofaciais;
- Monitorar grau de colaboração do paciente no tocante ao uso, cuidados e higienização do aparelho;
- Realizar os procedimentos necessários para a evolução do tratamento.

#### Condutas em caso de urgência/emergência

Em casos de problemas com o aparelho, orientar o paciente a não intervir no sistema, utilizar “cerinhas” de proteção e procurar o serviço para avaliação e intervenções necessárias.

### Preparo prévio a ser realizado na Atenção Básica

Se necessário, tratamento básico (restaurações, exodontias, raspagem, profilaxia, aplicação tópica de flúor, etc.) e orientações para uma higiene bucal adequada. Uma vez iniciado o tratamento ortodôntico, as consultas de retorno serão agendadas pelo próprio CEO.

#### Proservação

Por meio de avaliações e/ou ajustes clínicos no CEO.

#### Observações

Não se aplica.

### 6.2.6 Material e instrumental necessários

- Ácido condicionador gel 37%
- Afastador de bochechas e lábios para colagem Metal
- Afastador de lábios para fotografias plástico
- Agente de união para resina
- Algodão hidrófilo – pacote e rolete
- Alicate ortodôntico Angle 139
- Alicate ortodôntico Angle 442 para torque
- Alicate ortodôntico Corte de fio de amarelo
- Alicate ortodôntico Corte de fio duro
- Alicate ortodôntico Corte distal
- Alicate ortodôntico De La Rosa 109
- Alicate ortodôntico Formador de bandas posterior
- Alicate ortodôntico Formador de liga metálica 158
- Alicate ortodôntico How reto 110
- Alicate ortodôntico How curvo 111
- Alicate ortodôntico Jonhson 114
- Alicate ortodôntico Nance 001
- Alicate ortodôntico Removedor de bandas 347
- Alicate ortodôntico Removedor de braquetes 346
- Alicate ortodôntico Trident 200

- Alicata ortodôntico Tweed para ômega 350
- Alicata ortodôntico Universal 325
- Alicata ortodôntico Weingart 120 E
- Aparelho fotopolimerizador
- Aplicador de ligadura elástica
- Arco extrabucal 50111001
- Avental de manga longa
- Banda ortodôntica metal pré-fabricada
- Bandeja pequena sem separação 1x9,2x22,5mm
- Botão ortodôntico lingual para colagem
- Botão ortodôntico lingual para soldagem
- Branco de Espanha
- Braquete ortodôntico - Segundo a técnica utilizada
- Broca alta rotação diamantada - acabamento fino nº 3118F
- Broca alta rotação diamantada - acabamento fino nº 3168
- Broca alta rotação para remoção de resina
- Broca baixa rotação para remoção de resina
- Brocas para acabamento de resina composta
- Brunidor de banda
- Cabo para espelho bucal
- Caixa para bandas
- Caixa para braquetes
- Calcador de banda triangular
- Câmara escura
- Câmera fotográfica
- Carbono para odontologia
- Cerinhas de proteção
- Compasso de ponta seca - Com parafuso de regulagem
- Compressa de gaze hidrófila estéril
- Cuba redonda - Aço inox 10 cm x 6 cm
- Dentes de estoque
- Detergente enzimático
- Dobrador para arco extrabucal
- Elástico em corrente Alastik - leve, médio e pesado
- Elástico intrabucal - ½ leve
- Elástico intrabucal - ½ médio
- Elástico intrabucal - ½ pesado
- Elástico intrabucal - ¼
- Elástico intrabucal - 1/8
- Elástico intrabucal - 3/16
- Elástico intrabucal - 5/16 leve
- Elástico intrabucal - 5/16 médio
- Elástico intrabucal - 5/16 pesado
- Elástico para ligadura - tipo bengalinha ou similar
- Escova para profilaxia Robson
- Esculpidor Hollemback 3
- Esculpidor Hollemback 3 S
- Esculpidor Le cron
- Espátula de moldagem
- Espátula para cera 07
- Espátula para cera 31
- Espátula para cimento dupla 50
- Espátula para cimento dupla 70
- Espátula para cimento dupla 72
- Espátula para cimento dupla 74
- Espátula para inserção de resina
- Espelho bucal - plano 05
- Estojo para instrumental 18 x 8 x 5 cm
- Estojo para instrumental 20 x 10 x 5 cm
- Estojo para instrumental 28 x 14 x 6 cm
- Estojo para instrumental 30 x 20 x 4 cm
- Explorador duplo
- Filme para radiografia periapical
- Fio de latão, 0,60"
- Fio dental
- Fio ortodôntico redondo CrNi .012"
- Fio ortodôntico redondo CrNi .014"
- Fio ortodôntico redondo CrNi .016"
- Fio ortodôntico redondo CrNi .018"
- Fio ortodôntico redondo CrNi .020"
- Fio ortodôntico redondo 0,70mm
- Fio ortodôntico redondo .032" (0,80mm)
- Fio ortodôntico retangular CrNi .018x.025"
- Fio ortodôntico twist-flex CrNi .015"
- Fio ortodôntico twist-flex CrNi .018"
- Fio para ligadura metálica .008"
- Fio para ligadura metálica .012"

- Fita de banda .006x180”
- Fita de banda .004x125”
- Fita de banda pré-contornada 4090001
- Fixador
- Fluxo de solda
- Gesso comum
- Gobayash
- Gral de borracha para espatulação
- Ionômero de vidro p/ cimentação
- Jogo para inserção de resina composta
- Lamparina de álcool
- Lápis dermatográfico
- Luva de procedimento
- Maçarico ortodôntico
- Mandril rosqueável para discos
- Máquina de solda
- Máscara cirúrgica
- Micromotor e ponta reta
- Mola CrNi helicoidal – aberta e fechada
- Mola de retração
- Moldeiras
- Óculos de proteção
- Passa-fio plástico descartável
- Pasta para profilaxia dental com flúor
- Pedra missy ou pera pequena granulação grossa
- Pedra para polimento de resina composta
- Pedra pomes
- Pinça clínica
- Pinça ortodôntica para colagem de braquetes
- Pinça para apreensão de material
- Pinça para algodão 317 e 318
- Placa de vidro fina e grossa
- Placa lábio-ativa 5050003
- Porta-agulha Mathieu 12 cm reta
- Porta-algodão (para algodão limpo)
- Porta-algodão (para algodão servido)
- Porta-algodão (para roletes de algodão)
- Pote dappen
- Prendedor de guardanapo
- Resina fotopolimerizável
- Resina acrílica
- Revelador
- Riscador para banda ou estrela de Boone
- Saca-brocas
- Saquinhos plásticos de geladinho
- Solda prata
- Sputnik
- Sugador de saliva
- Suporte para alicates
- Taça de borracha para profilaxia
- Tambor para gazes
- Tensiômetro
- Tesoura para ouro – reta e curva
- Tira de lixa de acabamento e polimento dental 4 mm x 170 mm
- Tira de lixa de aço 4 mm e 6 mm
- Torre de contorneamento de fio
- Touca sanfonada
- Tubo ortodôntico - segundo a técnica utilizada
- Vibrador de gesso

### 6.2.7 Observações

Na impossibilidade de tratar todos os indivíduos acometidos por problemas oclusais, recomendamos a priorização por faixa etária e por tipo de atuação: preventiva, interceptiva e/ou corretiva. Portanto, para otimização do serviço, sugerimos, na etapa de avaliação inicial dos pacientes, que sejam determinados critérios de seleção, em que cada um dos problemas oclusais poderá receber uma pontuação de acordo com o grau de complexidade do caso (tipo de má-oclusão, tipo de perfil e padrão facial, presença de mordida cruzada, mordida aberta, desarmonias ântero-posteriores, grau de apinhamento, anomalias dentais, idade, etc.). Esta pontuação, considerando-se a situação de cada paciente, facilitará a seleção de casos prioritários para o tratamento. Estes critérios devem ser conhecidos pela população.

O tratamento ortodôntico, por ser um tratamento longo e complexo, exige muita dedicação do paciente e do profissional.

Portanto, algumas considerações devem ser feitas, principalmente no que diz respeito aos requisitos básicos profissionais, que são:

- Conhecer a normalidade em cada etapa do desenvolvimento facial;
- Possuir amplo conhecimento sobre: desenvolvimento e maturação da dentição e da oclusão; crescimento facial e maturidade esquelética e reações teciduais frente às forças ortodônticas;
- Identificar os tipos faciais e prever as influências hereditárias;
- Conhecer os conceitos básicos de terapêutica e aparatologia a ser utilizada;
- Possuir destreza manual;
- Saber diferenciar: método/objetivo;
- Tentar alcançar os objetivos estipulados;
- Conhecer as vantagens, desvantagens e limitações dos métodos terapêuticos;
- Fornecer explicações seguras sobre tratamento em geral;
- Obter consentimento dos responsáveis;
- Selecionar os pacientes priorizando a complexidade do caso.



# 7 IMPLANTODONTIA





## 7.1 Manual de Regulação

### Especialidade clínica: Implantodontia

Motivos mais frequentes de encaminhamento:

Pacientes edêntulos, portadores de rebordo remanescente insuficiente para adaptação de próteses totais convencionais.

### Responsabilidade por nível de atenção

**Atenção Básica:** o profissional da Atenção Básica poderá avaliar e diagnosticar a insuficiência de rebordo para retenção de uma prótese total convencional em maxila e/ou mandíbula e encaminhar o usuário ao CEO ou outros serviços odontológicos, caso estes ofereçam atenção na especialidade de Implantodontia.

**Média:** Terapia com sobredentadura implanto-suportada em maxila e/ou mandíbula. O usuário atendido em outras especialidades no CEO, como: estomatologia, cirurgia ou odontologia para pacientes com necessidades especiais, deverá receber atenção do serviço de implantodontia, após avaliação e diagnóstico de rebordo insuficiente para retenção de prótese total convencional em maxila e/ou mandíbula. Será ainda aceito paciente com remanescentes dentários que possibilitem sua exodontia e instalação imediata de implantes ósseointegrados, simultaneamente.

Os profissionais da especialidade de Cirurgia Buco-Maxilo-Facial e de Estomatologia deverão atuar de forma integrada aos profissionais da Implantodontia, nos casos de lesões ósseas e/ou mucosas na região receptora de implantes e nos casos de estrutura óssea insuficiente para suportar implantes ósseointegrados, dentre outras situações, preparando os usuários

para a recepção dos implantes, antes do encaminhamento ao serviço de Implantodontia propriamente dito.

### Justificativa para encaminhamento

Pacientes que não foram reabilitados por próteses totais convencionais por falta de condições anatômicas para retenção das mesmas.

## 7.2 Manual Clínico

### Especialidade clínica: Implantodontia

#### 7.2.1 Observação dos critérios de referência e contra-referência

Considerar, por meio de verificação da ficha de encaminhamento e exame bucal do usuário, se a situação referenciada teve respeitados os critérios estabelecidos no Manual de Regulação de Implantodontia.

#### 7.2.2 Anamnese

Realizar anamnese detalhada considerando os seguintes aspectos essenciais para a implantodontia:

- História médica do usuário;
- História familiar;
- Condição sistêmica;
- Capacidade colaboradora do usuário para uma reabilitação através de implantes ósseointegrados;
- Necessidade de terapia com sobredentadura implanto-suportada, onde o usuário será submetido à cirurgia ambulatorial sob anestesia local;
- Melhor momento para que o usuário sofra a intervenção cirúrgica de acordo com o plano de tratamento com implantes ósseointegrados e sua condição sistêmica.

#### 7.2.3 Exame físico

##### 7.2.3.1 Extrabucal

É realizado por um conjunto de inspeção, palpação e avaliação funcional da forma facial, pele facial, tecidos faciais, olhos, ouvidos, nariz, glândulas parótidas, pescoço, articulação temporomandibular.

É essencial verificar o formato do rosto do usuário, perfil e suporte labial.

### 7.2.3.2 Intrabucal

Observar:

- Rebordos alveolares;
- Presença ou não de dentes remanescentes;
- Tipo de oclusão;
- Dimensão vertical;
- Dentição antagonista;
- Presença de lesões ósseas ou mucogengivais na região a ser implantada.

### 7.2.3.3 Outros aspectos

Fonação, deglutição, função mastigatória e possíveis para-funções.

## 7.2.4 Exames complementares

**a) Radiografia intrabucal periapical:** tanto em maxila como em mandíbula, permite avaliar altura óssea por seguimentos limitados, bem como dentes remanescentes condenados e restos radiculares.

**b) Radiografia extrabucal panorâmica:** objetiva avaliar, em maxila, os seios maxilares e fossas nasais para identificar altura de rebordo remanescente e, em mandíbula, o posicionamento dos forames mentonianos e a distância entre eles, assim como a altura do rebordo remanescente. Este tipo de radiografia permite também identificar, tanto na maxila quanto na mandíbula, possíveis lesões ósseas pré-existentes que possam contra-indicar o tratamento, assim como dentes remanescentes condenados e restos radiculares.

**c) Tomografia computadorizada:** objetiva todas as imagens relatadas anteriormente, permitindo ainda esclarecer a densidade e espessura óssea dos rebordos remanescentes, tanto em maxila como em mandíbula, além de evidenciar acidentes anatômicos importantes.

**d) Hemograma completo:** permite

avaliar as condições gerais do paciente, sistema imunitário, condição hepática e renal, presença de infecções ocasionais, avitaminoses e outros distúrbios que possam vir a comprometer a cicatrização dos implantes ósseo-integrados.

**e) Coagulograma completo:** permite avaliar cascata de coagulação, possíveis distúrbios e uso continuado de anti-coagulantes.

**f) Glicemia em jejum:** permite avaliar dosagem glicêmica esporádica do paciente que no caso de diagnóstico de diabetes melitos descompensada seria contra-indicado o tratamento com implantes ósseo-integrados.

## 7.2.5 Procedimentos de implantodontia

### 7.2.5.1 Rebordos totalmente edentados sem uso anterior de prótese total

**Definição**

Instalação de, no mínimo, 2 e, no máximo, 4 implantes com tratamento de superfície.

**Indicações**

Rebordos que não apresentem possibilidade de adaptação de prótese total convencional por falta de retenção mecânica, onde a função imediata ou tardia dos implantes será reavaliada.

**Seqüência de intervenção**

**1ª consulta:** anamnese, exame clínico, requisição de exames complementares e orientação do usuário sobre: terapia com implantes ósseo-integrados; uso da sobredentadura implanto-suportada, sua higienização e manutenção dos tecidos periimplantares; **2ª consulta:** moldagem anatômica e confecção de modelos de estudo e funcional para tomada de registro oclusal e montagem em Articulador Semi-Ajustável (ASA); bases experimentais (rolete de cera); tomada dos planos de orientação, registro de dimensão vertical (Compasso de Willis); verificação do plano oclusal

(régua de Fox); registro da relação maxilo-mandibular (desgaste de Paterson) através da montagem do arco facial; seleção de formato e cor dos dentes; escolha do sistema de retenção da sobredentadura e decisão se esta será submetida à função *imediate* ou *tardia*; produção do guia cirúrgico multifuncional; **3ª consulta:** cirurgia para instalação de, no mínimo, 2 e, no máximo, 4 implantes com tratamento de superfície; confirmação da escolha do sistema de retenção da sobredentadura previamente planejado na 2ª consulta de acordo com o posicionamento definitivo dos implantes; indexação e tomada de registros para função *imediate* através da instalação dos pilares intermediários (“abutments”) do sistema de botões tipo bola (sistema “O’ring”) ou tipo barra-clip. (Obs.: A prótese deve ser enviada ao laboratório onde estes registros serão capturados em seu interior de acrílico e retornará à boca do paciente para pequenos ajustes, constituindo um encaixe macho-fêmea, ou ainda nos casos de função *tardia*, apenas colocação de tapa-implantes e realização de sutura. Neste caso, o usuário deverá retornar num prazo de 4 a 6 meses para confecção da prótese definitiva); **4ª consulta:** retorno do usuário para remoção de sutura e avaliação de possíveis ajustes na sobredentadura.

#### 7.2.5.2 Rebordos totalmente edentados de indivíduos que utilizaram anteriormente prótese total

##### Definição

Instalação de, no mínimo, 2 e, no máximo, 4 implantes com tratamento de superfície.

##### Indicações

Rebordos que não apresentem possibilidade de adaptação de prótese total convencional por falta de retenção mecânica onde a função imediata ou tardia dos implantes será reavaliada. A prótese total já existente pode ser utilizada como referência, desde que respeite os princípios básicos de

relação cêntrica, máxima intercuspidação coincidentes e adequadas estética, dimensão vertical e fonação.

##### Seqüência de intervenção

**1ª consulta:** anamnese; exame clínico; requisição de exames complementares; orientação do usuário sobre: terapia com implantes ósseointegrados; uso da sobredentadura implanto-suportada, sua higienização e manutenção dos tecidos periimplantares; **2ª consulta:** moldagem anatômica e confecção de modelos de estudo e funcional para tomada de registro oclusal e montagem em Articulador Semi-Ajustável (ASA); estabilização da prótese; criação de 2, 3 ou 4 aberturas na própria prótese pela face lingual (servirão de guia para a instalação dos implantes ósseointegrados que a suportarão em forma de sobredentadura); uso da própria prótese como guia cirúrgico (após esterilização ou desinfecção com solução de clorexidina a 0,2%); **3ª consulta:** cirurgia para instalação de, no mínimo, 2 e, no máximo, 4 implantes; indexação e tomada de registros para função *imediate* através da instalação dos pilares intermediários (“abutments”) do sistema de botões tipo bola (sistema “O’ring”) ou tipo barra-clip. (Obs.: A prótese deve ser enviada ao laboratório onde estes registros serão capturados em seu interior de acrílico e retornará à boca da pessoa para pequenos ajustes, constituindo um encaixe macho-fêmea, ou ainda nos casos de função *tardia*, apenas colocação de tapa-implantes e realização de sutura. Neste caso, a pessoa deverá retornar num prazo de 4 a 6 meses para confecção da prótese definitiva); **4ª consulta:** retorno da pessoa para remoção de sutura e avaliação de possíveis ajustes na sobredentadura.

#### 7.2.5.3 Rebordos parcialmente edentados

##### Definição

Instalação de, no mínimo, 2 e, no máximo, 4 implantes com tratamento de superfície.

### Indicações

Presença de dentes remanescentes que tenham sido condenados pela Periodontia, seja por doença periodontal avançada ou pela falta de função dos mesmos.

### Seqüência de intervenção

**1ª consulta:** anamnese; exame clínico; requisição de exames complementares; orientação do usuário sobre: terapia com implantes ósseointegrados; uso da sobredentadura implanto-suportada, sua higienização e manutenção dos tecidos periimplantares; **2ª consulta:** moldagem anatômica e confecção de modelos de estudo e funcional para tomada de registro oclusal e montagem em Articulador Semi-Ajustável (ASA); estabilização da prótese; caso o usuário utilize prótese parcial removível ou total provisória, criação de 2, 3 ou 4 aberturas na própria prótese pela face lingual (servirão de guia para a instalação dos implantes ósseointegrados que a suportarão em forma de sobredentadura); uso da própria prótese como guia cirúrgico (após esterilização ou desinfecção com solução de clorexidina a 0,2%); **3ª consulta:** exodontia, instalação de, no mínimo, 2 e, no máximo, 4 implantes; indexação e tomada de registros para função *imediate* através da instalação dos pilares intermediários (“abutments”) do sistema de botões tipo bola (sistema “O’ring”) ou tipo barra-clip. (Obs.: No caso da prótese estar adaptada devido à presença de rebordo remanescente suficiente para receber os implantes, deve ser enviada ao laboratório onde estes registros serão capturados em seu interior de acrílico e retornará à boca do paciente para pequenos ajustes, constituindo um encaixe macho-fêmea. Caso a prótese não esteja adequada, deve ser repetida e a cirurgia de instalação dos implantes deve ser prorrogada para uma 4ª consulta); **4ª ou 5ª consulta:** retorno do usuário para remoção de sutura e avaliação de possíveis ajustes na sobredentadura no caso de adaptação da prótese ou cirurgia de instalação dos implantes no caso de não adaptação da

prótese; **6ª consulta:** retorno do usuário para remoção de sutura e avaliação de possíveis ajustes na sobredentadura no caso de não adaptação da prótese na 3ª consulta.

## 7.2.6 Implantes ósseointegrados com função imediata

### Técnica cirúrgica para instalação

1. O usuário deverá ser submetido à profilaxia com antibiótico com a utilização de 2,0 gramas de amoxicilina administrada via oral 1 hora antes do procedimento. No caso de alergia, a segunda escolha é a Clindamicina 600 mg ou Azitromicina/Claritromicina 500 mg, VO, 1 hora antes do procedimento. Deverá ainda realizar bochecho com solução de clorexidina a 0,12% por 3 minutos como meio de assepsia intrabucal. O usuário deverá ser encaminhado ao equipo, previamente paramentado para que não haja risco de contaminação do campo cirúrgico;
2. Após acomodação do paciente no equipo, degermação e assepsia extrabucal e colocação de campo fenestrado, segue anestesia infiltrativa ou troncular dependendo da região intrabucal a ser abordada com uso de mepivacaína 2% com noradrenalina;
3. Posicionamento do guia cirúrgico para instalação dos implantes. Incisão supra-crestal respeitando os limites de gengiva inserida/queratinizada quando presente no rebordo remanescente. Quando da presença de dentes e restos radiculares, os mesmos deverão ser extraídos através do uso de periótomos. Um retalho mucoperiosteal deverá ser rebatido e deslocado com uso de descolador de periósteo Molt. Quando o guia cirúrgico coincidir com um alvéolo fresco, este rabatimento de tecidos não será necessário;

4. Seqüência de osteotomia sob irrigação:
  - Broca lança ou esférica para perfuração de cortical óssea girando a 1200 rpm;
  - Broca helicoidal de 2,0 mm de diâmetro, de forma que se atinja a profundidade necessária para receber o comprimento planejado previamente para o implante girando a 1500 rpm;
  - Broca piloto para aumentar o diâmetro do alvéolo para a próxima broca;
  - Broca helicoidal de 3,0 mm – broca piloto-broca helicoidal 3,5 mm girando a 1200 rpm e assim por diante até que se atinja o diâmetro necessário para instalação do implante planejado;
  - Broca “counter sink” para perfuração do módulo da crista óssea a 800 rpm;
  - Broca macho de rosca a 25 rpm quando necessário em densidades ósseas maiores;
  - Inserção do implante com tratamento de superfície planejado inicialmente com contra-ângulo e torque manual final através de torquímetro específico;
  - Coaptação dos bordos através de sutura a ser realizada preferencialmente com fio reabsorvível vycril 4-0, agulha 2,0 cm;
5. Eleição do sistema de retenção para a sobredentadura (Barra – clipe ou O’ring) de acordo com o posicionamento ideal dos implantes alcançado e considerando o planejamento descrito previamente:
  - Seleção dos pilares intermediários (“abutment”) que serão diretamente conectados aos implantes. Estes passarão a serem chamados de macho. Posiciona-se um espaçador sobre o macho e acopla-se a fêmea. Esta será capturada pela

prótese pré-fabricada ou pré-existente que já foi desgastada para tal. Coloca-se resina autopolimerizável na fase plástica no interior da sobredentadura (nos espaços deixados pelo desgaste), aplica-se resina adicional sobre as cápsulas (fêmeas) e assenta-se a prótese na boca. O paciente deve manter a boca fechada em oclusão leve até que o acrílico polimerize. A prótese deverá ser removida da boca e levada ao laboratório para os acabamentos e ajustes finais;

6. Reinstalação da sobredentadura ao retornar do laboratório e, se necessário, ajuste à boca do paciente, podendo o mesmo ser liberado no tempo necessário para que o procedimento 5 seja finalizado.

### 7.2.7 Implantes ósseointegrados com função tardia

#### Técnica cirúrgica

Os itens 1, 2, 3 e 4 apresentados para a técnica cirúrgica para instalação dos implantes ósseointegrados com função *imediate* deverão ser seguidos, sendo que após a instalação dos implantes, os mesmos deverão ser cobertos com parafusos tapa-implantes e os tecidos coaptados de maneira que seja aguardado um período de cicatrização que poderá variar entre 4 e 6 meses para confecção da sobredentadura, como descrito nos itens 5 e 6.

#### Terapia medicamentosa

- A cirurgia para instalação de implantes ósseointegrados envolve osteotomia com brocas ativadas por motor elétrico que poderão ser refrigeradas automaticamente ou manualmente, dependendo do equipamento a ser utilizado, onde poderão ser usados soro fisiológico ou água destilada estéril. Este procedimento exige que o usuário receba profilaxia antibiótica a ser realizada via oral com uso de



amoxicilina como primeira escolha ou outro quimioterápico de escolha adequada à pessoa caso a primeira seja contra-indicada. Pode ainda ser endovenosa caso o procedimento ocorra em ambiente hospitalar.

- O usuário deverá receber 2,0 gramas de amoxicilina administrada via oral 1 hora antes do procedimento. No caso de alergia, a segunda escolha seria Clindamicina 600 mg ou Azitromicina/ Claritromicina 500 mg, VO, 1 hora antes do procedimento. Deverá ainda realizar bochecho com solução de clorexidina a 0,12% por 3 minutos como meio de assepsia intrabucal.
- A continuação de antibioticoterapia (amoxicilina 500 mg de 8/8 horas) por 7 dias e antiinflamatório (nimesulida 100 mg de 12/12 horas por até 5 dias) dependerá do tempo cirúrgico para instalação dos implantes ósseo integrados, presença de edema, dor, etc.
- Sendo realizada em ambiente ambulatorial, a cirurgia para instalação de implantes osseointegrados deverá ser realizada sob sedação via oral através do uso de benzodiazepínico e anestesia local. A mesma também poderá ser realizada em ambiente hospitalar sob sedação endovenosa ou anestesia geral caso o usuário requeira este cuidado, mas vale ressaltar a necessidade de consciência e participação do mesmo durante a instalação da sobredentadura em função imediata.

#### Cuidados

- As normas de biossegurança preconizadas para cirurgia ambulatorial devem ser rigorosamente seguidas, considerando-se em especial o trato com os implantes que serão instalados na cavidade bucal, atendendo às normas do fabricante.
- Os princípios biomecânicos e anatomia deverão ser respeitados para que não ocorram lesões irreversíveis.

#### Condutas em caso de urgência/emergência

Medicação de controle da dor/inflamação e, se for o caso, infecção. Realizar as abordagens possíveis, de acordo com a situação de urgência/emergência e, quando necessário, encaminhar aos outros serviços de referência especializados.

#### Preparo prévio a ser realizado na Atenção Básica

O usuário deverá ter sido avaliado previamente e, se necessário, recebido tratamento básico (restaurações, exodontias, raspagem, profilaxia, aplicação tópica de flúor, etc.) e orientações para uma higiene bucal adequada.

#### Proservação

- O usuário deverá ser instruído sobre sua nova prótese retida por implantes e orientado sobre a importância de sua participação no sentido de preservá-la em função, prolongando sua durabilidade, assim como também nos cuidados pós-cirúrgicos sobre repouso, alimentação e higienização.
- O usuário deverá retornar ao CEO anualmente para revisão, profilaxia (sobredentadura e implantes) e ajustes na sobredentadura implanto-suportada.

#### Observações

Os códigos relativos à implantodontia constantes na Tabela do Sistema de Informações Ambulatoriais do Sistema Único de Saúde – SIA/SUS contemplam, atualmente, os seguintes códigos da décima edição da CID - Classificação Estatística Internacional de Doenças e Problemas Relacionados à Saúde: Q35 Fenda palatina, Q36 Fenda labial, Q37 Fenda labial com fenda palatina e Q38 Outras malformações congênitas da língua, da boca e da faringe.

#### Material e instrumental necessários

- Afastador Farabeuf
- Afastador Mead
- Afastador Minnesota

- Alavanca apical meia cana nº 301
- Alavanca Seldin reta nº 2
- Alavanca Seldin nº 1L
- Alavanca Seldin nº 1R
- Alveolótomo Blumenfeld
- Alveolótomo Luer curvo
- Alveolótomo Luer reto
- Cabo de bisturi nº 3
- Cabo para espelho
- Caixa para instrumental com furos 42 x 28 x 12 cm
- Contra-ângulo para motor de implantes com redução 21:1, resfriamento interno e externo
- Cuba redonda de aço inox 10 x 6 cm
- Cureta de Lucas nº 85
- Cureta de Lucas nº 86
- Cureta de Lucas nº 87
- Descolador de perióstio Molt
- Esfigmomanômetro
- Espelho bucal nº 5
- Estetoscópio
- Fórceps adulto nº 17
- Fórceps adulto nº 18 L
- Fórceps adulto nº 18 R
- Fórceps adulto nº 65
- Fórceps adulto nº 99 A
- Fórceps adulto nº 101
- Fórceps adulto nº 150
- Fórceps adulto nº 151
- Glicosímetro
- Kit Cirúrgico completo para instalação de implantes ósseo integrados
- Kit Protético básico para instalação de componentes protéticos sobre implantes osseointegrados
- Lima para osso Seldin nº 10
- Lima para osso Seldin nº 11
- Lima para osso Seldin nº 12
- Martelo cirúrgico maciço
- Micromotor de baixa rotação
- Motor para implantes que atinja até 1600 rpm e que necessite de apenas um contra-ângulo para perfuração e inserção de implantes, com irrigação acoplada
- Peça de mão ponta – reta para baixa rotação
- Peça de contra-ângulo para motor de implantes com redução 21:1, resfriamento interno e externo
- Periótomo reto
- Periótomo angulado
- Pinça Adson - com dente 12 cm
- Pinça Adson - sem dente 12 cm
- Pinça Allis
- Pinça Anatômica - 16 cm
- Pinça Backaus - 8 cm
- Pinça Backaus - 13 cm
- Pinça Collin - 24 cm
- Pinça Halstead mosquito - 12 cm - curva
- Pinça Halstead mosquito - 12 cm - reta
- Pinça para dissecação - 12 cm - reta
- Ponta para sugador - metálico
- Porta agulha – Castro Viejo - 14 cm
- Seringa para anestesia – Carpule com refluxo
- Tesoura cirúrgica Íris - curva 12 cm
- Tesoura cirúrgica Íris - reta 12 cm
- Agulha gengival descartável - curta
- Agulha gengival descartável - longa
- Agulha hipodérmica descartável - 30x7
- Álcool etílico a 70%
- Anestésico local injetável - mepivacaína 2% com levonordef.
- Anestésico local injetável - mepivacaína 2% com noradrenal.
- Anestésico tópico – gel
- Articulador Semi-Ajustável (ASA)
- Barra plástica para fundição do sistema barra-clipe
- Broca para uso odontológico – Max cut – formato de pêra para baixa rotação
- Cloreto de sódio - 0,9%
- Clorexidina, gluconato - 0,12%
- Clorexidina, digluconato - 0,2%
- Clorexidina, digluconato - 2% - sol. degermante
- Coletor ósseo cirúrgico estéril descartável
- Compressa de gaze hidrófila - estéril 10x10
- Compressa de gaze hidrófila - estéril - com 5 unidades



- Componentes protéticos para prótese sobre implantes: pilares intermediários (“abutments”) retos e angulados em estoque para os diâmetros 3,75 mm, 4,0 mm e 5,0 mm
- Componentes protéticos para prótese sobre implantes específicos para sobredentaduras (fêmeas) sistema bola O’ring e Barra-clipe
- Componentes protéticos para prótese sobre implantes para captura das fêmeas (machos) dos sistemas O’ring e Barra-clipe
- Fio de sutura vycril, 4-0, agulha 2 cm, ½ círc, trian.
- Fio de sutura vycril, 5-0, agulha 2 cm, ½ círc, trian.
- Fio de sutura de seda, 3-0, agulha 2 cm, ½ círc, trian.
- Fio de sutura de seda, 4-0, agulha 2 cm, ½ círc, trian.
- Hemostático local - esponja col. liof. bovino
- Implantes ósseointegrados com tratamento de superfície conexões externas (hexágono externo), cônicos e cilíndricos, em estoque suficiente para instalação dos diâmetros 3,75 mm, 4,0 mm (plataforma regular) e 5,0 mm (plataforma larga)
- Kit cirúrgico odontológico descartável para paramentação do cirurgião, auxiliar e paciente
- Lâmina de bisturi - nº 15
- Lâmina de bisturi - nº 15 C
- Luva cirúrgica estéril – tamanhos de 6 a 8
- Moldeiras plásticas esterilizáveis: todos tamanhos para adultos
- Ponta para sugador - cirúrgico, estéril e descartável
- Placa para articular modelos em ASA
- Resina acrílica auto-polimerizável cor rosa
- Resina acrílica auto-polimerizável duralay
- Resina acrílica auto-polimerizável incolor
- Seringa descartável - 5 ml
- Seringa descartável - 10 ml
- Vaselina sólida

## REFERÊNCIAS

- ABDO, E. N. et al. Perfil do paciente portador de carcinoma da cavidade bucal, em tratamento no Hospital Mario Penna em Belo Horizonte. *Rev. Bras. Canc.*, [S.l.], v. 48, n. 3, p. 357-362, jul./set. 2002.
- ÁGUILA, F. J. *Ortodontia: teoria e prática*. São Paulo: Santos, 2001.
- AHMAD, M.; PITT FORD, T. R. Comparison of two ultrasonic units in shaping simulated curved canals. *J. Endod.*, [S.l.], v. 15, n. 10, p. 457-462, Oct. 1989.
- ANDRADE, E. D. E.; RANALI, J. *Emergências médicas em odontologia*. 2. ed. São Paulo: Artes Médicas, 2004.
- ANDRADE, E. D. *Terapêutica medicamentosa em odontologia*. São Paulo: Artes Médicas, 2001.
- APRILE, H.; FIGUN, M. I. *Anatomia odontológica*. 3. ed. Buenos Aires: Livraria El Ateneu, 1960.
- ARMITAGE, G. C. Development of a Classification System for Periodontal Diseases and Conditions. *Ann. Periodontol.*, [S.l.], v. 1, n. 4, p. 1-6, 1999.
- BARROS, J. J.; RODE, S. M. *Tratamento das disfunções craniomandibulares: ATM*. São Paulo: Santos, 1985.
- BENGTSON, N. G.; CARVALHO, D. S.; TORRES, R. A. Distalização de molares superiores com molas superelásticas de Niti. *Rev. Assoc. Paul. Cir. Dent.*, [S.l.], v. 55, n. 5, p. 361-364, 2001.
- BONACHELA, W. C.; ROSSETTI, P. H. *Overdentures: das raízes aos implantes osseointegrados, planejamento, tendências e inovações*. São Paulo: Santos, 2002.
- BONACHELA, W.; TELLES, D. *Planejamento em reabilitação oral com prótese parcial removível*. São Paulo: Santos, 1998.
- BRASIL. Ministério da Saúde. Coordenação Nacional de DST e Aids. *Controle de infecções e a prática odontológica em tempos de AIDS: manual de condutas*. Brasília, 2000. 118 p. Disponível em: <[http://dtr2004.saude.gov.br/dab/saudebucal/publicacoes/manual\\_odonto1.pdf](http://dtr2004.saude.gov.br/dab/saudebucal/publicacoes/manual_odonto1.pdf)>. Acesso em: 18 jan. 2005.
- \_\_\_\_\_. Ministério da Saúde. Instituto Nacional do Câncer. *Estimativas de incidência e mortalidade por câncer no Brasil, 2002*. Rio de Janeiro, 2001.
- \_\_\_\_\_. Ministério da Saúde. Instituto Nacional do Câncer. *Estimativas de incidência e mortalidade por câncer no Brasil, 2003*. Rio de Janeiro, 2002.
- BUMANN, A.; LOTZMANN, U. *Disfunção temporo-mandibular*. Porto Alegre: Artemed, 2003.
- CARDOSO, A. E. *O passo-a-passo da prótese sobre implante*. São Paulo: Santos, 2005.
- COSTA, E. G.; MIGLIORATI, C. A. Câncer bucal: avaliação do tempo decorrente entre a detecção da lesão e o início do tratamento. *Rev. Bras. Câncer*, [S.l.], v. 47, n. 3, p. 283-289, 2001.
- COWAN, C. G. Potentially Malignant Oral Lesions in Northern Ireland: a 20-year Population-Based Perspective of Malignant Transformation. *Oral. Dis.*, [S.l.], v. 7, p. 18-24, 2001.
- CHACONAS, S. J. *Ortodontia*. São Paulo: Santos, 2001.
- CHEE, W. W. Treatment planning: implant-supported partial overdentures. *J. Calif. Dent. Assoc.*, [S.l.], v. 33, n. 4, p. 313-316, 2005.
- DIGMAN, R. O.; NATVIG, P. *Cirurgia das fraturas faciais*. Tradução Y. Levanon. São Paulo: Santos, 1983. 376 p.

- DOULASSS, C. (Ed.). Uso de antibióticos em terapia periodontal. *Rev. Prev. News*, [S.l.], v. 11, n. 4, p. 5-10, 2001.
- ESTRELA, C. *Endodontia: princípios biológicos e mecânicos*. São Paulo: Artes Médicas, 1999.
- FAILACE, R. *Hemograma: manual de interpretação*. 4. ed. Porto Alegre: Artmed, 2003. 298 p.
- FEINE, J. S.; CARLSSON, G. E. *Overdentures sobre implantes: critérios de cuidados para pacientes edêntulos*. São Paulo: Quintessence, 2005.
- FERREIRA, F. V. *Ortodontia: diagnóstico e planejamento clínico*. 6. ed. São Paulo: Artes Médicas, 1999.
- FIORI, R. S. de. *Atlas de prótese parcial removível*. São Paulo: Panamed, 1983.
- FONSECA, R. J.; WALKER, R. V. *Oral and maxillofacial trauma*. Philadelphia: Saunders, 1991. v. 1, 650 p.
- GAMBILL, J. M.; ALDER, M.; RIO, C. E. del. Comparison of nickel-titanium and stainless steel hand-file instrumentation using computed tomography. *J. Endod.*, [S.l.], v. 22, n. 7, p. 369-375, July 1996.
- GARDNER, E. et al. *Anatomia: estudo regional do corpo humano*. 2. ed. [S.l.]: Guanabara Koogan, 1967.
- GRABER, T. M.; NEWMANN, B. *Aparelhos ortodônticos removíveis*. São Paulo: Panamericana, 1987.
- GREGORI, C. *Cirurgia buco-dento-alveolar*. São Paulo: Sarvier, 1986.
- GROHMANN, U. *Aparatologia em ortodontia, ortopedia dentofacial e ortopedia funcional*. São Paulo: Santos, 2003.
- INTERLANDI, S. *Ortodontia: bases para iniciação*. 3. ed. São Paulo: Artes Médicas, 1994.
- JIMÉNEZ-LOPEZ, V. *Carga ou função imediata em implantodontia: aspectos cirúrgicos, protéticos, oclusais e de laboratório*. São Paulo: Quintessence, 2005.
- KAZANJIAN, L. B.; CONVERSE, J. M. *Surgical treatment of facial injuries*. 3. ed. Baltimore: Williams & Wilkins, 1974.
- KIMOTO, K.; GARRETT, N. R. Effect of mandibular ridge height on patients' perceptions with mandibular conventional and implant-assisted overdentures. *Int. J. Oral. Maxillofac. Implants*, [S.l.], v. 20, n. 5, p. 762-768, 2005.
- KRENNMAIR, G. et al. Maxillary interim overdentures retained by splinted or unsplinted provisional implants. *Int. J. Prosthodont.*, [S.l.], v. 18, n. 3, p. 195-200, 2005.
- KRIEGER, L. *Promoção de saúde bucal*. 3. ed. São Paulo: ABOPREV/Artes Médicas, 2003.
- KRUGER, G. O. *Textbook of oral maxillofacial surgery*. 3. ed. St. Loui: Mosby, 1979.
- LAMEY, P. J.; LEWIS, M. A. O. *Manual clínico de medicina oral*. 2. ed. São Paulo: Livraria Santos, 2000. 87 p.
- LASKARIS, G. *Atlas colorido de doenças bucais da infância e adolescência*. Porto Alegre: Artes Médicas Sul; São Paulo: Livraria Santos, 2000. 338 p.
- LASKARIS, G.; SCULLY, C. *Manifestações periodontais das doenças locais e sistêmicas*. São Paulo: Livraria Santos, 2005. 347 p.
- LEONARDO, M. R. *Endodontia: tratamento de canais radiculares*. 3. ed. São Paulo: Panamericana, 1998.
- LINDHE, J. *Tratado de periodontia clínica e implantodontia oral*. 3. ed. Rio de Janeiro: Artes Médicas, 1999.
- LINO, A. P. *Ortodontia preventiva básica*. 2. ed. São Paulo: Artes Médicas, 1994.
- MACHADO, M. E. L. *Endodontia da biologia a técnica*. São Paulo: Santos, 2007.
- MAGALHÃES, M. H. C. G. et al. Seqüelas

- buciais do tratamento radioterápico em cabeça e pescoço - protocolo de prevenção e tratamento. *R. P. G. Rev. Pós. Grad.*, [S.l.], v. 9, n. 1, p. 7-11, 2002.
- MALAMED, Staley F. *Manual de anestesia local*. 3. ed. [S.l.]: Guanabara Koogan, 2002.
- MARCUCCI, G. *Fundamentos de odontologia: estomatologia*. Rio de Janeiro: Guanabara Koogan, 2005. 243 p.
- MCLAUGHLIN, R. P.; BENNETT, J. C.; TREVISI, H. J. *Mecânica sistematizada de tratamento ortodôntico*. São Paulo: Artes Médicas, 2004.
- MISCH, C. E. *Implantes dentários contemporâneos*. São Paulo: Santos, 2001.
- MOYERS, R. E. *Ortodontia*. 4. ed. Rio de Janeiro: Guanabara Koogan, 1991.
- NEVILLE, B. W. et al. *Patologia oral e maxilofacial*. 2. ed. Rio de Janeiro: Guanabara Koogan, 2001. 486 p.
- NEVILLE, B. W. et al. *Patologia oral e maxilofacial*. 2. ed. Rio de Janeiro: Guanabara, 2004.
- NEVILLE, W. et al. *Atlas colorido de patologia oral clínica*. 2. ed. Rio de Janeiro: Guanabara Koogan, 2004. 798 p.
- NISENGARD, R. J.; NEWMAN, M. G. *Microbiologia oral e imunologia*. 2. ed. Rio de Janeiro: Guanabara Koogan, 1997.
- NOGUEIRA, A. *Abordagem contemporânea dos dentes inclusos*. São Paulo: Santos, 2004.
- OPPERMANN, R. V. *Periodontia: ciência e clínica*. São Paulo: Artes Médicas, 2001.
- PAIVA, J. G.; ANTONIAZZI, J. H. *Endodontia: bases para a prática clínica*. 2. ed. São Paulo: Artes Médicas, 1991.
- PARANÁ (Estado). Liga Paranaense de Combate ao Câncer. *10 Anos de Registro Hospitalar de Câncer*. Curitiba: LPCC, 2001. 63 p.
- PEGORARO, L. F. *Prótese fixa*. São Paulo: Artes Médicas, 1998.
- PEREIRA, C. C. TORRES et al. Tratamento de hemangioma bucal com agente esclerosante. *JBC J. Bras. Clin. Odontol. Integr.*, [S.l.], v. 34, n. 6, p. 324-328, 2002.
- PETERSON, L. J. et al. *Cirurgia oral e maxilo-facial contemporânea*. 4. ed. St. Louis: Guanabara, 2005.
- POULSEN, W. B.; DOVE, S. B.; RIO, C. E. del. Effect of nickel-titanium engine-driven instrument rotational speed on root canal morphology. *J. Endod.*, [S.l.], v. 21, n. 12, p. 690-612, Dec. 1995.
- PROFFIT, W. R. *Ortodontia contemporânea*. São Paulo: Pancast, 1991.
- RAKOSI, T.; JONAS, I.; GRABER, T. M. *Ortodontia e ortopedia facial: diagnóstico*. Porto Alegre: Artes Médicas Sul, 1999.
- ROLAND, D. D. et al. The effect of preflaring on the rates of separation for 0.04 taper nickel titanium rotary instruments. *J. Endod.*, [S.l.], v. 28, n. 7, p. 543-546, July 2002.
- RUDDLE, C. J. The ProTaper endodontic system: geometries, features, and guidelines for use. *Dent Today*, [S.l.], v. 20, n. 10, p. 60-67, Oct. 2001.
- . The ProTaper technique: endodontics made easier. *Dent Today*, [S.l.], v. 20, n. 11, p. 58-64, Nov. 2001.
- SAILER, H. F.; PAJAROLA, G. F. *Cirurgia bucal*. Porto Alegre: Artemed, 2000.
- SANKARANARAYANAN, R. et al. Visual Inspection in Oral Cancer Screening in Cuba: a case control-study. *Oral. Oncol.*, [S.l.], v. 38, p. 131-136, 2002.
- SAPP, J. P. et al. *Patologia oral e maxilofacial contemporânea*. Madri: Harcourt, 1998.
- SCHOEN, D. H.; DEAN, M. *Instrumentação em periodontia contemporânea*. São Paulo: Santos, 1997.

- SHEAR, M. *Cistos da região bucomaxilofacial: diagnóstico e tratamento*. 3. ed. São Paulo: Livraria Santos, 1999. 276 p.
- SICHER, H. Y.; TANDLOR, J. *Anatomia para dentistas*. Buenos Aires: Labor, 1960.
- SOARES, I. J.; GOLDBERG, F. *Endodontia: técnica e fundamentos*. Porto Alegre: Artes Médicas Sul, 2001.
- SPIEKERMANN, H. *Implantodontia*. Porto Alegre: Artemed, 2000.
- STELLINGSMA, K. et al. Masticatory function in patients with an extremely resorbed mandible restored with mandibular implant-retained overdentures: comparison of three types of treatment protocols. *J. Oral Rehabil.*, [S.l.], v. 32, n. 6, p. 403-410, 2005.
- SYDNEY, G. B. Instrumentos de níquel-titânio: análise do preparo do canal realizada manual e mecanicamente. *Rev. A. B. O. Nac.*, [S.l.], v. 8, n. 4, p. 210-219, ago./set. 2000.
- TAMAKI, T. *Dentaduras completas*. 4. ed. rev. e ampl. São Paulo: Savier, 1988.
- TENTI, F. V. *Atlas de aparelhos ortodônticos fixos e removíveis*. São Paulo: Santos, 1993.
- TODESCAN, R. *Atlas de prótese parcial removível*. São Paulo: Santos, 1996.
- TOLJANIC, J. A. et al. Dental Follow-up Compliance in a Population of Irradiated Head and Neck Cancer Patients. *Oral Surg. Oral Méd. Oral Pathol. Oral Radiol. Endod.*, [S.l.], v. 93, n. 1, p. 35-38, 2002.
- TOMMASI, A. F. *Diagnóstico em patologia bucal*. 3. ed. São Paulo: Pancast, 2002. 600 p.
- TOPAZIAN, R. G.; GOLBERG, M. H. *Infecções maxilofaciais e orais*. 3. ed. São Paulo: Santos, 1997.
- TURANO, J. C.; TURANO, L. M. *Fundamentos de prótese total*. 5. ed. São Paulo: Santos, 2000.
- VEDOVATO, E.; CHILVARQUER, I. "Overdenture" (Sobredentadura): como e quando? In: DINATO, J. C.; POLIDO, W. D. *Implantes osseointegrados: cirurgia e prótese*. São Paulo: Artes Médicas, 2001. p. 189-213.
- WANNMACHER, L.; FERREIRA, M. B. C. *Farmacologia clínica para dentistas*. 2. ed. Rio de Janeiro: Guanabara Koogan, 1999.
- WIDBOM, C.; SODERFELDT, B.; KRONSTROM, M. A. Retrospective evaluation of treatments with implant-supported maxillary overdentures. *Clin. Implant. Dent. Relat. Res.*, [S.l.], v. 7, n. 3, p. 166-172, 2005.
- YAGIELA, J. A. et al. *Farmacologia e terapêutica para dentistas*. 4. ed. Rio de Janeiro: Guanabara, 2000.

## ANEXOS

### Anexo A – Ficha Clínica para os pacientes de Estomatologia do CEO

Nome: \_\_\_\_\_ Idade: \_\_\_\_\_

Sexo: \_\_\_\_\_ Cor: \_\_\_\_\_ Profissão: \_\_\_\_\_ Naturalidade: \_\_\_\_\_

Estado civil: \_\_\_\_\_ Telefones: \_\_\_\_\_

Endereço: \_\_\_\_\_

\_\_\_\_\_

ENCAMINHADO POR: \_\_\_\_\_

NOME DA UBS: \_\_\_\_\_ TEL: \_\_\_\_\_

**1) Queixa principal**

( ) Estomatológica ( ) Outra marcar com X

Descrever: \_\_\_\_\_

\_\_\_\_\_

**2) Duração/ Evolução**

( ) Dias ( ) Meses ( ) Anos marcar com o número absoluto

**3) Tratamento prévio:**

( ) Nenhum ( ) Prescrição Médica ( ) Prescrição Odontológica

( ) Automedicação marcar com X

( ) Outro/Especificar: \_\_\_\_\_

**4) Sofre de alguma doença?**

( ) Sim ( ) Não marcar com X

**5) Qual(is)?**

**6) Faz uso de algum medicamento?**

( ) Sim ( ) Não marcar com X

**7) Qual?**

( ) Anti-hipertensivo ( ) Hipoglicemiante ( ) Analgésico ( ) Corticóides

( ) Antiinflamatório ( ) Antibiótico ( ) Antidepressivo

( ) Imunossuppressores ( ) Hormonais ( ) Anticoncepcional ( ) Reposição Hormonal marcar com X

**8) Descrever Medicamentos e dosagens:** \_\_\_\_\_

---

---

---

---

---

---

**9) Já se submeteu a alguma cirurgia?**

(  ) Sim (  ) Não marcar com X

Especificar: \_\_\_\_\_

---

---

**10) Antecedentes familiares:** \_\_\_\_\_

---

---

**11) Tabagismo**

(  ) Nunca (  ) Prévio Parou há (  ) Anos Fumou durante (  ) Anos (  ) Média cigarros/dia

(  ) Atual Duração (  ) Anos (  ) Média cigarros/dia

Tipo de Tabagismo:

(  ) Cigarro industrializado (  ) Cigarro de palha (  ) Cachimbo (  ) Charuto

(  ) Maconha (  ) Outros

Obs.: \_\_\_\_\_

---

---

**12) Etilismo:**

(  ) Nunca (  ) Prévio Parou há (  ) Anos Bebeu durante (  ) Anos (  ) Média doses / semana

(  ) Atual Duração (  ) Anos (  ) Média doses/semana

Tipo de Etilismo:

(  ) Bebida destilada (  ) Bebida Fermentada

Obs.: \_\_\_\_\_

**13) Exposição Solar:**

---

---



( ) Nunca ( ) Prévio Parou há ( ) Anos Expôs-se durante ( ) Anos

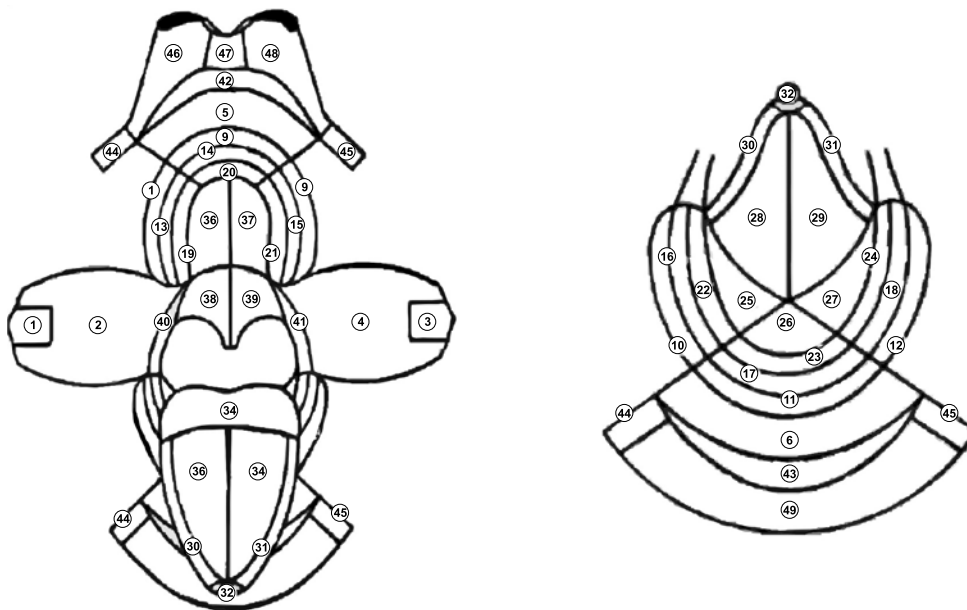
Motivo:

( ) Atual Duração ( ) Anos

Motivo:

Usa alguma proteção?

( ) Nenhuma ( ) Filtro creme ( ) Filtro Bastão ( ) Chapéu ( ) Boné



Códigos topográficos criados por Roed-Petersen e Renstrup (1969) modificados por Axéll (1976) e por Salonen et al. (1990)

EXAME FÍSICO INTRA E EXTRABUCAL (desenhar a lesão na ilustração acima)

Localização: \_\_\_\_\_

Tamanho: \_\_\_\_\_

Coloração: \_\_\_\_\_

Forma: \_\_\_\_\_

Inserção: \_\_\_\_\_

Consistência: \_\_\_\_\_

Mobilidade: \_\_\_\_\_

Sinais secundários: \_\_\_\_\_

Fator etiológico: \_\_\_\_\_

Linfonodos associados: \_\_\_\_\_

Outras lesões: \_\_\_\_\_

Diagnóstico Clínico: \_\_\_\_\_

## Anexo B – Requisição de exame anátomo-patológico

### REQUISIÇÃO DE EXAME ANÁTOMO-PATOLÓGICO N.º

Paciente: \_\_\_\_\_ Idade: \_\_\_\_\_ Sexo: \_\_\_\_\_ Raça: \_\_\_\_\_ Profissão: \_\_\_\_\_

Data: \_\_\_\_/\_\_\_\_/\_\_\_\_ Número do Prontuário: \_\_\_\_\_

Operadores: \_\_\_\_\_ ( ) Diagnóstico Bucal ( ) Externo \_\_\_\_\_

**Características da amostra:**

**Pedido** ( ) Anatomopatológico ( ) Citológico

**Em caso de anátomo-patológico assinalar:** ( ) Biópsia Excisional ( ) Biópsia Incisional

**Fixador utilizado** ( ) Solução de Formol a 10% ( ) Álcool \_\_\_\_\_ Concentração ( ) Outro: \_\_\_\_\_

**Localização:** ( ) Óssea ( ) Mucosa (em caso de lesão óssea obrigatoriamente anexar RX)

**Lesão Fundamental:**

( ) mancha ( ) placa ( ) pápula ( ) nódulo ( ) massa nodular ( ) atrofia ( ) erosão ( ) úlcera ( ) vesícula ( ) bolha ( ) pústula

**Tamanho** (em mm) \_\_\_\_\_

**Coloração:** ( ) rósea ( ) esbranquiçada ( ) acastanhada ( ) violácea/vinhosa ( ) amarelada ( ) negra ( ) avermelhada ( ) azulada

**Consistência:** ( ) macia ( ) elástica ( ) fibrosa ( ) firme/endurecida ( ) óssea

**Inserção:** ( ) pediculada ( ) séssil **Sintomatologia** ( ) ausente ( ) presente **Tempodevolução:** \_\_\_\_\_

**Descrever aspecto radiográfico quando aplicável** \_\_\_\_\_

Informações do histórico médico, medicamentos, dados do trans-operatório e outras informações complementares:

\_\_\_\_\_

\_\_\_\_\_

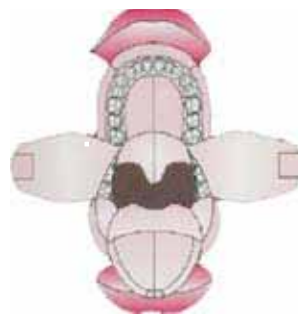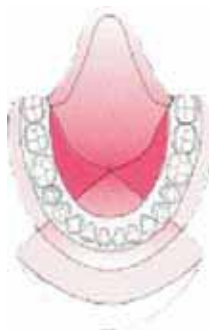\_\_\_\_\_

\_\_\_\_\_

\_\_\_\_\_

\_\_\_\_\_

Desenhe nos diagramas abaixo a correta localização, forma e tamanho aproximado da lesão:



Exame anátomo-patológico anterior (resultados e numeração) \_\_\_\_\_

Hipóteses diagnósticas \_\_\_\_\_

\_\_\_\_\_

Assinatura do requisitante

## EQUIPE TÉCNICA

### *Supervisão geral:*

Claunara Schilling Mendonça - DAB/SAS

### *Coordenação geral:*

Gilberto Alfredo Pucca Junior - CNSB/DAB/SAS

### *Elaboração Técnica:*

Antônio Dercy Silveira Filho - DAB/SAS

Gilberto Alfredo Pucca Junior - CNSB/DAB/SAS

### *Organização:*

Doralice Severo da Cruz Teixeira - Secretaria Municipal de Saúde de São Paulo/SP

Idiana Luvison - Grupo Hospitalar Conceição - Porto Alegre/RS

Janaina Rodrigues Cardoso - CNSB/DAB/SAS

José Felipe Riani Costa - CNSB/DAB/SAS

Tânia Izabel B. Forni - Secretaria de Estado da Saúde de São Paulo

### *Equipe de elaboração:*

#### **Estomatologia**

Andréa dos Santos Lusvarghi - Centro de Especialidades Odontológicas da Lapa, São Paulo/SP - Fundação USP

Cassius C. Torres Pereira - Universidade Federal do Paraná

#### **Periodontia**

Cassiano K. Rosing - Universidade Federal do Rio Grande do Sul

Rui Oppermann - Universidade Federal do Rio Grande do Sul

Cirurgia e Traumatologia Buco-Maxilo-Facial

Dalva Maria Pereira Padilha - Universidade Federal do Rio Grande do Sul

Leógenes Maia Santiago - Faculdade de Odontologia de Caruaru/PE

Renato Maia - Universidade Federal do Ceará

#### **Endodontia**

Cleber Ronald Inácio dos Santos - Secretaria Municipal de Saúde de Rio Branco/AC

Egídio Antonio Demarco - Grupo Hospitalar Conceição - Porto Alegre/RS

Endodontia - Instrumentação com rotatórios

Anderson de Oliveira Paulo

#### **Prótese Dentária**

Eduardo Kurihara - Universidade Federal do Paraná

Sávio Marcelo L. M. da Silva - Universidade Federal do Paraná

#### **Ortodontia**

Izabel Cristina de Mendonça C. F. Falcão - Secretaria Municipal de Saúde de Brejo da Madre de Deus/PE

Mary Rose da Silva Miranda Zapata - Secretaria Municipal de Saúde de Poá/SP

#### **Implantodontia**

Luciana Diaz

#### **Colaboração:**

Christian Mendez Alcântara - Secretaria de Estado de Saúde do Paraná

Fernanda Franco - Secretaria de Estado da Saúde do Rio Grande do Sul

Helenita Corrêa Ely - Pontifícia Universidade Católica do Rio Grande do Sul  
José Carrijo Brom  
Marco Antônio Manfredini - Assessoria Parlamentar da Assembléia Legislativa do Estado de São Paulo  
Marco Aurélio Peres - Universidade Federal de Santa Catarina  
Marcos Azeredo Furquim Werneck - Universidade Federal de Minas Gerais  
Maria Lucia Zarvos Varellis  
Moacir Tavares Martins Filho - Conselho Regional de Odontologia do Ceará  
Paulo Capel Narvai - Universidade de São Paulo  
Petrônio Martelli - Faculdade de Odontologia de Caruaru/PE  
Rosângela Camapum - Secretaria de Estado da Saúde do Governo do Distrito Federal

*Revisão técnica:*

Adriana Moufarrege - CNSB/DAB/SAS  
Alexandre Raphael Deitos - CNSB/DAB/SAS  
Andréia Gimenez Nonato - CNSB/DAB/SAS  
Cinthia Sampaio Cristo - DERAC/SAS  
Elisandrea Sguario - CGAB/DAB/SAS  
Francisco Edilberto Gomes Bonfim - CNSB/DAB/SAS  
Izabeth Cristina Campos da Silva Farias - CGAB/DAB/SAS  
Lívia Maria Benevides de Almeida - CNSB/DAB/SAS  
Márcio Ribeiro Guimarães - CNSB/DAB/SAS  
Maria Cláudia Rodrigues - Coordenadora do Centro de Especialidades Odontológicas do Consórcio Intermunicipal de Saúde do Circuito das Águas - Águas de Lindóia/SP  
Nardy Maria Moraes Novaes - Secretaria Municipal de Saúde de São José dos Campos/SP  
Renato Taqueo Placeres Ishigame - CNSB/DAB/SAS